

Operacijsko liječenje prijeloma bedrene kosti u pasa

Lovrić, Lea

Master's thesis / Diplomski rad

2017

Degree Grantor / Ustanova koja je dodijelila akademski / stručni stupanj: **University of Zagreb, Faculty of Veterinary Medicine / Sveučilište u Zagrebu, Veterinarski fakultet**

Permanent link / Trajna poveznica: <https://um.nsk.hr/um:nbn:hr:178:286985>

Rights / Prava: [In copyright](#)/[Zaštićeno autorskim pravom.](#)

Download date / Datum preuzimanja: **2025-01-15**



Repository / Repozitorij:

[Repository of Faculty of Veterinary Medicine -
Repository of PHD, master's thesis](#)



SVEUČILIŠTE U ZAGREBU
VETERINARSKI FAKULTET

Lea Lovrić

Operacijsko liječenje prijeloma bedrene kosti u pasa

Diplomski rad

Zagreb, 2017.

Klinika za kirurgiju, ortopediju i oftalmologiju

Predstojnik: Izv. prof. dr. sc. Boris Pirkić, dr. med. vet.

Mentor: prof. dr. sc. Mario Kreszinger, dr.med.vet.

dr. sc. Marko Pećin, dr. med. vet.

Članovi povjerenstva za obranu diplomskog rada:

1. prof. dr. sc. Tomislav Babić, dr. med. vet
2. prof. dr. sc. Mario Kreszinger, dr. med. vet.
3. dr. sc. Marko Pećin, dr. med. vet.
4. dr. sc. Andrija Musulin, dr. med. vet. (zamjena)

Posebno se zahvaljujem mentorima prof. dr. sc. Mariu Kreszingeru, dr. med. vet. i dr. sc. Marku Pećinu, na izboru teme i pomoći prilikom izrade diplomskog rada. Veliku zahvalnost dugujem osoblju i vlasniku Tierklinik Hollabrunn, Austrija na ukazanom povjerenju i suglasnosti za korištenje kliničkih materijala i rendgenoloških snimaka.

Lea

Sadržaj

POPIS SLIKA

1. UVOD	1
2. Anatomija natkoljenice.....	2
2.1.1. Bedrena kost	2
2.1.2. Mišići natkoljenice	5
2.2. Klasifikacija prijeloma bedrene kosti.....	8
2.2.1. AO klasifikacija prijeloma.....	8
2.2.2. Salter-Harris klasifikacija prijeloma.....	10
3. Liječenje prijeloma bedrene kosti	11
3.1. Klinički pregled	11
3.2. Metode operacijskog liječenja	12
3.2.1. Liječenje prijeloma proksimalne epifize bedrene kosti	14
3.2.1.1. Kirurški pristup proksimalnoj epifizi bedrene kosti i tehnika postavljanja implantata.....	16
3.2.1.2. Prikaz slučajeva	19
3.2.2. Liječenje prijeloma dijafize bedrene kosti.....	25
3.2.2.1. Kirurški pristup dijafizi bedrene kosti i tehnika postavljanja implantata	29
3.2.2.2. Prikaz slučajeva	38
3.2.3. Liječenje prijeloma distalne epifize bedrene kosti	46
3.2.3.1. Kirurški pristup distalnoj epifizi bedrene kosti i tehnika postavljanja implantata	48

3.2.3.2. Prikaz slučajeveva	50
4. ZAKLJUČAK	59
5. POPIS LITERATURE	60
6. SAŽETAK.....	63
7. SUMMARY	64
8. ŽIVOTOPIS	65

POPIS SLIKA

Slika 1. Prikaz bedrene kosti psa.

Izvor: SISSON i GROSSMAN (1962): Anatomija domaćih životinja, pp 223.

Slika 2. Rendgenografski prikaz proksimalnog okrajka bedrene kosti u nehondrodistrofične (lijevo) i hondrodistrofične pasmine psa (desno).

Izvor: TOBIAS i JOHNSTON (2012) : Veterinary Surgery: Small Animal, pp 867.

Slika 3. Rendgenografski prikaz distalnog okrajka bedrene kosti u nehondrodistrofične (lijevo) i hondrodistrofične pasmine psa (desno).

Izvor: TOBIAS i JOHNSTON (2012) : Veterinary Surgery: Small Animal, pp 870.

Slika 4. Lateralna strana bedra psa.

Izvor: POPESKO (1980): Anatomski atlas domaćih životinja III, pp 181.

Slika 5. Medijalna strana zdjelice i bedra.

Izvor: POPESKO (1980): Anatomski atlas domaćih životinja III, pp 182.

Slika 6. AO klasifikacija prijeloma bedrene kosti

Izvor: AOTrauma: Müller AO Classification of Fractures – Long Bones – prospekt

Slika 7. Salter-Harris klasifikacija prijeloma

Izvor: IVANČEVIĆ, Ž. (2010): MSD priručnik dijagnostike i terapije. 2. hrvatsko izdanje. Placebo d.o.o., Split, pp 2564.

Slika 8. Kirschnerova igla sa jednostrukim i duplim trokarom (gore) i Steinmmanov čavao (dolje)

Izvor: http://www.kellmed.co.uk/?page_id=340 i http://www.kellmed.co.uk/?page_id=279

Slika 9. Prikaz kranioateralnog pristupa bočnom zglobu.

Izvor: LATORRE i sur. (2009): Color Atlas of Surgical Approaches to the Bones and Joints of the Dog and Cat: Thoracic and pelvic limbs, pp 157-160.

Slika 10. Prikaz sigurnosne točke (zelena oznaka - A i C) i pravilne orijentacije (isprekidane linije – A i C, zelena linija – B i D) za postavljanje implantata na glavu i vrat bedrene kosti.

Izvor: TOBIAS i JOHNSTON (2012) : Veterinary Surgery: Small Animal, pp 881.

Slika 11. Prijeoperacijske i poslijeoperacijske rendgenske snimke Salter-Harris tip I prijeloma glave desne bedrene kosti.

Izvor: Arhiva Tierklinik Hollabrunn - AniCura Group, Hollabrunn, Austrija

Slika 12. Kontrolne rendgenske snimke Salter-Harris tip I prijeloma glave desne bedrene kosti 4 i 8 tjedana poslijeoperacijski.

Izvor: Arhiva Tierklinik Hollabrunn - AniCura Group, Hollabrunn, Austrija

Slika 13. Prijeoperacijske i poslijeoperacijske rendgenske snimke Salter-Harris tip I prijeloma glave desne bedrene kosti s 3 ulomka.

Izvor: Arhiva Tierklinik Hollabrunn - AniCura Group, Hollabrunn, Austrija

Slika 14. Poslijeoperacijske kontrolne rendgenske snimke Salter-Harris tip I prijeloma glave desne bedrene kosti s 3 ulomka u psa. 4. tjedan poslijeoperacijski izvađeni su implantati, a 8. poslijeoperacijski vidljiva je luksacija bočnog zgloba.

Izvor: Arhiva Tierklinik Hollabrunn - AniCura Group, Hollabrunn, Austrija

Slika 15. Prikaz kranio-lateralnog pristupa dijafizi bedrene kosti u psa.

Izvor: LATORRE i sur. (2009): Color Atlas of Surgical Approaches to the Bones and Joints of the Dog and Cat: Thoracic and pelvic limbs, pp 188.

Slika 16. Prikaz MIPO pristupa bedrenoj kosti i perkutano umetanje pločice. A - tupo prepariranje u smjeru proksimalno-distalno ispod *m. vastus lateralis* za umetanje pločice nakon već napravljenog reza za pristup proksimalnom dijelu bedrene kosti. B - tupo prepariranje u smjeru distalno-proksimalno, ispod *m. biceps femoris* i *m. vastus lateralis*. C - umetanje pločice u tunel perkutano.

Izvor: POZZI i LEWIS (2009): Surgical approaches for minimally invasive plate osteosynthesis in dogs. Vet. Comp. Orthop. Traumatol. 4, 316-320.

Slika 17. Prikaz sigurnosnih zona za postavljanje implantata (igli, vijaka i pločica sa vijcima).

Izvor: PIRAS (2014): A practical approach to external skeletal fixation – skripta sažetaka ortopedskog tečaja.

Slika 18. Shematski prikaz insercije intramedularne igle u bedrenu kost psa.

Izvor: https://www2.aofoundation.org/wps/portal!/ut/p/a1/04_Sj9CPykssy0xPLMnMz0vMAfGjzOKN_A0M3D2DDbz9_UMMDRyDXQ3dw9wMDAwCTYEKIvEocDQnTr8BDuBoQEh_QW5oKABaevup/dl5/d5/L2dJQSEvUUt3QS80SmlFL1o2XzJPMDBHSVMwS09PVDEwQVNFMUdWRjAwMFE1/?showPage=redfix&bone=DogFemur&segment=Shaft&classification=d32-

A2&treatment=&method=Intramedullary%20pin%20fixation%20with%20cerclage%20wires&implantstype=&approach=&redfix_url=1415871619943

Slika 19. Shematski prikaz preporučene debljine intramedularne igle u kombinaciji sa serklažom (lijevo) i sa pločicom (desno).

Izvor:https://www2.aofoundation.org/wps/portal!/ut/p/a1/04_Sj9CPykssy0xPLMnMz0vMAfGjzOKN_A0M3D2DDbz9_UMMDRyDXQ3dw9wMDAwCTYEKIVeocDQnTr8BDuBoQEh_QW5oKABaevup/dl5/d5/L2dJQSEvUUt3QS80SmlFL1o2XzJPMDBHSVMwS09PVDEwQVNFMUdWRjAwMFE1/?showPage=redfix&bone=DogFemur&segment=Shaft&classification=d32-B1&treatment=&method=Plate%20and%20rod&implantstype=&approach=&redfix_url=1415873816545

Slika 20. Prikaz različitih debljina Kirschnerovih igli (lijevo) i Steinmannovih čavala (desno).

Izvor: <https://www.orthomed.co.uk/eu/category/internal-fixation/>

Slika 21. Shematski prikaz insercije intramedularnog ukotvljenog čavla u bedrenu kost psa.

Izvor:https://www2.aofoundation.org/wps/portal!/ut/p/a1/04_Sj9CPykssy0xPLMnMz0vMAfGjzOKN_A0M3D2DDbz9_UMMDRyDXQ3dw9wMDAwCTYEKIVeocDQnTr8BDuBoQEh_QW5oKABaevup/dl5/d5/L2dJQSEvUUt3QS80SmlFL1o2XzJPMDBHSVMwS09PVDEwQVNFMUdWRjAwMFE1/?showPage=redfix&bone=DogFemur&segment=Shaft&classification=d32-C1&treatment=&method=Plate%20and%20rod&implantstype=&approach=&redfix_url=1415874295796

Slika 22. Prijeoperacijske i poslijeoperacijske rendgenske snimke poprečnog prijeloma dijafize desne bedrene kosti u psa.

Izvor: Arhiva Tierklinik Hollabrunn - AniCura Group, Hollabrunn, Austrija

Slika 23. Kontrolne rendgenske snimke poprečnog prijeloma dijafize desne bedrene kosti u psa 4 tjedna poslijeoperacijski.

Izvor: Arhiva Tierklinika Hollabrunn - AniCura Group, Hollabrunn, Austrija

Slika 24. Prijeoperacijske i poslijeoperacijske rendgenske snimke otvorenog spiralnog prijeloma dijafize lijeve bedrene kosti u psa.

Izvor: Arhiva Tierklinika Hollabrunn - AniCura Group, Hollabrunn, Austrija

Slika 25. Kontrolne rendgenske snimke otvorenog spiralnog prijeloma dijafize lijeve bedrene kosti u psa 4 i 8 tjedana poslijeoperacijski.

Izvor: Arhiva Tierklinika Hollabrunn - AniCura Group, Hollabrunn, Austrija

Slika 26. Prijeoperacijske i poslijeoperacijske rendgenske snimke otvorenog kosog prijeloma dijafize desne bedrene kosti u psa 4 i 8 tjedana poslijeoperacijski.

Slika 27. Prikaz kraniolateralnog pristupa distalnoj epifizi bedrene kosti u psa.

Izvor: LATORRE i sur. (2009): Color Atlas of Surgical Approaches to the Bones and Joints of the Dog and Cat: Thoracic and pelvic limbs. Inter-Medica S. A. I. C. I., Buenos Aires, pp. 202-203.

Slika 28. Prikaz Rushovih igli.

Izvor: https://www.google.hr/search?q=Rush+pin&client=firefox-b-ab&source=lnms&tbm=isch&sa=X&ved=0ahUKEwiU3I3fz8nUAhUGAxoKHZP5DokQ_AUIB_igB&biw=1920&bih=945#imgrc=HGpBncq88ipkYM

Slika 29. Prijeoperacijske i poslijeoperacijske rendgenske snimke suprakondilarnog poprečnog i metafiznog prijeloma (Salter-Harris tip II) desne bedrene kosti u psa.

Izvor: Arhiva Tierklinika Hollabrunn - AniCura Group, Hollabrunn, Austrija

Slika 30. Kontrolne rendgenske snimke suprakondilarnog poprečnog i metafiznog prijeloma (Salter-Harris tip II) desne bedrene kosti u psa 4 tjedna poslijeoperacijski.

Izvor: Arhiva Tierklinik Hollabrunn - AniCura Group, Hollabrunn, Austrija

Slika 31. Prijeoperacijske i poslijeoperacijske rendgenske snimke Salter-Harris tip I prijeloma distalne epifize lijeve bedrene kosti u psa.

Izvor: Arhiva Tierklinik Hollabrunn - AniCura Group, Hollabrunn, Austrija

Slika 32. Kontrolne rendgenske snimke Salter-Harris tip I prijeloma distalne epifize lijeve bedrene kosti u psa 4 tjedna poslijeoperacijski.

Izvor: Arhiva Tierklinik Hollabrunn - AniCura Group, Hollabrunn, Austrija

Slika 33. Prijeoperacijske i poslijeoperacijske rendgenske snimke Salter-Harris tipa II prijeloma distalne epifize desne bedrene kosti u psa.

Izvor: Arhiva Tierklinik Hollabrunn - AniCura Group, Hollabrunn, Austrija

Slika 34. Kontrolne rendgenske snimke Salter-Harris tipa II prijeloma distalne epifize desne bedrene kosti u psa 4 tjedna poslijeoperacijski.

Izvor: Arhiva Tierklinik Hollabrunn - AniCura Group, Hollabrunn, Austrija

1. UVOD

Pojavnost prijeloma bedrene kosti u pasa i mačaka kreće se od 20 do 25% od svih prijeloma. Prijelomi bedrene kosti zauzimaju 45% prijeloma dugih cjevastih kosti, a taj je postotak dvostruko veći od prijeloma svih ostalih kosti pojedinačno (BRINKER i sur., 2006). Prijelomi bedrene kosti pasa najčešće su rezultat traume uslijed prometne nezgode. Prijelomi mogu nastati i uslijed nastrijela životinje te sekundarno kod bolesti kostiju, a najčešće se radi o primarnom ili metastatskom tumoru kosti s posljedičnim tzv. patološkim prijelomom. Unatoč činjenici da je čak 83% prijeloma bedrene kosti zatvorenog karaktera oni imaju najvišu pojavnost usporenog i odgođenog cijeljenja te osteomijelitisa (TOBIAS i JOHNSTON, 2012). Gotovo 86 % prijeloma bedrene kosti se javlja u životinja mlađih od 5 godina, a 48% prijeloma se javlja u životinja mlađih od godinu dana. Proksimalni i distalni epifizni prijelomi najčešće se događaju u mladim životinja, dok su dijafizarni i metafizni prijelomi učestaliji u odraslih životinja (TOBIAS i JOHNSTON, 2012).

Zbog anatomske pozicije bedrene kosti, nemogućnosti repozicije i retencije ulomaka primjenom konzervativnih metoda (gips i udlaga) indicirana je unutarnja ili vanjska fiksacija u svim slučajevima prijeloma (BRINKER i sur., 2006). Izbor metode osteosinteze ovisiti će o vrsti prijeloma.

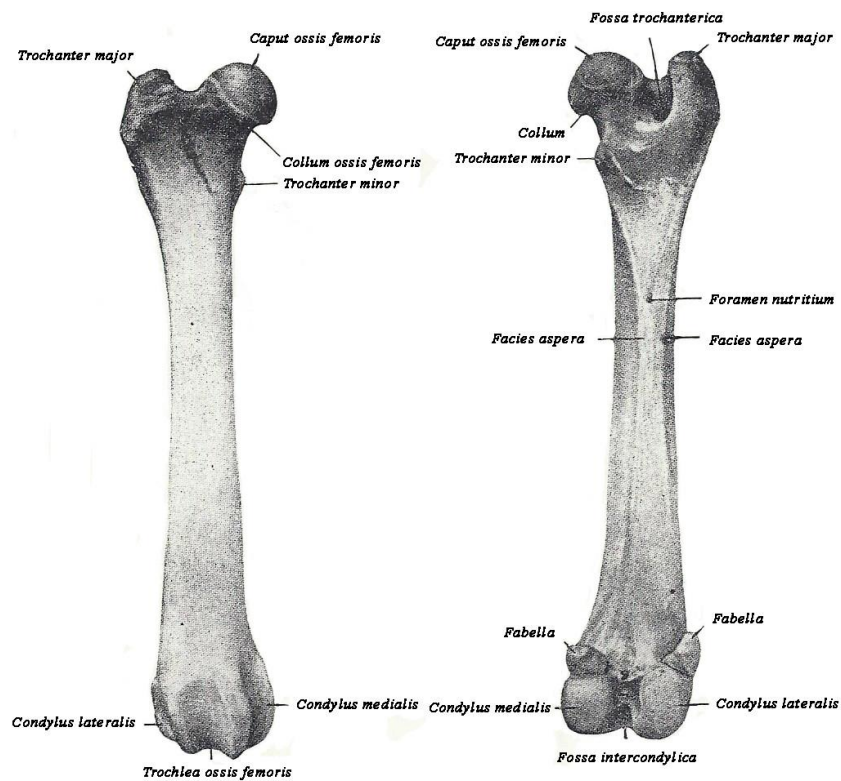
Rad prikazuje anatomske karakteristike bedrene kosti, načine nastanka prijeloma, kao i vrste prijeloma sukladno postojećim klasifikacijama. Na temelju dostupne literature te kliničkih podataka istaknuti su načini liječenja prijeloma bedrene kosti kod pasa.

Za prikaz i obradu ovog problema korišteni su podaci i rendgenološke snimke pasa zbrinjavanih u klinici veterinarske medicine Tierklinik Hollabrunn, Austrija, koji su skupljeni tijekom boravka u sklopu Erasmus + stručne prakse.

2. ANATOMIJA NATKOLJENICE

2. 1. 1. BEDRENA KOST

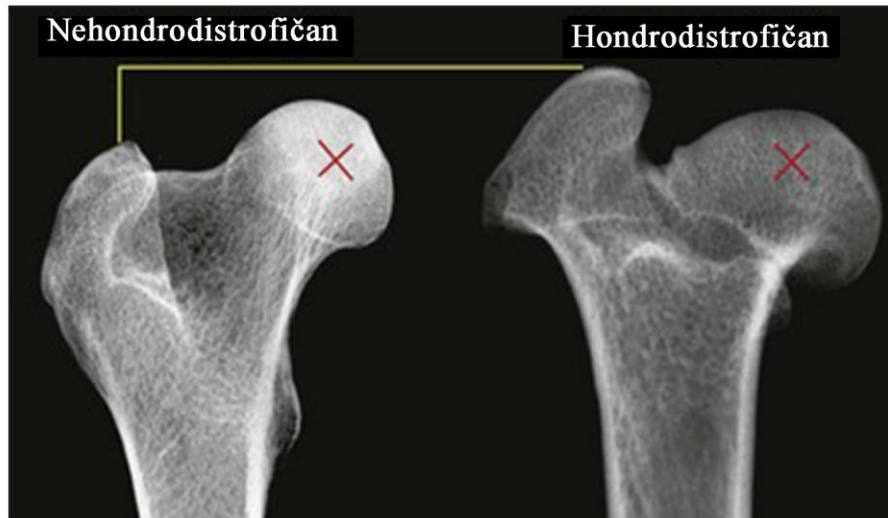Bedrena kost (*os femoris*) ili femur je najjača duga kost i jedina čini proksimalni dio kostura slobodnog privjesnog dijela zdjeličnog uda (*stylopodium*). Može se podijeliti na tri osnovna dijela: proksimalni okrajak ili epifizu koja nosi glavu bedrene kosti (*caput ossis femoris*) za oblikovanje bočnog zgloba sa acetabulumom (*articulatio coxae*), trup bedrene kosti (*corpus ossis femoris*) i distalnu epifizu koja nosi medijalni i lateralni kondil (*condylus medialis i lateralis*) za oblikovanje femorotibijalnog zgloba (*articulatio femorotibialis*) te valjak bedrene kosti (*trochlea ossis femoris*) za oblikovanje femoropatelnog zgloba (*articulatio femoropatellaris*). Dijelovi bedrene kosti psa prikazane su na Slici 1.



Slika 1. Prikaz bedrene kosti psa, kranijalna (lijevo) i kaudalna (desno) površina.

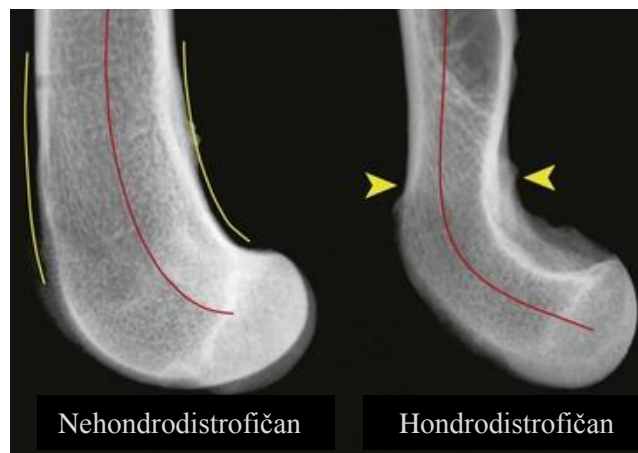
Izvor: SISSON i GROSSMAN (1962): Anatomija domaćih životinja, pp 223.

Proksimalna epifiza je medijalno zakrenuta i nosi glavu bedrene sa okruglastom, centralnom udubinom (*fovea capitis*) za prihvat ligamenta glave bedrene kosti (*ligamentum caput ossis femoris*). Lateralno od glave izdiže se veliki trohanter (*trochanter major*) koji se može opipati. Njegova veličina i pozicija u odnosu na glavu bedrene kosti ovisi o pasmini pasa. U pravilu je veliki trohanter u razini glave bedrene kosti, dok se kod hondrodistrofičnih pasmina pasa izdiže iznad glave bedrene kosti. Razlike u veličini i poziciji velikog trohantera i glave bedrene kosti u hondrodistrofičnih pasmina pasa prikazane su na Slici 2. Glavu bedrene kosti od trupa odvaja vrat (*collum ossis femoris*), a veliki trohanter trohanterična jama (*fossa trochanterica*). Na medijalnoj strani je mali trohanter (*trochanter minor*). Dijafizu oblikuje trup bedrene kosti koji kod pasa u distalnoj trećini zavija kaudalno. Ta kurvatura distalne trećine dijafize bedrene kosti može utjecati na postupak i ishod liječenja dijafizarnog prijeloma. Kurvatura distalne trećine dijafize bedrene kosti prikazana je na Slici 3. Kranijalno na distalnoj epifizi nalazi se valjak bedrene kosti, dok su kaudalno smješteni medijalni i lateralni kondili koji se mogu opipati. U hondrodistrofičnih pasa distalna epifiza bedrene kosti je izdužena i kaudalno smještena u odnosu na dijafizu. Takav položaj može pridonijeti većem riziku od prijeloma distalne epifize bedrene kosti. Kaudalna strana kondila u mesojeda nosi fasete za uzglobljenje s dvije fabele ili sezamoidne kosti *m. gastrocnemius* (*fabellae, ossa sesamoidea musculi gastrocnemii*). Najveća sezamoidna kost, iver (*patella*) smještena je u završnoj tetivi *m. quadriceps femoris* koja se hvata na proksimalnu epifizu goljenične kosti (*tibia*), a može se opipati u distalnoj regiji bedrene kosti. U mesojeda postoji još jedna sezamoidna kost koja je uklopljena u *m. popliteus*.



Slika 2. Rendgenografski prikaz proksimalne epifize bedrene kosti u nehondrodistrofične (lijevo) i hondrodistrofične pasmine psa (desno).

Izvor: TOBIAS i JOHNSTON (2012) : Veterinary Surgery: Small Animal, pp 867.



Slika 3. Rendgenografski prikaz distalne epifize bedrene kosti u nehondrodistrofične (lijevo) i hondrodistrofične pasmine psa (desno).

Izvor: TOBIAS i JOHNSTON (2012) : Veterinary Surgery: Small Animal, pp 870.

2. 1. 2. MIŠIĆI NATKOLJENICE

Mišiće natkoljenice čine slijedeće skupine: sapno mišićje, stražnji mišići bedra, unutrašnji mišići bedra i duboki mišići bočnog zgloba te posebni mišići koljenog zgloba.

Sapno mišićje se pruža između križne, crijevne i bedrene kosti, leži na lateralnoj strani zdjelične stijenke, a većina ima ulogu u ekstenziji bočnog zgloba i abdukciji uda. Lateralno leže: površinski sapni mišić (*m. gluteus superficialis*) kao ekstenzor bočnog zgloba, srednji sapni mišić (*m. gluteus medius*) također kao ekstenzor, ali i retraktor te abduktor, kruškoliki mišić (*m. piriformis*) kao ekstenzor bočnog zgloba i abduktor uda, duboki sapni mišić (*m. gluteus profundus*) kao abduktor uda, te napinjač široke fascije (*m. tensor fasciae latae*) kao jedini fleksor bočnog i ekstenzor koljenog zgloba u ovoj skupini mišića.

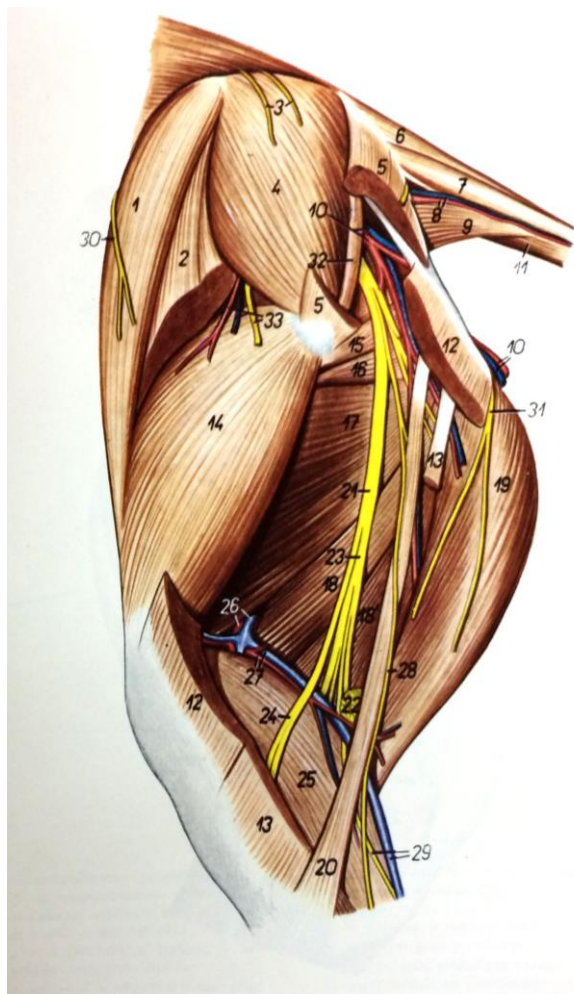
Stražnji mišići bedra leže na kaudalnoj strani bedra i imaju ulogu ekstenzije bočnog i tarzalnog zgloba, te fleksije koljenog zgloba. Površinski i najveći mišić te skupine je dvoglavi bedreni mišić (*m. biceps femoris*) koji djeluje i kao abduktor uda. Pri abdukciji uda kod mesojeda pomaže i stražnji odmični mišić potkoljenice (*m. abductor cruris caudalis*). Kaudalno leže još polutetivasti mišić (*m. semitendinosus*) i poluopnasti mišić (*m. semimembranosus*).

Mišići na medijalnoj strani bedra čine posebnu skupinu mišića, a uloga im je addukcija uda. Skupinu ovih mišića čine: dugi bedreni mišić (*m. sartorius*) koji se u psa sastoji od kranijalnog i kaudalnog dijela, tankoviti mišić (*m. gracilis*), grebenasti mišić (*m. pectineus*) i primični mišići (*m. adductores*).

Skupinu malih mišića zvanih još i „malo zdjelično društvo“ čine duboki mišići bočnog zgloba. Oni se pružaju između zdjelice i trohanterične jame bedrene kosti, a uloga im je supinacija bedrene kosti, addukcija uda i pomoć pri ekstenziji bočnoga zgloba.

Kranijalno na bedrenoj kosti leži četveroglavi mišić bedra (*m. quadriceps femoris*) kao najjači ekstenzor koljenog zgloba, a dijeli se na *m. vastus lateralis*, *m. vastus medialis*, *m. vastus intermedius* i *m. rectus femoris*. U skupinu posebnih mišića koljenog zgloba ubraja se i zakoljeni mišić (*m. popliteus*) koji leži na kaudalnoj strani koljenog zgloba kao fleksor istog zgloba.

Bedreno područje (*regio femoris*) vaskulariziraju *a. profunda femoris*, *a. femoris* i *a. poplitea*, a inervira *n. ischiadicus* koji se na sredini bedra dijeli na *n. tibialis* i *n. peroneus communis*.



Slika 4. Lateralna strana bedra psa.

Izvor: POPESKO (1980): Anatomski atlas

domaćih životinja III, pp 181.

2 – *m. tensor fasciae latae* – napinjač široke fascije

4 – *m. gluteus medius* – srednji sapni mišić

5 – *m. gluteus superficialis* – površni sapni mišić

12 – *caput superficiale (s. vertebrale) mi. bicipitis femoris* – površna glava (ili kralješnička) dvoglavog bedrenog mišića

13 – *caput profundum (s. pelvinum) mi. bicipitis femoris* – duboka glava (ili zdjelična) dvoglavog bedrenog mišića

14 – *m. vastus lateralis* – lateralni snažni mišić

15 – *m. adductor* - primični mišić

18 – *venter cranialis mi. semimembranosi* – prednji trbuh poluopnastog mišića

18' – *venter caudalis mi. semimembranosi* – stražnji trbuh poluopnastog mišića

19 – *m. semitendinosus* – polutetivasti mišić

21 – *n. ischiadicus* – ishijadični (sjedni) živac

23 – *n. tibialis* – goljenični živac

24 – *n. peroneus communis* – zajednički lisnjačni živac

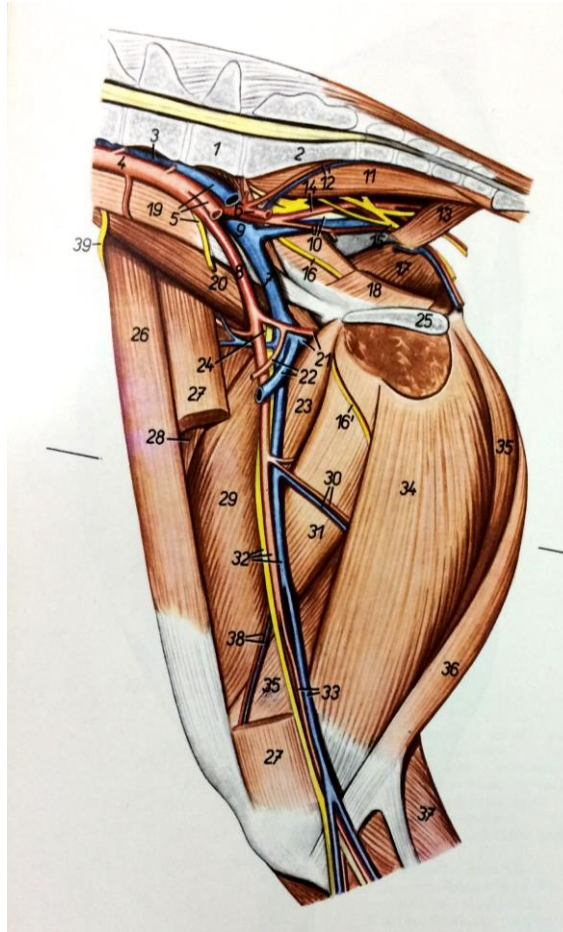
26 – *a. et v. femoralis* – bedrena arterija i vena

27 – *a. et v. caudalis femoris* – stražnja bedrena arterija i vena

29 – *v. saphena lateralis, n. cutaneus surae caudalis* – lateralna podkožna vena, stražnji kožni lisnjačni živac

30 – *n. cutaneus femoris lateralis* – lateralni kožni bedreni mišić

33 – *ramus a. et v. circumflexae ilium profundae, ramus ni. glutei cranialis* – ogranak duboke vitičaste bočne arterije i vene, ogranak prednjeg sapnog živca



Slika 5. Medijalna strana zdjelice i bedra.

Izvor: POPESKO (1980): Anatomski atlas
domaćih životinja III, pp 182.

7 – *v. iliaca externa (dextra)* – vanjska bočna vena (desna)

8 – *a. iliaca externa (dextra)* – vanjska bočna arterija (desna)

16' – *ramus ni. obturatorii* – ogranak opturatornog (zapornog) živca

21 – *a. et v. profunda femoris* – duboka bedrena arterija i vena

22 – *trunci pseudoepigastrici (a. et v.)* – stidno-predtrbušno deblo (arterija i vena)

23 – *m. pectineus* – grebenasti mišić

24 – *n. femoralis* – bedreni živac

26 – *venter cranialis mi. sartorii* – prednji trbuh dugog bedrenog mišića

27 – *venter caudalis mi. sartorii* – stražnji trbuh dugog bedrenog mišića

28 – *m. rectus femoris* – ravni bedreni mišić

29 – *m. vastus medialis* – medijalni snažni mišić

30 – *rami musculatores* – mišićni ogranci

31 – *m. adductor* – primični mišić

32 – *a. et v. femoralis, n. saphenus* – bedrena arterija i vena, potkožni živac

33 – *a. saphena, v. saphena medialis* – potkožna arterija, medijalna potkožna vena

34 – *m. gracilis* – tankoviti mišić

35 – *m. semimembranosus* – poluopnasti mišić

36 – *m. semitendinosus* – polutetivasti mišić

38 – *a. et v. genus descendens* – silazna koljena arterija i vena

2.2. KLASIFIKACIJA PRIJELOMA BEDRENE KOSTI

Općenito prijelomi mogu biti klasificirani s obzirom na uzrok nastanka, mjesto prijeloma, povezanosti s vanjskom okolinom, morfologiju prijeloma, stupanj oštećenja kosti i stabilnosti lomne linije. Prijelomi proksimalne epifize bedrene kosti opisuju se kao intraartikularni i ekstraartikularni prijelomi. Intraartikularni se dijele na: epifizne, fizne, subkapitalne i transcervikalne, dok se ekstraartikularni dijele na: bazične cervikalne, trohanterične i subtrohanterične prijelome. Dijafizarni prijelomi bedrene kosti mogu biti kosi, poprečni, s ulomkom i kominutivni. Prijelomi distalne epifize podijeljeni su na suprakondilarne, kondilarne i interkondilarne. Klasifikacija loma omogućuje izbor optimalne metode operacijskoga liječenja, ocjenu rezultata liječenja te mogućnost predviđanja trajanja liječenja pojedinih tipova prijeloma.

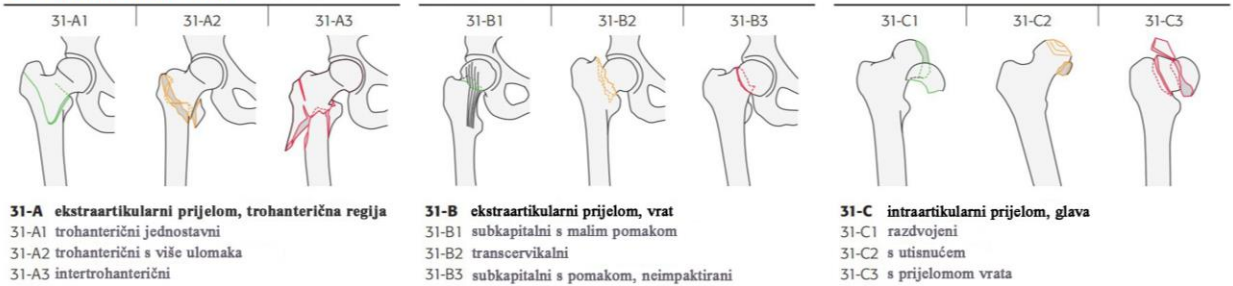Radi lakšeg opisa prijeloma dugih kosti, a i odabira metode liječenja najširu primjenu ima AO (Arbeitsgemeinschaft für Osteosynthesefragen) klasifikacija prijeloma.

2. 2. 1. AO KLASIFIKACIJA PRIJELOMA

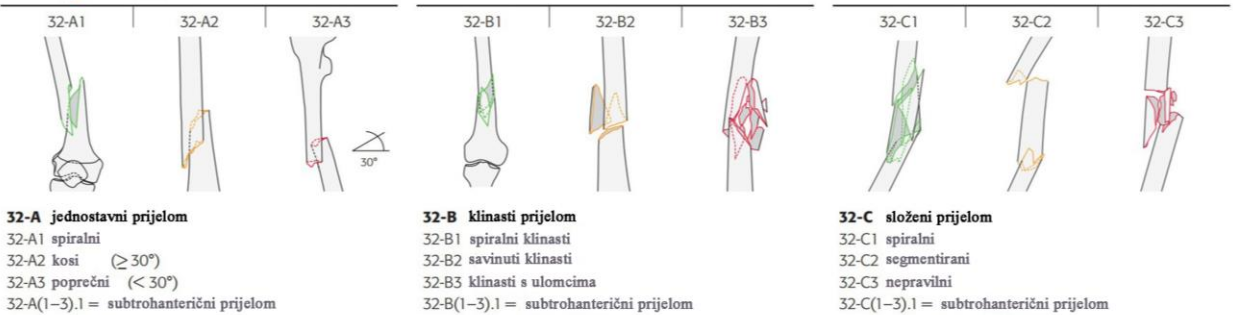
Danas se AO grupa razvila u svjetski značajno znanstveno kirurško udruženje koje nastoji ponuditi algoritme u liječenju i zbrinjavanju koštanih prijeloma s naglaskom na što bržu rehabilitaciju i povratak funkcije. AO klasifikacija prijeloma dugih kosti koristi alfanumerički sustav oznaka za lokaciju i stupanj prijeloma. Tako je bedrena kost označena brojem 3 i podijeljena na tri dijela dodatnim numeričkim oznakama: broj 1 označava proksimalnu epifizu, broj 2 dijafizu, te broj 3 distalnu epifizu. Slova označavaju stupanj prijeloma. Slovo A označava jednostavan prijelom, slovo B prijelom s ulomkom, a slovo C složeni prijelom. Svakom stupnju prijeloma pridodana je još i numerička oznaka od 1 do 3 koja opisuje razinu složenosti prijeloma. Npr. 32-B1 označava spiralni prijelom dijafize bedrene kosti s ulomkom. AO klasifikacija prijeloma bedrene kosti prikazana je na Slici 6.

3 Bedrena kost

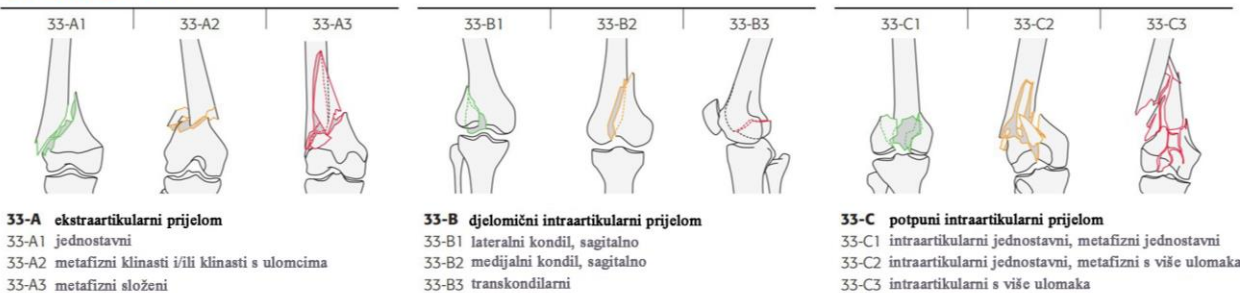
31 Proksimalni dio



32 Dijafiza



33 Distalni dio

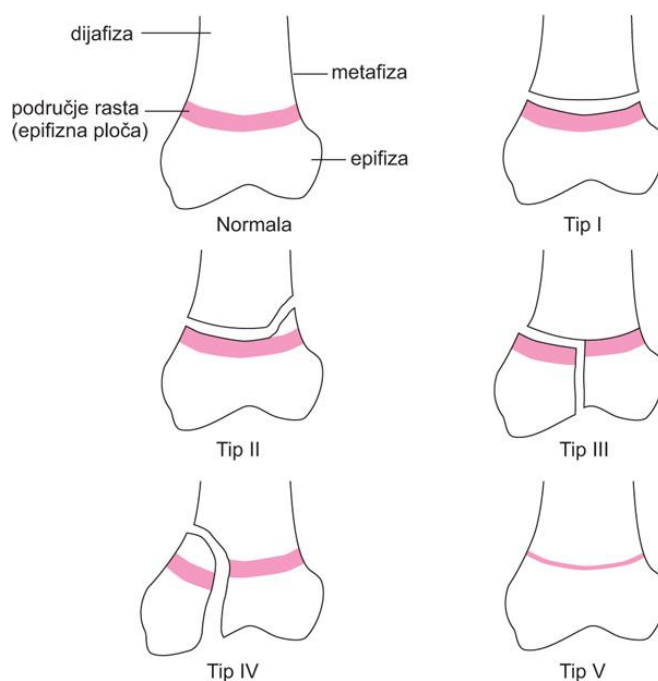


Slika 6. AO klasifikacija prijeloma bedrene kosti.

Izvor: AOTrauma: Müller AO Classification of Fractures – Long Bones – prospekt

2. 2. 2. SALTER-HARRIS KLASIFIKACIJA PRIJELOMA

Prijelomi metafizne zone zahtijevaju posebnu klasifikaciju (Salter-Harris) prikazanu na Slici 7. Tip I opisuje ekstraartikularni prijelom gdje je došlo do odvajanja od metafize (iskliznuća), tip II je parcijalni intraartikularni prijelom, tipovi III i IV označavaju potpune intraartikularne prijelome T i Y oblika, a tip V opisuje impakciju. Ovu klasifikaciju koristimo za opis prijeloma u mladih životinja kod kojih još nije završen proces rasta kosti.



Slika 7. Salter-Harris klasifikacija prijeloma.

Izvor: IVANČEVIĆ, Ž. (2010): MSD priručnik dijagnostike i terapije. 2. hrvatsko izdanje. Placebo d.o.o., Split, pp 2564.

3. LIJEČENJE PRIJELOMA BEDRENE KOSTI

3. 1. KLINIČKI PREGLED

Kako su prijelomi bedrene kosti najčešće posljedica traume uslijed prometne nezgode potrebno je provesti cjeloviti klinički pregled i ako je potrebno stabilizirati pacijenta. Pregledu bedrene kosti pristupamo pažljivo. Kod dijafizarnih prijeloma bedrene kosti već pri inspekciji i palpaciji može se postaviti sumnja. Takvi se pacijenti ne oslanjaju ili slabo oslanjaju na zahvaćenu nogu, a zbog bogatog okolnog mekog tkiva česti je nalaz otečenja mekog tkiva bedrene regije. Propriocepcija može biti abnormalna zbog boli, a manipulacija je bolna uz krepitaciju. Objektivna dijagnoza se postavlja rendgenskom pretragom u dvije projekcije: latero-lateralnoj i kranio-kaudalnoj. Snimanje kontralateralne noge je korisno i uvijek preporučljivo. Dijagnozu možemo postaviti koristeći i kompjuteriziranu tomografiju pri čemu je trošak takve pretrage limitirajući čimbenik i u većini slučajeva nije opravdan. Slikovna dijagnostika omogućuje klasifikaciju loma, a time i izbor optimalne metode operacijskog liječenja.

Ispravno pozicioniranje pacijenta s prijelomom bedrene kosti za rendgenografsku obradu je bolno, pa je indicirana primjena sedativa i analgetika.

3. 2. METODE OPERACIJSKOG LIJEČENJA

Prijelomi bedrene kosti liječe se koristeći principe biološke osteosinteze ili anatomske repozicije. Kirurški pristup ovisiti će o odabranoj metodi. Većina prijeloma bedrene kosti zahtijeva lateralni otvoreni pristup.

Za anatomsku repoziciju prijeloma primjenjuje se tradicionalan otvoreni kirurški pristup pri čemu radimo rez na koži, pažljivim prepariranjem okolnog mekog tkiva prilazimo mjestu prijeloma i izlažemo kost sa koštanim ulomcima kako bi ih manipulacijom doveli u anatomsku poziciju. Osnovno načelo osteosinteze je da sile vlaka, kompresije, savijanja i striženja pretvara u tlačne aksijalne sile na mjestu loma. Pri tome se koriste dovoljno čvrsti materijali koji su otporni na sile vlaka, tlaka i biokompatibilni s tkivima u organizmu. U liječenju prijeloma bedrene kosti najčešće se koriste intramedularna igla (Kirschnerova igla ili Steinmannov čavao), pločica s vijcima, pritezni vijci, vanjski fiksator i intramedularni ukotvljeni čavao te kombinacije metoda. Odabir metode osteosinteze ovisi o razini i složenosti prijeloma te preferenci kirurga.

Za razliku od otvorenog pristupa minimalna invazivna osteosinteza (MIO) ili biološka osteosinteza uključuje minimalno rukovanje sa koštanim ulomcima, odnosno indirektnu repoziciju prijeloma. Ova metoda se razvila kao rezultat težnje kirurga da tijekom operacijskog liječenja prijeloma učine što manje dodatnog oštećenja tkiva na mjestu samog prijeloma. Minimalni invazivni pristupi uključuju zatvoreni pristup s perkutanom aplikacijom alanteze i otvoreni tzv. „open but do not touch“ (OBDNT) pristup koji je limitiran na minimum osiguravajući pravilnu aplikaciju implantata pri čemu se hematomi i kominutivni ulomci ne uklanjaju. Sama tehnika nije određena vrstom implantata, nego uključuje zatvorenu repoziciju ulomaka i stabilizaciju prijeloma korištenjem pločica-igla konstrukcije, intramedularnog ukotvljenog čavla i vanjskog fiksatora. Tehnika MIO sa pločicom i vijcima naziva se još i MIPO (engl., *minimally invasive plate osteosynthesis*), a uključuje indirektnu metodu repozicije kroz minimalne incizije koje su udaljene od mjesta prijeloma i kroz koje se uvodi implantat, odnosno pločica. Incizije duljine 2-4 cm učinjene iznad proksimalnog i distalnog kraja predviđene lokacije pločice omogućuju umetanje pločice kroz tupo ispreparirani epiperiostalni kanal, dok periost ostaje intaktan (HUDSON i sur., 2009.; WAGNER i FRIGG, 2006.; RÜEDI i sur., 2007.). Rezultati MIPO tehnike stabilizacije pokazali su zadovoljavajuće rezultate (SCHMÖKEL i sur.,

2007; LAU i sur., 2008). Unatoč mnogim biološkim prednostima MIO/MIPO tehnike cijena i dostupnost fluoroskopije predstavljaju limitirajući čimbenik korištenja ove metode.

Pri kirurškom zbrinjavanju prijeloma postoje kriteriji koji se moraju zadovoljiti kako bi se omogućilo normalno cijeljenje kosti i brz oporavak funkcije ozlijeđenog uda, a to su: anatomska repozicija i fiksacija ulomaka u svrhu postizanja normalnih anatomskih odnosa, očuvanje krvne opskrbe mekog tkiva i kosti korištenjem nježnijih tehnika i pažljivijim rukovanjem te rana i sigurna mobilizacija i rehabilitacija pacijenta.

3. 2. 1. LIJEČENJE PRIJELOMA PROKSIMALNE EPIFIZE BEDRENE KOSTI

Prijelomi proksimalne epifize bedrene kosti najčešće su rezultat traume i zauzimaju 25% svih prijeloma bedrene kosti. Takvi prijelomi najčešće se javljaju u mladih pasa do 12 mjeseci starosti, a 70% prijeloma je intrartikularnog tipa koji uključuju metafizne prijelome glave bedrene kosti. Najučestaliji metafizni prijelomi su Salter-Harris tip I (TOBIAS i JOHNSTON, 2012). Sanaciju prijeloma proksimalne epifize bedrene kosti potrebno je što prije obaviti, posebice ako je riječ o intraartikularnim prijelomima, a pri tome se koristi sljedeći osteosintetski materijal za unutarnju fiksaciju: Kirschnerove igle i pritezni vijak. Dvije metode koje se primjenjuju pri sanaciji prijeloma proksimalne epifize bedrene kosti su kombinacija Kirschnerove igle sa priteznom vijkom i postavljanje 2-3 Kirschnerove igle. Za velike i gigantske pasmine pasa mogu se umjesto Kirschnerovih igli koristiti Steinmannovi čavli manjeg promjera. Kirschnerove igle postavljaju se međusobno paralelno i paralelno na os vrata bedrene kosti, jer tako postavljene pružaju veći otpor rotacijskoj i poprečnoj sili. Pritezni vijak se koristi kod repozicije većeg ulomka i uvijek u kombinaciji sa Kirschnerovim iglama koje osiguravaju rotacijsku stabilnost, a postavlja se također paralelno na os vrata bedrene kosti. Usporedba Kirschnerove igle i Steinmannovog čavla prikazana je na Slici 8.



Slika 8. Kirschnerova igla sa jednostrukim i duplim trokarom (gore) i Steinmannov čavao (dolje).

Izvor: http://www.kellmed.co.uk/?page_id=340 i http://www.kellmed.co.uk/?page_id=279

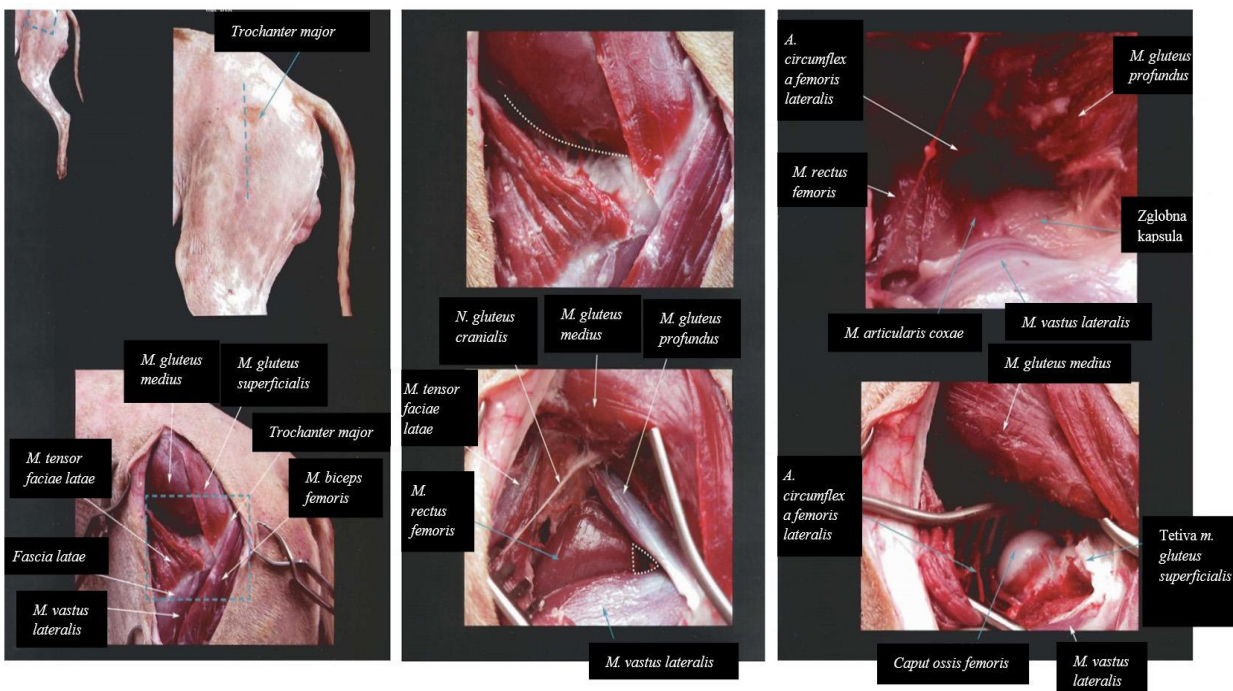
Poslijeoperacijska njega uključuje rendgensku pretragu odmah nakon operacije radi procjene poravnjanja prijeloma u odnosu na susjedne zglobove, repozicije prijeloma i same metode fiksacije (engl. alignment, aposition, apparatus), analgeziju i restrikciju kretanja. Kontrolne rendgenske pretrage 4 i 8 tjedana poslijeoperacijski važne su radi procjene cijeljenja prijeloma pri čemu se opet procjenjuju poravnanje i apozicija ulomaka, implantat te aktivnost cijeljenja, odnosno koštani kalus (engl. 4A – Alignment, Aposition, Apparatus, Activity). Imobilizacija uda nije preporučljiva, jer usporava i šteti procesu cijeljenja, a ukoliko se primjeni obavezno je skidanje zavoja nakon 10-14 dana. Potpuno cijeljenje prijeloma u mladih životinja nastupa za 3-4 tjedna, a u odraslih za 6-8 tjedana nakon operacije.

Poslijeoperacijske komplikacije uključuju dehiscenciju, stvaranje seroma, prerano fizno zatvaranje s posljedičnim narušavanjem biomehanike bočnog zgloba i skraćanjem uda, resorpciju vrata bedrene kosti, degenerativne promjene, osteoartritis i lukasaciju bočnog zgloba. Kod pacijenata sa kroničnim prijelomom glave i vrata bedrene kosti s posljedičnom remodelacijom kosti ili onih sa recidivom luksacije bočnog zgloba redukcija je gotovo nemoguća te je indicirana ostektomija glave bedrene kosti (engl., femoral head ostectomy, FHO) ili ugradnja umjetnog kuka (engl., total hip replacement, THR).

3. 2. 1. 1. KIRURŠKI PRISTUP PROKSIMALNOJ EPIFIZI BEDRENE KOSTI I TEHNIKA POSTAVLJANJA IMPLANTATA

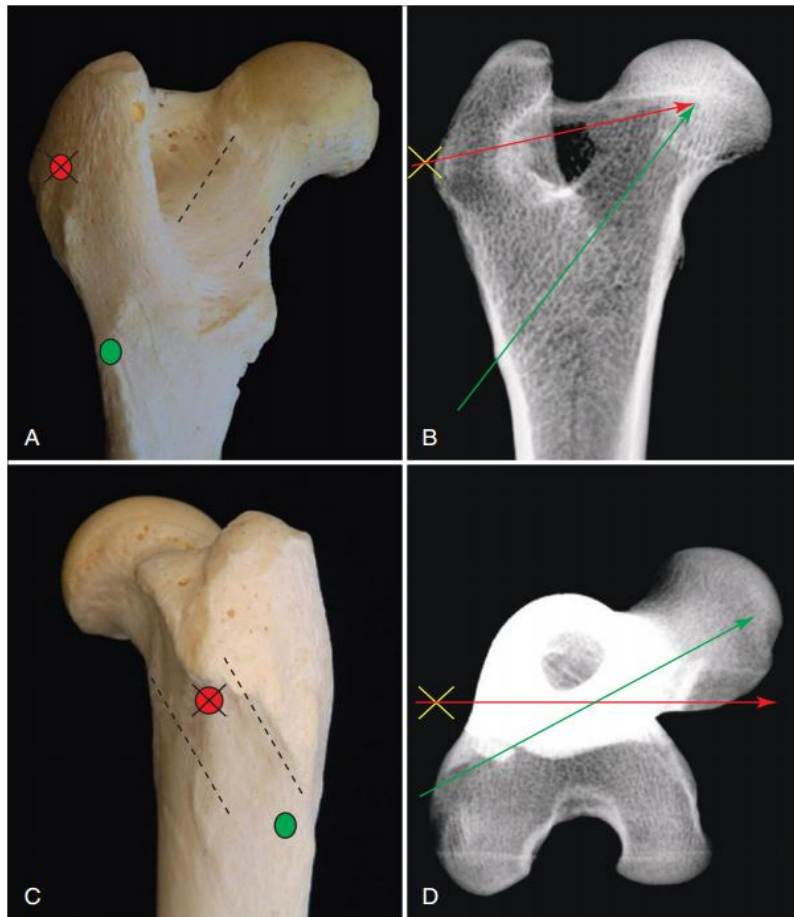
Kirurški pristup može biti zatvoreni ili otvoreni. Zatvoreni pristup zahtijeva primjenu minimalne invazivne tehnike unutarnje fiksacije kod koje pristupamo konzervativnoj repoziciji i perkutanoj aplikaciji Kirschnerove igle ili Steinmannovog čavla. Repozicija i aplikacija implantata izvodi se pod fluoroskopijom za vrijeme operacije, u lateralnoj poziciji sa ozljeđenim udom dorzalno. Pri otvorenom pristupu radimo rez kože preko velikog trohantera duljine 3-5 cm, retrahiramo *m. tensor fasciae latae* ventralno i *m. gluteus medius* dorzalno kako bi otkrili pristup bočnom zglobu između mišića *m. gluteus profundus*, *m. rectus femoris* i *m. vastus lateralis*. Nadalje režemo tetivu *m. gluteus profundus* za bolji pristup kapsuli bočnog zgloba i radimo rez na samoj kapsuli za pristup glavi bedrene kosti. Ovaj pristup naziva se kranio-lateralni i najčešće se koristi pri osteosintezi prijeloma proksimalnog okrajka bedrene kosti, ostektomiji glave bedrene kosti i artroplastike bočnog zgloba. Kranio-lateralni kirurški pristup bočnom zglobu prikazan je na Slici 9.

Sigurnosna točka aplikacije Kirschnerove igle, Steinmannovog čavla ili priteznog vijka je treći trohanter koji je smješten u subtrohanteričnoj regiji, kaudodistalno od velikog trohantera. Osteosintetski materijal se aplicira normogradno u smjeru distalno-proksimalno, paralelno s vratom bedrene kosti. Mjesto sigurnosne točke aplikacije implantata na glavu i vrat bedrene kosti prikazano je na Slici 10.



Slika 9. Prikaz kranio-lateralnog pristupa bočnom zglobu.

Izvor: LATORRE i sur. (2009): Color Atlas of Surgical Approaches to the Bones and Joints of the Dog and Cat: Thoracic and pelvic limbs, pp 157-160.



Slika 10. Prikaz sigurnosne točke (zelena oznaka - A i C) i pravilne orijentacije (isprekidane linije – A i C, zelena linija – B i D) za postavljanje implantata na glavu i vrat bedrene kosti.

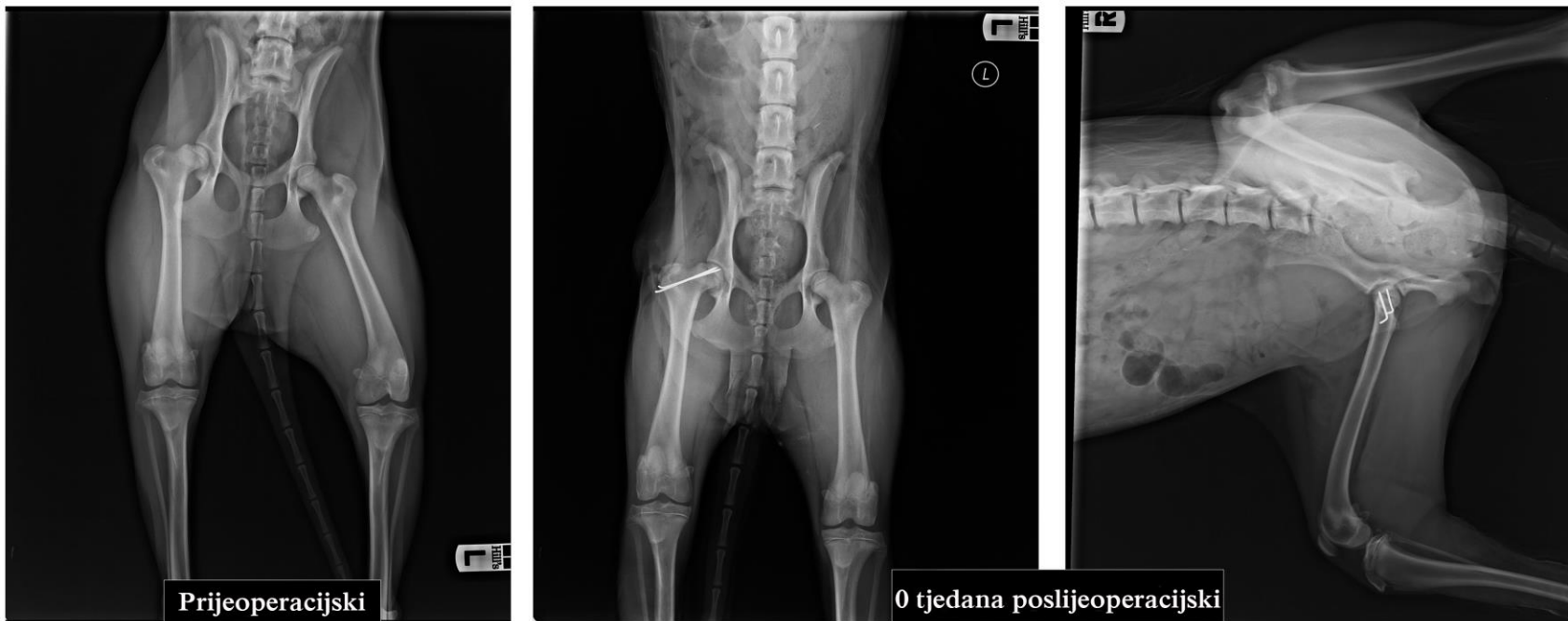Izvor: TOBIAS i JOHNSTON (2012) : Veterinary Surgery: Small Animal, pp 881.

3. 2. 1. 2. PRIKAZ SLUČAJEVA

Slučaj 1. AO: 31-B3

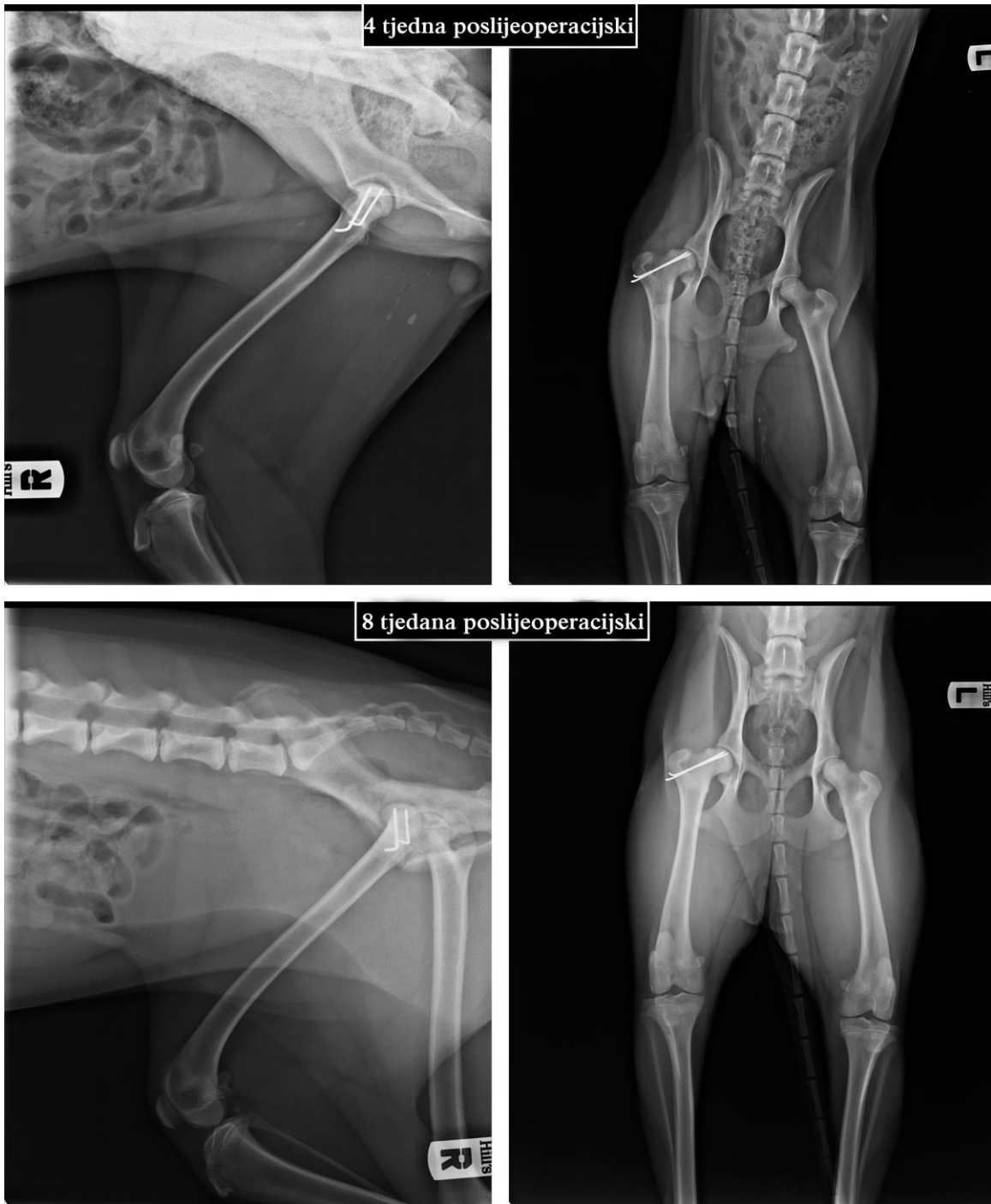NACIONAL: graničarski škotski ovčar (Border Collie), kuja, 6 mjeseci starosti, 15.4 kg tjelesne mase.

Pas je u naletu auta zadobio Salter-Harris tip I prijelom glave desne bedrene kosti. Doveden je u kliniku sa znakovima hromosti na desnom stražnjem ud, te je pri manipulaciji pokazivao znakove boli. Napravljen je kranio-lateralni pristup bočnom zglobu, otvorena zglobna kapsula i postavljene paralelno dvije 1,2 mm Kirschnerove igle za fiksaciju ulomka, bez repozicije s obzirom da se kranio-medijalni dio prijelomne linije čvrsto držao. Sljedeći dan pas je otpušten iz klinike s nalazom da se pri hodu lagano oslanja na operirani ud. Kontrole 4. i 8. tjedna poslijeoperacijski pokazale su rendgenografski dobro cijeljenje prijeloma i klinički povratak uda u punu funkciju. Prijeoperacijske i poslijeoperacijske rendgenske snimke prikazane su na Slikama 11. i 12.



Slika 11. Prijeoperacijske i poslijeoperacijske rendgenske snimke Salter-Harris tip I prijeloma glave desne bedrene kosti.

Izvor: Arhiva Tierklinik Hollabrunn - AniCura Group, Hollabrunn, Austrija



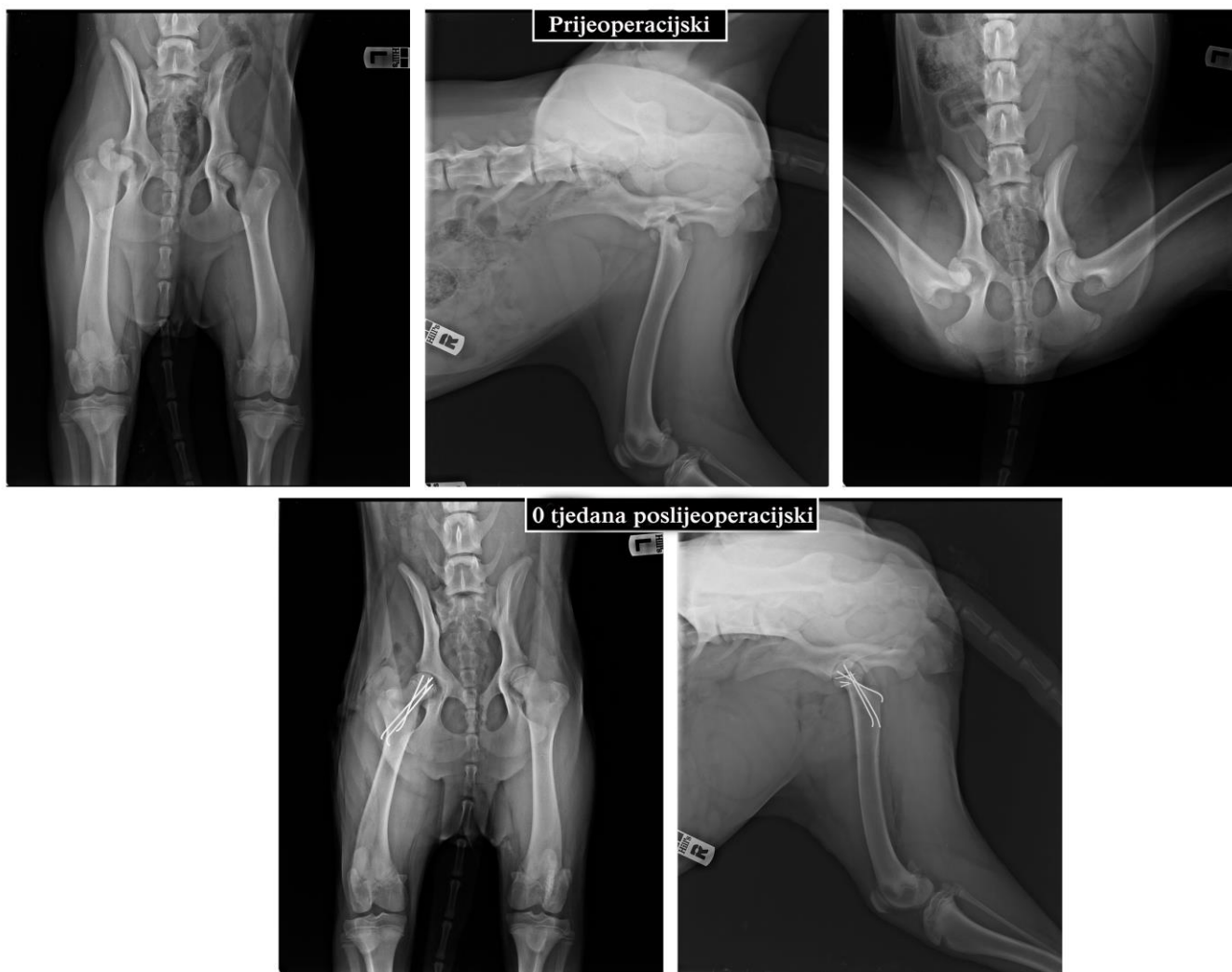
Slika 12. Kontrolne rendgenske snimke Salter-Harris tip I prijeloma glave desne bedrene kosti 4 i 8 tjedana poslijeoperacijski.

Izvor: Arhiva Tierklinik Hollabrunn - AniCura Group, Hollabrunn, Austrija

Slučaj 2. AO: 31-B3

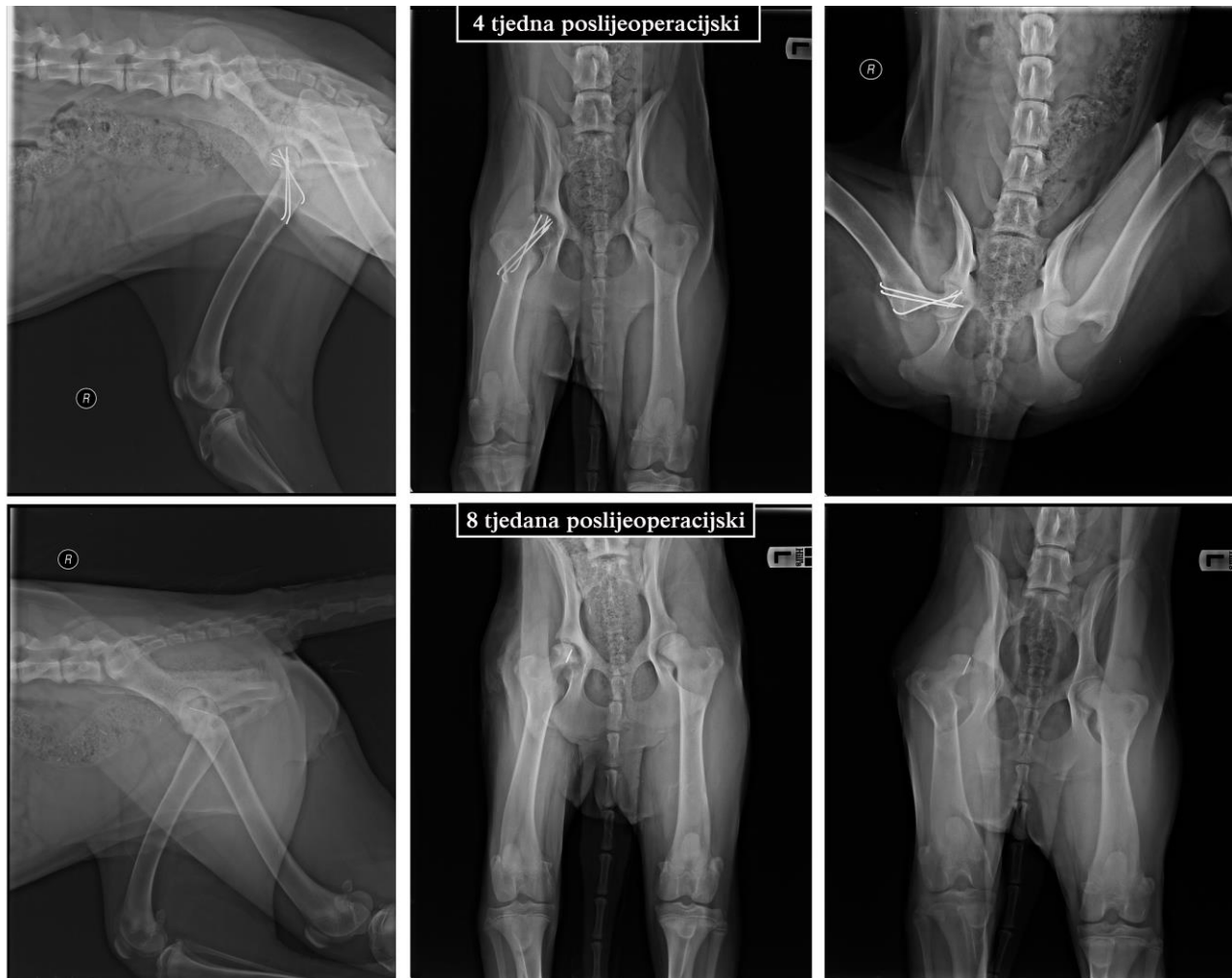
NACIONAL: pirinejski planinski pas, kuja, 5 mjeseci starosti, 30 kg.

Pas je zadobio Salter-Harris tip I prijelom desne glave bedrene kosti s 3 ulomka uslijed udara automobila. Napravljen je lateralni pristup bočnom zglobu, otvorena zglobna kapsula, reponiran kranijalni ulomak sa tri 0,8 mm Kirschnerove igle, fiksirani ostali ulomci sa tri 1,4 mm Kirschnerove igle i uklonjen ostatak *lig. caput ossis femoris*. Poslijeoperacijski stavljen Ehmerov zavoj. Nakon 4 tjedna uklonjeni su svi implantati osim jedne 1,4 mm Kirschnerove igle. Rendgenografski vidljiva artroza glave bedrene kosti i acetabuluma. Rendgenska kontrola 8 tjedana nakon uklanjanja implantata pokazala lukasaciju bočnog zgloba uz klinički nalaz hromosti zahvaćenog uda, bolnosti i krepitacije pri palpaciji bočnog zgloba. U ovom slučaju indicirana je ostektomija glave i vrata bedrene kosti. Prijeoperacijske i poslijeoperacijske rendgenske snimke prikazane su na Slici 13. Kontrolne rendgenske snimke 4 i 8 tjedana poslijeoperacijski prikazane su na Slici 14.



Slika 3. Prijeoperacijske i poslijeoperacijske rendgenske snimke Salter-Harris tip I prijeloma glave desne bedrene kosti s 3 ulomka.

Izvor: Arhiva Tierklinik Hollabrunn - AniCura Group, Hollabrunn, Austrija



Slika 14. Poslijeoperacijske kontrolne rendgenske snimke Salter-Harris tip I prijeloma glave desne bedrene kosti s 3 ulomka u psa. 4. tjedan poslijeoperacijski izvađeni su implantati, a 8. tjedan poslijeoperacijski vidljiva je luksacija bočnog zgloba.

Izvor: Arhiva Tierklinik Hollabrunn - AniCura Group, Hollabrunn, Austrija

3.2.2 LIJEČENJE PRIJELOMA DIJAFIZE BEDRENE KOSTI

Prijelomi dijafize bedrene kosti čine 56% svih prijeloma te kosti. Prema izgledu prijelomne linije opisani su svi tipovi prijeloma dijafize bedrene kosti, a to su: poprečni, kosi i spiralni. Prijelom dijafize bedrene kosti može se kirurški zbrinuti postavljanjem vanjske ili unutarnje fiksacije. Vanjska fiksacija podrazumijeva primjenu različitih vrsta vanjskih fiksatora. Unutarnja fiksacija prijeloma dijafize bedrene kosti može se učiniti postavljanjem intramedularne igle, intramedularnog ukotvljenog čavla, raznih vrsta pločica sa vijcima ili serklažnih prstenova te kombinacijom ovih metoda.

Kao intramedularne igle koriste se Kirschnerove igle ili Steinmannovi čavli za repoziciju dugih kosih i spiralnih prijeloma dijafize bedrene kosti. Intramedularna igla pruža dobru stabilnost pri savijanju, ali slabu rotacijsku i aksijalnu stabilnost. Rotacijska i aksijalna stabilnost osigurava se aplikacijom dodatnih implantata: serklažne žice, priteznog vijka ili pak pločice fiksirane vijcima.

Kombinacija intramedularne igle i pločice smatra se idealnom biološkom metodom osteosinteze kominutivnih prijeloma dijafize bedrene kosti. U usporedbi sa samom pločicom, dodatak intramedularne igle povećava krutost konstrukcije i poluvrijeme zatajivanja implantata. Rane poslijeoperacijske komplikacije koje se mogu javiti su serom na mjestu insercije intramedularne igle i pločice, migracija intramedularne igle i oštećenje mekog tkiva, dehiscencija rane. Kasne komplikacije uključuju usporeno ili odgođeno cijeljenje, osteomijelitis, artroze susjednih zglobova, kontrakture *m. quadriceps femoris*, lom pločice.

Pločice su najčešći izbor kirurga za repoziciju prijeloma dijafize bedrene kosti upravo zato jer su primjenjive kod različitih tipova prijeloma. Primijenjene na pravilan način pločice djelotvorno pružaju otpor aksijalnoj sili, sili savijanja i sili rotacije. Postoje DCP (engl. dynamic compression plate), LC-DCP (engl. limited contact dynamic compression plate), LCP (engl. locking compression plate) i druge pločice. LCP pločice ili pločice za zaključavanje imaju prednost nad konvencionalnim pločicama, jer zaključani vijci ne stvaraju stres zbog svoje neutralne pozicije u kosti. Dizajnirane su tako da je ometanje periostalne cirkulacije svedeno na minimum što ubrzava proces cijeljenja prijeloma. LCP-pločice smatraju se zlatnim standardom

kao implantat u tehnici minimalno invazivne osteosinteze. Posebno svojstvo ove pločice je postojanje kombinirane rupe koja omogućava da se u istoj rupi koristi klasični kortikalni vijak ili vijak sa glavom na zaključavanje. Zbog takvog svojstva ona se može koristiti kao unutarnji fiksator, neutralizacijska pločica ili kao kombinacija ovih dvaju principa. Vijci s glavom na zaključavanje imaju mehanički čvrsta uporišta u pločici, a i veću otpornost na savijanje (SHETTY i sur., 2011). Osim toga vijci s glavom na zaključavanje povećavaju i aksijalnu i rotacijsku stabilnost (GUERRERO, 2014; MILLER i GOSWAMI, 2007). Različite pločice za zaključavanje dostupne su na tržištu: SOP (engl. string of pearls, Orthomed UK, Halifax, UK), ALPS (engl. Advanced locking plate system, Kyon, Zurich, Switzerland), PAX (engl. polyaxial advanced locking system, Securos, Fiskdale, USA) i druge. Premošćujuće pločice su dobar izbor kod kominutivnih prijeloma dugih kostiju da bi premostile veliki nerekonstruktivni dio slomljene kosti. U liječenju dijafizarnih prijeloma bedrene kosti u mladih pasa premoščujuće, veterinarske rezajuće pločice (engl. VCP) uz MIPO ili OBDNT pristup pokazale su se kao najbolji izbor (DÉJARDIN i CABASSU, 2005). Da bi pločica obavljala svoju funkciju mora zadovoljiti sljedeće kriterije: prelomljena kost mora biti ekscentrično opterećena, pločica se mora postaviti na stranu opterećenja, mora moći izdržati silu napetosti i kost mora moći izdržati kompresivnu silu. Koštana potpora, koja će prevenirati cikličko savijanje, mora postojati na suprotnoj strani od mjesta postavljanja pločice.

Intramedularni ukotvljeni čavao još je jedan učinkovit implantat za biološku ili anatomsku osteosintezu kominutivnih prijeloma bedrene kosti (BELLON i MULON, 2011). Istraživanja su pokazala biološku prednost i uspješnost liječenja kominutivnih prijeloma dugih kosti intramedularnim ukotvljenim čavlom (HORSTMAN i sur., 2004; PIOREK i sur., 2012). Riječ je o modificiranom Küntschеровom čavlu sa poprečnim rupama dizajniranim za prihvat vijaka koji se postavljaju kroz oba korteksa i sam čavao. Dodatak vijaka povećava otpornost prema sili rotacije i kompresije. Ovaj sustav je jeftiniji od intramedularne igle kombinirane s pločicom, a ima slično biomehaničko svojstvo. Predstavlja alternativu i pločicama zbog veće otpornosti na silu savijanja, silu kompresije i silu rotacije (KÜRUM, 2012; PIOREK i sur., 2011). Učestalost komplikacija je niska, pa tako čak 83-96% slučajeva repozicije prijeloma bedrene kosti prolazi bez njih (TOBIAS i JOHNSTON, 2012). Tehnika aplikacije intramedularnog ukotvljenog čavla poštena je za tkiva, operacijska incizija je manja, umanjuje operacijsku traumu mekih tkiva, a

time i mogućnost usporenog ili odgođenog cijeljenja i infekcije mjesta prijeloma. Sve navedene prednosti čine intramedularni ukotvljeni čavao prihvatljivijom metodom izbora (HORSTMAN i sur., 2004; PIOREK i sur., 2011).

Otvoreni prijelomi bedrene kosti su rijetki, te su indikacije za postavljanje vanjskih fiksatora također rijetke. Smisao vanjske fiksacije je postavljanje alanteze ektrafokalno kako bi se smanjile mogućnosti nastanka infekcije, a to je kod otvorenih prijeloma sa visoko kontaminiranom ranom, te katkada defektima tkiva kože i potkožja. Jaka miškulatura bedra čini tehniku postavljanja vanjskog fiksatora teže izvedivom nego li pri sanaciji prijeloma goljenice, te je pristup najčešće otvoreni. Postoji više različitih tipova vanjskih fiksatora, a najčešći su standardni ili linearni (unilateralni, bilateralni), kružni po Ilizarovu, hibridni i akrilni. Vanjski fiksator može se koristiti i u kombinaciji s ostalim alantezama, a kod prijeloma bedrene kosti to je najčešće intramedularna igla. Zbog anatomskih karakteristika bedrene kosti primjena vanjskih fiksatora limitirana je na unilateralne fiksatore (MARTI i MILLER, 1994). Primjenjivi su kod zbrinjavanja prijeloma bedrene kosti u mladih pasa, sa dobrim restitucijskim rezultatima (YARDIMCI i sur., 2009). Unatoč pojedinim vrlo uspješnim slučajevima sanacije prijeloma dijafize bedrene kosti pasa vanjskim fiksatorima učestalost infekcija na mjestima prolaska transfiksacijskih igli kroz bogato mišićje bedra ostaje visoka (KIRKBY i sur., 2008; PEIRONE i sur., 2002). Nedostaci vanjskog fiksatora su osim infekcije mekog tkiva na mjestima prolaska transfiksacijskih igli, glomaznost konstrukcije i smetnje pri kretanju. Uz sve to i poslijeoperacijska njega ja zahtjevnija nego li kod ostalih metoda osteosinteze, te zahtijeva posebnu pozornost vlasnika.

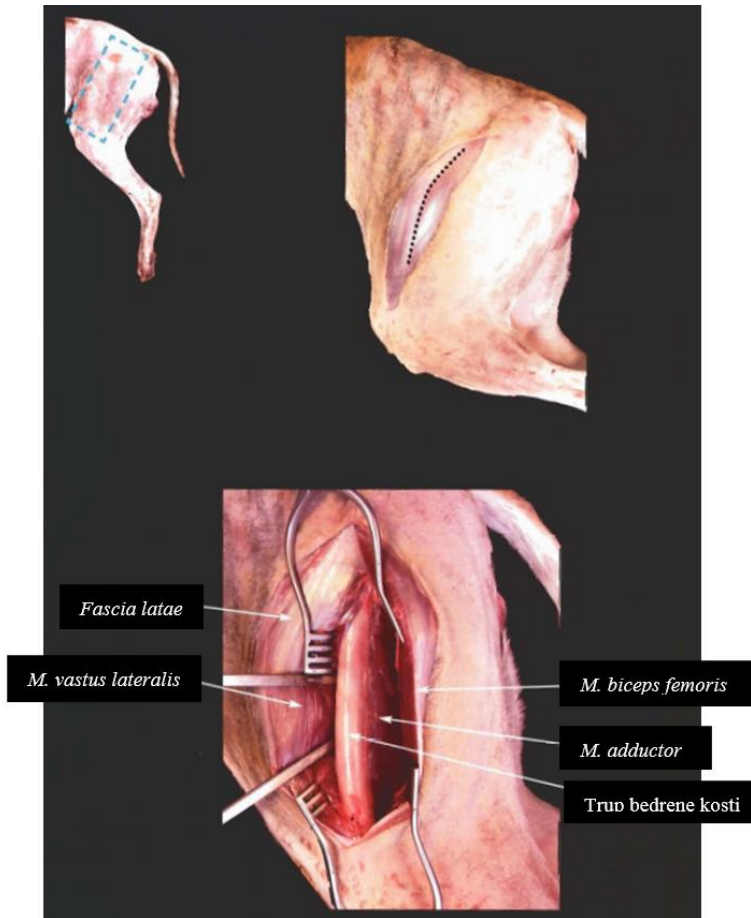
Poslijeoperacijska njega pacijenata je ista za sve navedene metode fiksacije dijafizarnih prijeloma, a ona uključuje rendgensku obradu, analgeziju, restrikciju kretanja, fizikalnu terapiju kroz prva 2-3 tjedna te kontrolne rendgenske pretrage 4 i 8 tjedana poslijeoperacijski radi procjene cijeljenja prijeloma (4A - Alignment, Aposition, Apparatus, Activity). Vanjski fiksator, za razliku od ostalih osteosintetskih metoda, iziskuje svakodnevnu njegu na mjestima prolaska transfiksacijskih igli kroz kožu. Potpuno cijeljenje dijafizarnih prijeloma bedrene kosti u mladih životinja nastupa kroz 3-5 tjedana, a u odraslih kroz 6-10 tjedana. Nakon završenog procesa cijeljenja prijeloma indicirano je uklanjanje intramedularne igle i vanjskog fiksatora, dok se ostali osteosintetski materijal (pločica, pritezni vijak, intramedularni ukotvljeni čavao) može ostaviti.

U mladih životinja indicirano je ukloniti i pločicu po završenom cijeljenju prijeloma, a kod odraslih ona se može ukloniti 3-4 mjeseci nakon cijeljenja.

3.2.2.1. KIRURŠKI PRISTUP DIJAFIZI BEDRENE KOSTI I TEHNIKA POSTAVLJANJA IMPLANTATA

Otvoreni kranio-lateralni pristup koristi se za tehnike koje zahtijevaju izlaganje mjesta prijeloma dijafize bedrene kosti i anatomske repozicije. Kod dijafizarnih prijeloma bedrene kosti mogu se koristiti i “open but do not touch“ pristup i MIPO pristup.

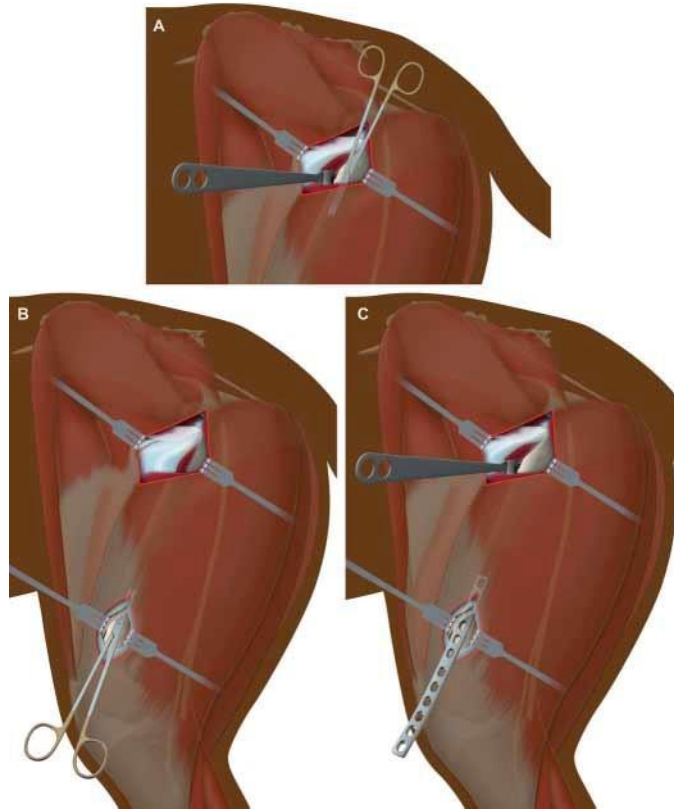
Kod otvorenog pristupa životinja leži u lateralnoj poziciji s ozljeđenim ekstremitetom dorzalno. Rez se radi duž kranio-lateralnog ruba dijafize bedrene kosti od velikog trohantera do ivera. Nakon toga slijedi rez *faciae latae* po kranijalnom rubu *m. biceps femoris* i retrakcija *m. biceps femoris* kaudalno kako bi izložili dijafizu bedrene kosti. Potrebno je napraviti i rez aponeuroze između *m. vastus lateralis* i *m. biceps femoris* i retrahirati *m. vastus lateralis* kranijalno kako bi pristupili mjestu prijeloma. Kranio-lateralni pristup dijafizi bedrene kosti prikazuje Slika 15.



Slika 15. Prikaz kranio-lateralnog pristupa dijafizi bedrene kosti u psa.

Izvor: LATORRE i sur. (2009): Color Atlas of Surgical Approaches to the Bones and Joints of the Dog and Cat: Thoracic and pelvic limbs, pp 188.

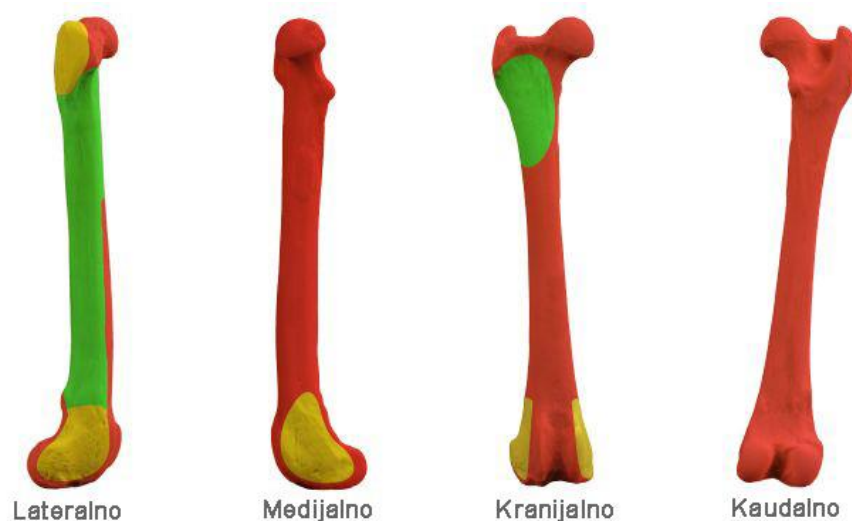Kod minimalne invazivne osteosinteze (MIO) preciznost i znanje kirurga je od velike važnosti. Upravo zbog toga što mjesto prijeloma nije vidljivo nužno je poznavanje sigurnosnih zona za postavljanje implantata. MIO pristup bedrenoj kosti zapravo je kombinacija i modifikacija lateralnog pristupa velikom trohanteru i subtrohanteričnoj regiji te pristupa distalnom dijelu bedrene kosti kroz lateralni rez. Životinja leži u lateralnoj poziciji sa ozljeđenom nogom dorzalno. Učini se rez duljine 3-5 cm distalno od velikog trohantera za čime slijedi rez široke fascije (*fascia lata*) po kranijalnom rubu *m. biceps femoris*. Retrakcija široke fascije izlaže *m. vastus lateralis* kojeg treba djelomično odignuti i retrahirati Hohmannovim retraktorom kranijalno. Drugi rez duljine 2-4 cm učini se u visini ivera prema proksimalno, istim redoslijedom kao i proksimalni rez. *M. biceps femoris* se retrahira kaudalno, učini se rez na aponeurozi *m. biceps femoris* i *m. vastus lateralis* te se *m. vastus lateralis* retrahira kranijalno za pristup distalnom dijelu bedrene kosti. Zatim se tupim prepariranjem učini epiperiostalni kanal između proksimalnog i distalnog reza te se umetne pločica. Shematski prikaz MIPO pristupa bedrenoj kosti i umetanje pločice prikazan je na Slici 16. MIO pristup bedrenoj kosti može se koristiti i za inserciju intramedularnog ukotvljenog čavla te intramedularne igle što zahtijeva praćenje pod intraoperacijskom fluoroskopijom.



Slika 16. Prikaz MIPO pristupa bedrenoj kosti i perkutano umetanje pločice. A - tupo prepariranje u smjeru proksimalno-distalno ispod *m. vastus lateralis* za umetanje pločice nakon već napravljenog reza za pristup proksimalnom dijelu bedrene ksoti. B - tupo prepariranje u smjeru distalno-proksimalno, ispod *m. biceps femoris* i *m. vastus lateralis*. C - umetanje pločice u tunel perkutano.

Izvor: POZZI i LEWIS (2009): Surgical approaches for minimally invasive plate osteosynthesis in dogs. *Vet. Comp. Orthop. Traumatol.* 4, 316-320.

Sigurnosne zone za postavljanje implantata (igle, vijaka i pločica sa vijcima) na bedrenu kost prikazane su na Slici 17.

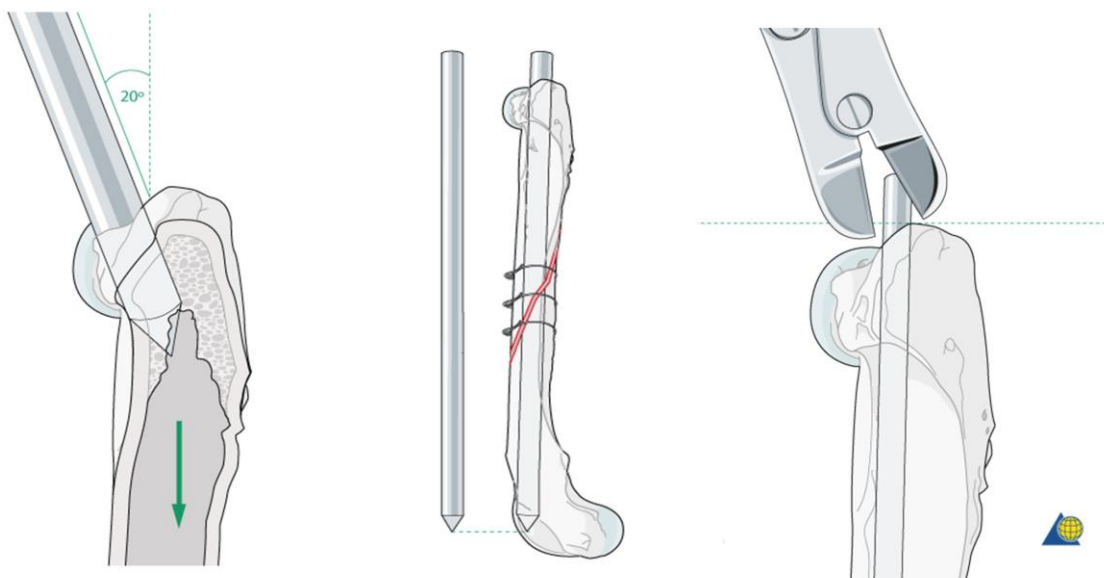


Slika 17.: Prikaz sigurnosnih zona za postavljanje implantata (igle, vijaka i pločica sa vijcima).

Izvor: PIRAS (2014): A practical approach to external skeletal fixation – skripta sažetaka ortopedskoj tečaja.

Postavljanje intramedularne igle, pa tako i intramedularnog ukotvljenog čavla obavlja se poštivanjem sigurnosne točke pristupa intramedularnom kanalu. Intramedularna igla aplicira se normogradno zbog lakšeg usmjeravanja igle lateralno, bliže velikom trohanteru, a dalje od glave bedrene kosti čime izbjegavamo većinu mekog tkiva, a posebno *n. ischidiucus*. Intramedularna igla mora popunjavati 70-80% intramedularnog kanala, a debljina intramedularnog kanala se procjenjuje rendgenografski prije operacije. Što je veća kurvatura bedrene kosti te što je prijelomna linija distalnije mora se primijeniti manja igla kako bi pravilno sjela u kondile bedrene kosti. Intramedularna igla može se aplicirati putem zatvorenog, MIO, OBDNT i otvorenog pristupa.

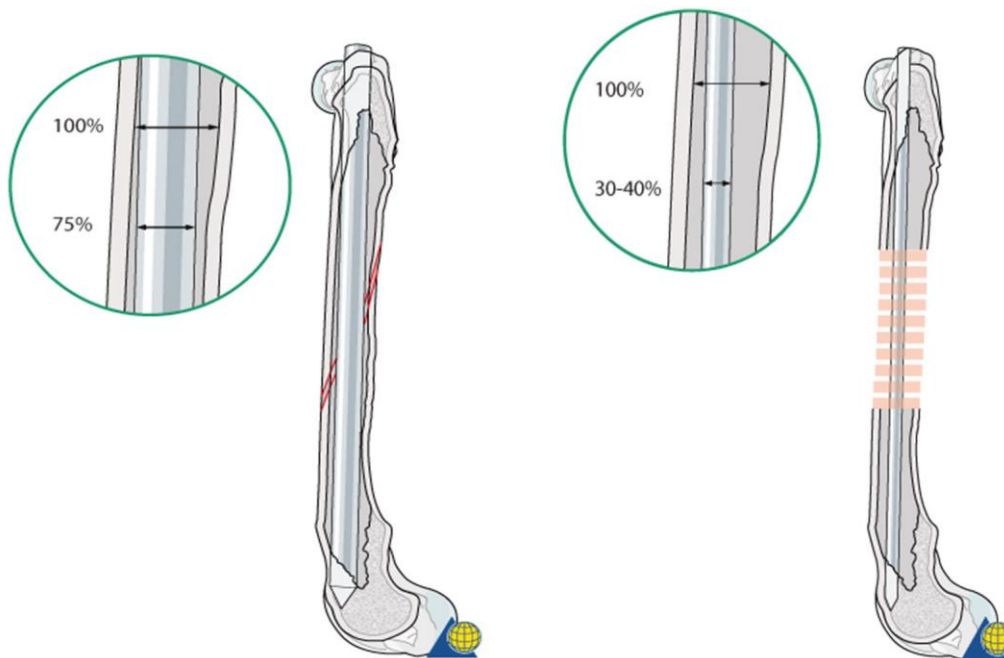
Za inserciju intramedularne igle napravi se mali rez na koži duljine 1 cm preko prominencije velikog trohantera. Vrh igle se gurne kroz meko tkivo i prisloni uz medijalnu stranu velikog trohantera, zatim se iglom kliže od medijalnog ruba dok ne upadne u trohanteričnu jamu. Započinjemo s umetanjem igle pod kutem od 20° u odnosu na aksijalnu os bedrene kosti. Čim igla penetrira trohanteričnu jamu dalje se umeće u lagano kaudomedijalnom smjeru tako da sjedne u kaudocentralni dio kondila. Uvijek je potrebno imati rezervnu iglu iste duljine kako bi procijenili duljinu igle u kosti. Proksimalni vrh igle režemo što bliže razini kosti. Shematski prikaz insercije intramedularne igle u bedrenu kost psa prikazan je na Slici 18.



Slika 18. Shematski prikaz insercije intramedularne igle u bedrenu kost psa.

Izvor:https://www2.aofoundation.org/wps/portal!/ut/p/a1/04_Sj9CPykssy0xPLMnMz0vMAfGjzOKN_A0M3D2DDbz9_UMMDRyDXQ3dw9wMDAwCTYEKIvEocDQnTr8BDuBoQEh_QW5oKABaevup/dl5/d5/L2dJQSEvUUt3QS80SmlFL1o2XzJPMDBHSVMwS09PVDEwQVNFMUdWRjAwMFE1/?showPage=redfix&bone=DogFemur&segment=Shaft&classification=d32-A2&treatment=&method=Intramedullary%20pin%20fixation%20with%20cerclage%20wires&implantstype=&approach=&redfix_url=1415871619943


Pri postavljanju intramedularne igle u kombinaciji sa serklažom, igla mora biti deblja (70-80% širine medularnog kanala). Kada se kombinira intramedularna igla sa pločicom, igla mora biti tanja (35-40% širine intramedularnog kanala). Usporedbu debljine intramedularne igle kod obiju metoda prikazuje Slika 19.



Slika 19. Shematski prikaz preporučene debljine intramedularne igle u kombinaciji sa serklažom (lijevo) i sa pločicom (desno).

Izvor:https://www2.aofoundation.org/wps/portal/!ut/p/a1/04_Sj9CPykssy0xPLMnMz0vMAfGjzOKN_A0M3D2DDbz9_UMMDRyDXQ3dw9wMDAwCTYEKIvEocDQnTr8BDuBoQEh_QW5oKABaevup/dl5/d5/L2dJQSEvUUt3QS80SmlFL1o2XzJPMDBHSMwS09PVDEwQVNFMUdWRjAwMFE1/?showPage=redfix&bone=DogFemur&segment=Shaft&classification=d32-B1&treatment=&method=Plate%20and%20rod&implantstype=&approach=&redfix_url=1415873816545

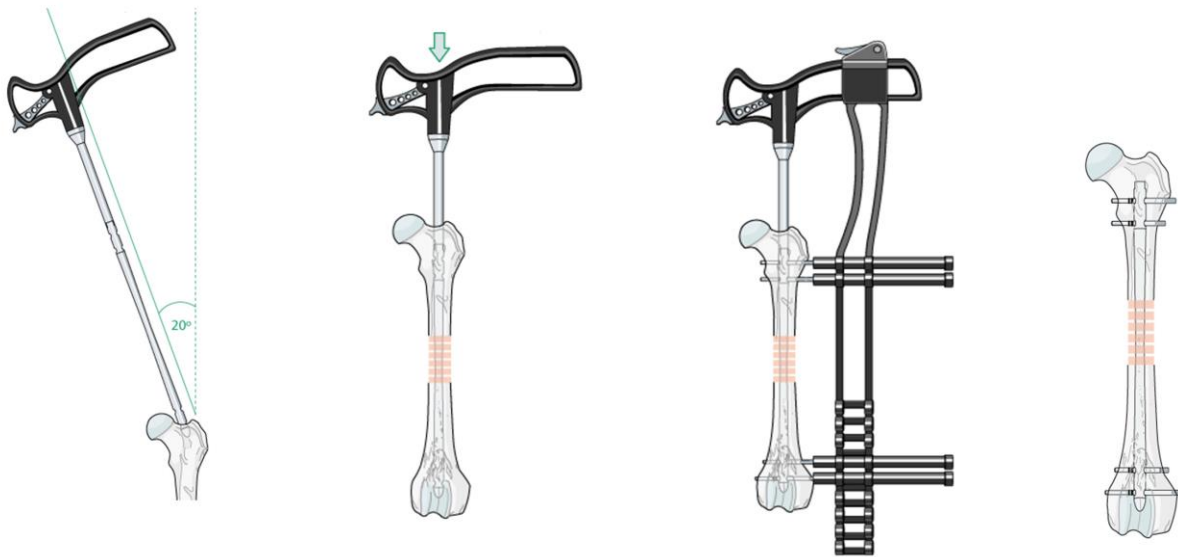
Kirschnerove igle i Steinmannovi čavli različite debljine prikazani su na Slici 20.



Slika 20. Prikaz različitih debljina Kirschnerovih igli (lijevo) i Steinmannovih čavala (desno).

Izvor: <https://www.orthomed.co.uk/eu/category/internal-fixation/>

Kod aplikacije intramedularnog ukotvljenog čavla potrebno je pripremiti medularni kanal za inserciju čavla aplikacijom intramedularne igle normogradno. Kada je otvaranje medularnog kanala gotovo, slijedi normogradno uvođenje čavla u medularni kanal te postavljanje što distalnije u interkondilarno područje. Da bi se izbjegla penetracija u koljeni zglob radi se pretjerana repozicija distalnog ulomka kranijalno. Sustav za zaključavanje čavla aplicira se rezom preko trohanterične ili subtrohanterične regije proksimalno i kondilarne regije distalno te insercijom vijaka uz pomoć vodilice. Intramedularni ukotvljeni čavao se može postaviti poštivajući postulate biološke osteosinteze i to uz minimalan otvoreni ili zatvoreni pristup kada se pod intraoperacijskom fluoroskopijom prati uvođenje čavla u kanal kao i ukotvljavanje vijcima. Shematski prikaz insercije intramedularnog ukotvljenog čavla prikazan je na Slici 21.



Slika 21. Shematski prikaz insercije intramedularnog ukotvljenog čavla u bedrenu kost psa.

Izvor:https://www2.aofoundation.org/wps/portal/!ut/p/a1/04_Sj9CPykssy0xPLMnMz0vMAfGjzOKN_A0M3D2DDbz9_UMMDRyDXQ3dw9wMDAwCTYEKIvEocDQnTr8BDuBoQEh_QW5oKABaevup/dl5/d5/L2dJQSEvUUt3QS80SmfL1o2XzJPMDBHSVMwS09PVDEwQVNFMUdWRjAwMFE1/?showPage=redfix&bone=DogFemur&segment=Shaft&classification=d32-C1&treatment=&method=Plate%20and%20rod&implantstype=&approach=&redfix_url=1415874295796

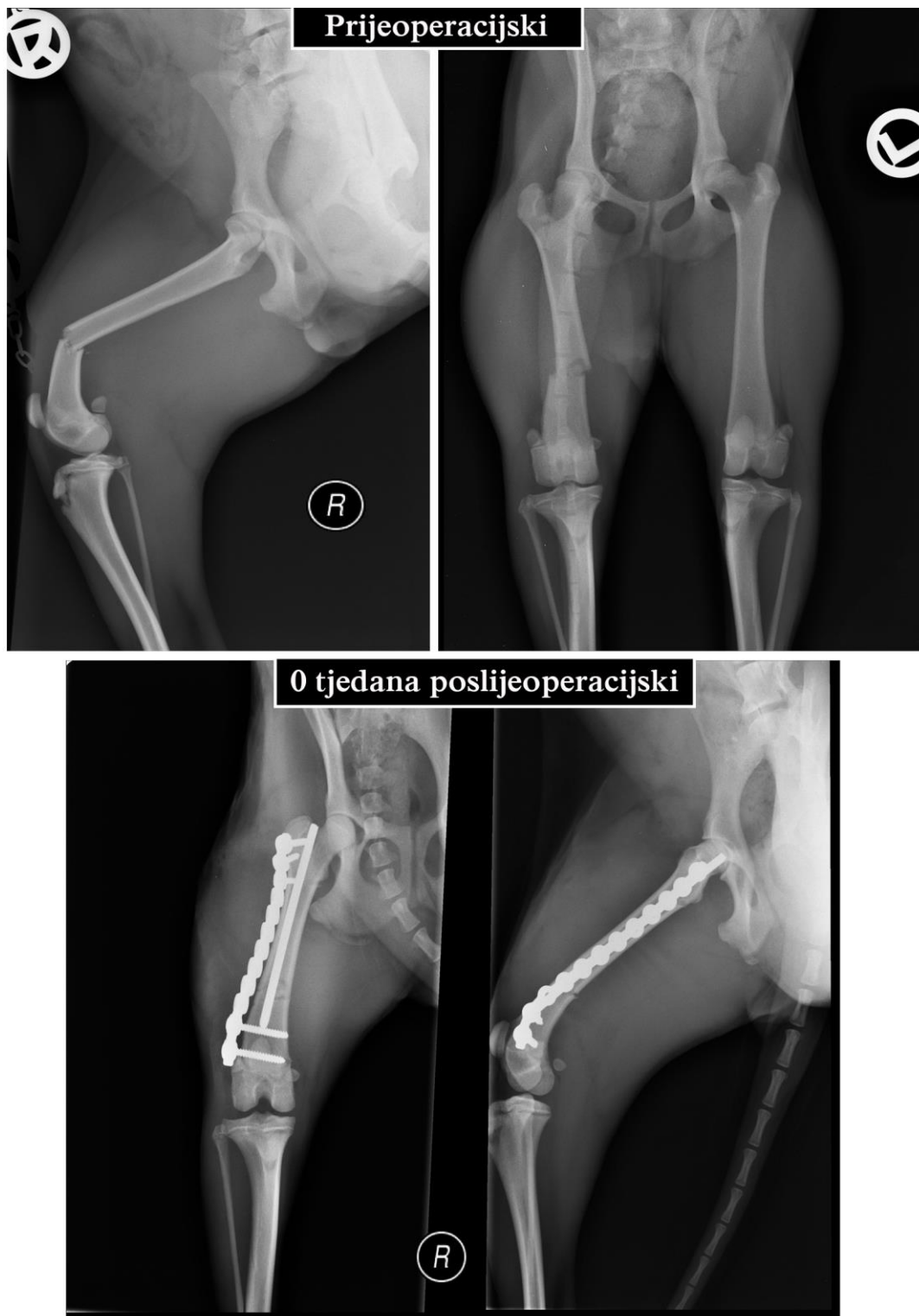Pločice se uvijek apliciraju na stranu opterećenja svake kosti pa tako i bedrene kosti, a to je lateralna površina dijafize bedrene kosti. Ovisno o tipu prijeloma koristiti će se kompresijske, neutralizacijske ili premošujuće pločice.

3.2.2.2. PRIKAZ SLUČAJEVA

Slučaj 3. AO: 32-A3

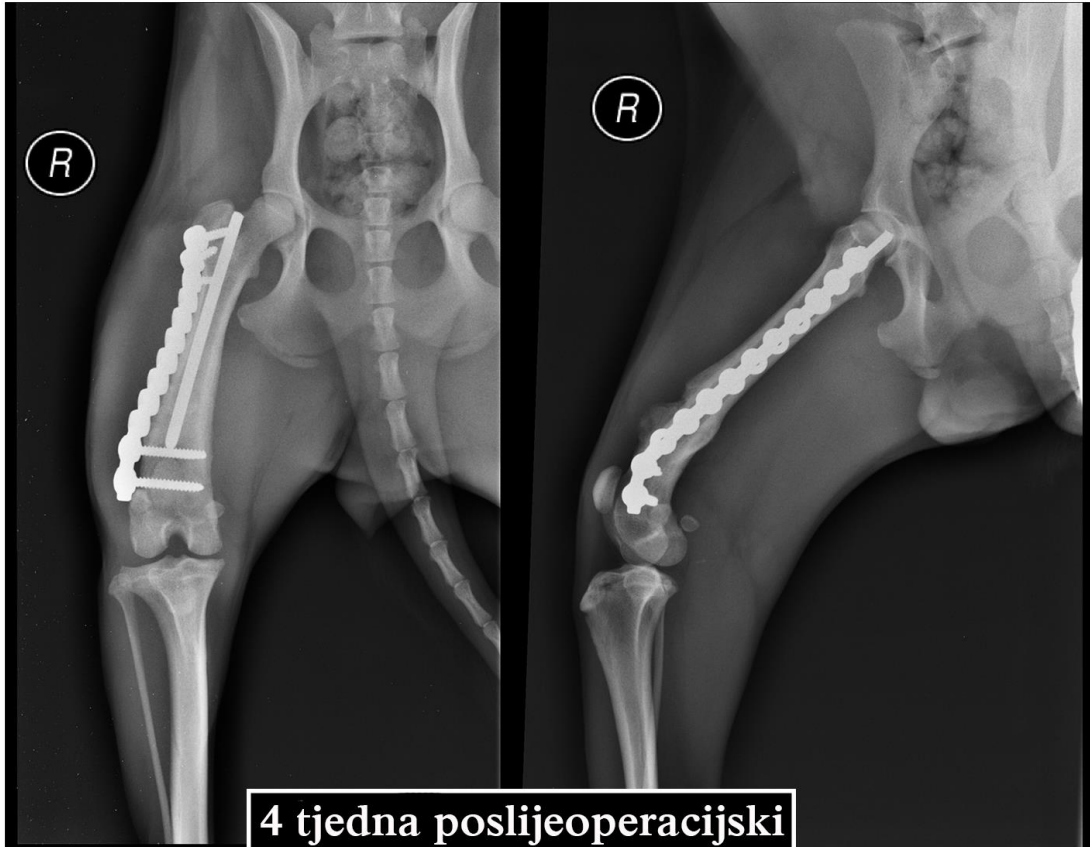
NACIONAL: njemački lovni terijer, kuja, 8 mjeseci starosti

Pas je doveden u kliniku sa poprečnim prijelomom dijafize desne bedrene kosti. Napravljen je MIPO pristup za postavljanje intramedularne Kirschnerove igle i SOP pločice sa 5 vijka. Kontrolni rendgen 4 tjedna poslijeoperacijski pokazao je dobro stvaranje kalusa. Klinički pas očituje hromost operiranog uda (1/4). Prijeoperacijske, poslijeoperacijske i kontrolne redgenske snimke prikazane su na Slikama 22 i 23.



Slika 22. Prijeoperacijske i poslijeoperacijske rendgenske snimke poprečnog prijeloma dijafize desne bedrene kosti u psa.

Izvor: Arhiva Tierklinik Hollabrunn - AniCura Group, Hollabrunn, Austrija



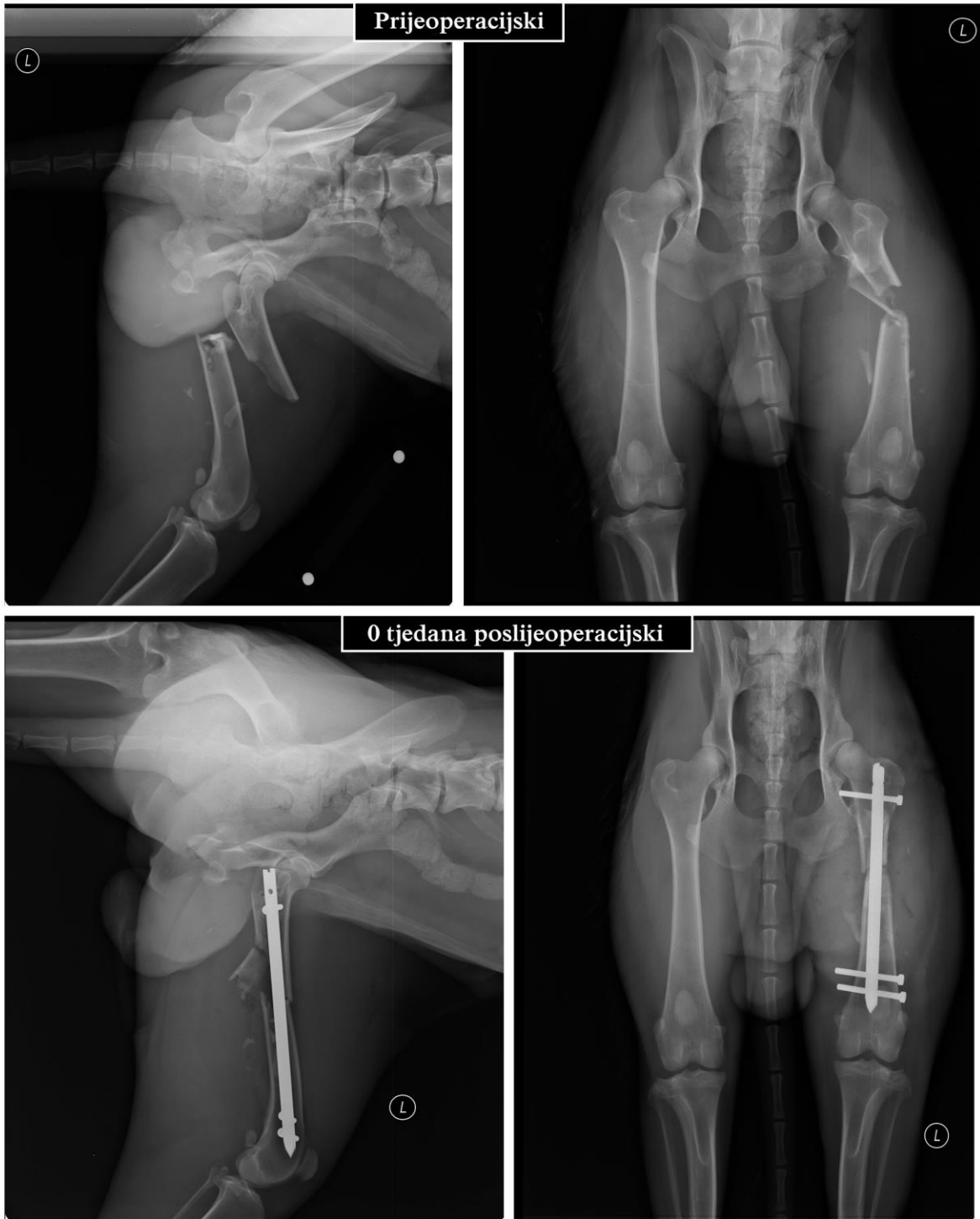Slika 23. Kontrolne rendgenske snimke poprečnog prijeloma dijafize desne bedrene kosti u psa 4 tjedna poslijeoperacijski.

Izvor: Arhiva Tierklinik Hollabrunn - AniCura Group, Hollabrunn, Austrija

Slučaj 4. AO: 32-C1

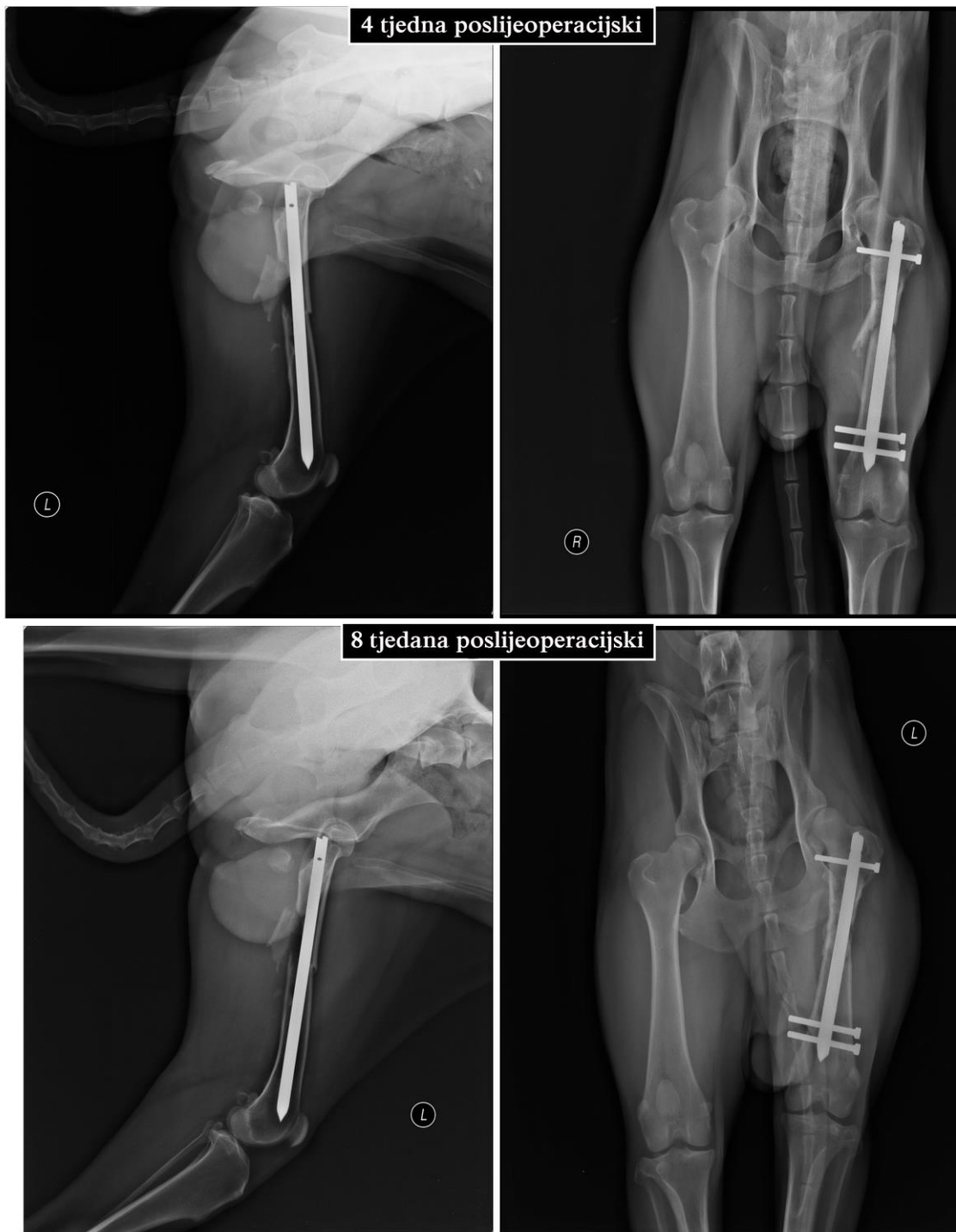
NACIONAL: njemački ovčar, mužjak, 3 godine starosti.

Pas je doveden u kliniku sa otvorenim spiralnim prijelomom dijafize bedrene kosti s ulomkom na lijevom ud. Napravljen je lateralni pristup dijafizi, postavljen 8 mm x 185 mm intramedularni ukotvljeni čavao u medularni kanal sa jednim vijkom proksimalno i 2 vijka distalno. Postavljena je drenaža. Pas je otpušten 3. dan nakon operacije. Kontrolni rendgen 4 tjedna poslijeoperacijski pokazao započetno cijeljenje prijeloma. Pas se dobro oslanjao na operirani ud, rana je u potpunosti zacijelila, a medijalno i distalno implantati su bili jasno opipljivi. Na sljedećoj kontroli 8 tjedana poslijeoperacijski rendgenski je vidljiva slaba izgradnja kalusa s potpunim povratkom funkcije operiranog uda. Prijeoperacijske i poslijeoperacijske rendgenske snimke prikazane su na Slikama 24 i 25.



Slika 24. Prijeoperacijske i poslijeoperacijske rendgenske snimke otvorenog spiralnog prijeloma dijafize lijeve bedrene kosti u psa.

Izvor: Arhiva Tierklinik Hollabrunn - AniCura Group, Hollabrunn, Austrija



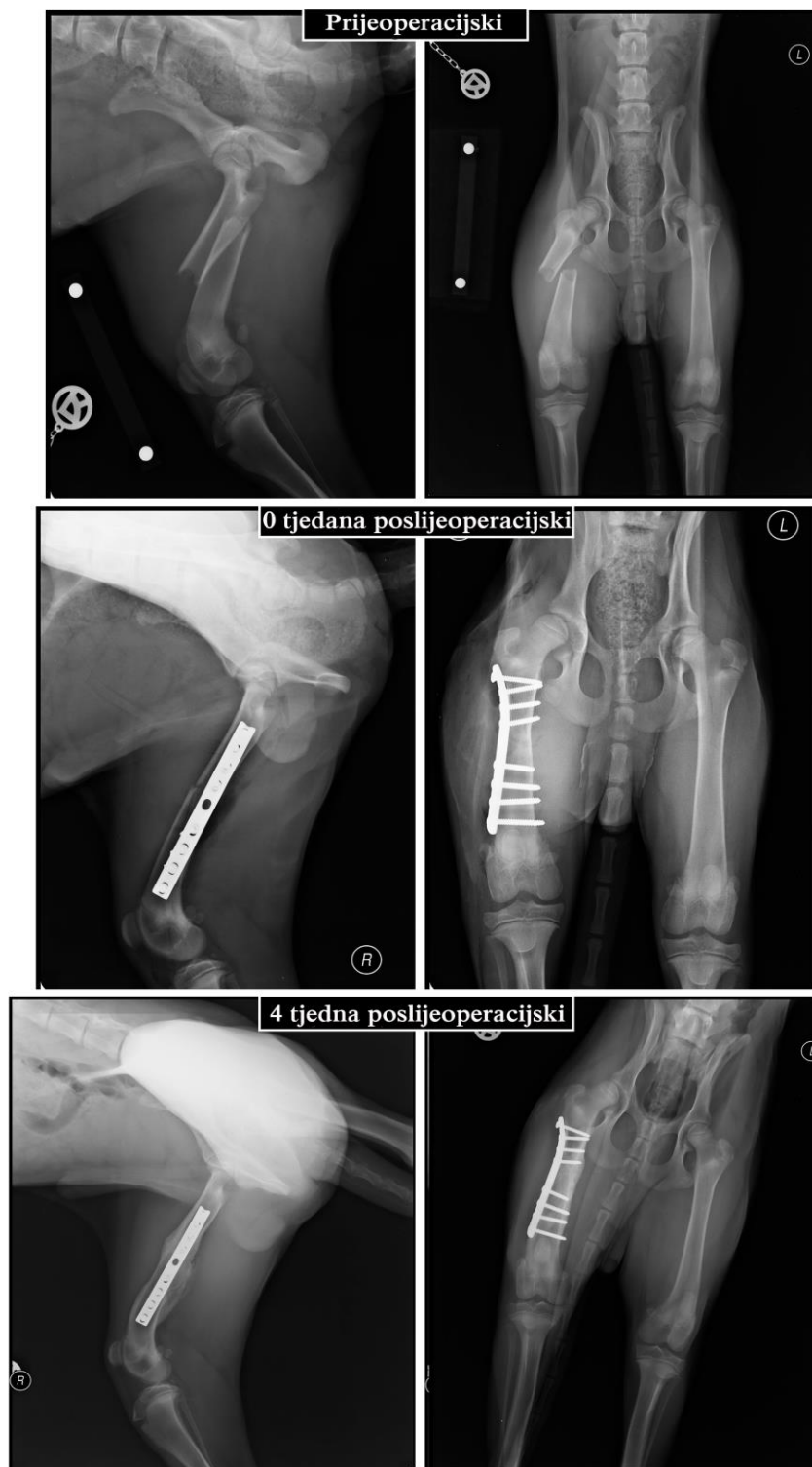
Slika 25. Kontrolne rendgenske snimke otvorenog spiralnog prijeloma dijafize lijeve bedrene kosti u psa 4 i 8 tjedana poslijeoperacijski.

Izvor: Arhiva Tierklinik Hollabrunn - AniCura Group, Hollabrunn, Austrija

Slučaj 5. AO: 32-A3

NACIONAL: mješanac, mužjak, 4 mjeseca starosti, 17.4 kg.

Pas je zadobio poprečni prijelom dijafize desne bedrene kosti uslijed udarca konja. Napravljen je lateralni pristup dijafizi bedrene kosti za postavljanje 3,5 mm DCP pločice sa 8 vijaka. Pas je otpušten sljedeći dan s nalazom da se oslanja na operirani ud. Rendgenska kontrola 4. tjedna poslijeoperacijski pokazala je umjereno stvaranje kalusa, a klinička kontrola povratak uda u punu funkciju. Prijeoperacijske, poslijeoperacijske i kontrolne rendgenske snimke prikazane su na Slici 26.



Slika 26. Prijeoperacijske, poslijeoperacijske i kontrolne rendgenske snimke otvorenog kosog prijeloma dijafize desne bedrene kosti u psa.

Izvor: Arhiva Tierklinik Hollabrunn - AniCura Group, Hollabrunn, Austrija

3.2.3. LIJEČENJE PRIJELOMA DISTALNE EPIFIZE BEDRENE KOSTI

Prijelomi distalne epifize bedrene kosti čine 20-25% svih prijeloma bedrene kosti. Prognoza ovisi o točnoj lokaciji prijeloma, a rana sanacija važna je zbog brže restitucije i očuvanja potencijala rasta kosti u mladih životinja. Fizni prijelomi česti su u mladih životinja između 4 i 11 mjeseci starosti, a najučestaliji tip prijeloma je Salter-Harris tip II (TOBIAS i JOHNSTON, 2012). Najčešća metoda stabilizacije ovih prijeloma je aplikacija Kirschnerovih igli, tanjih Steinmannovih čavli ili Rushovih igli u križnom modusu. Fizni prijelomi rezultiraju u čak 83% slučajeva preranim fiznim zatvaranjem (TOBIAS i JOHNSTON, 2012).

Suprakondilarni prijelomi smatraju se rijetkima te čine tek 6% svih prijeloma bedrene kosti. (TOBIAS i JOHNSTON, 2012). Takvi prijelomi mogu se sanirati primjenom pločica, priteznih vijaka, Kirschnerovih igli, Rushovih igli, intramedularnih ukotvljenih čavala i vanjskih fiksatora. Najčešća metoda stabilizacije suprakondilarnih prijeloma u odraslih pasa je primjena pločice, ukoliko je distalni ulomak dovoljno veliki za aplikaciju dva ili tri vijka. Zbog anatomskeg položaja distalne epifize bedrene kosti, hondrodistrofične pasmine pasa sklonije su suprakondilarnim prijelomima. Zbog kaudalne orijentacije kondila kod njih se primjenjuju paralelne Kirscherove igle ili pritezni vijci u smjeru proksimalno-distalno.

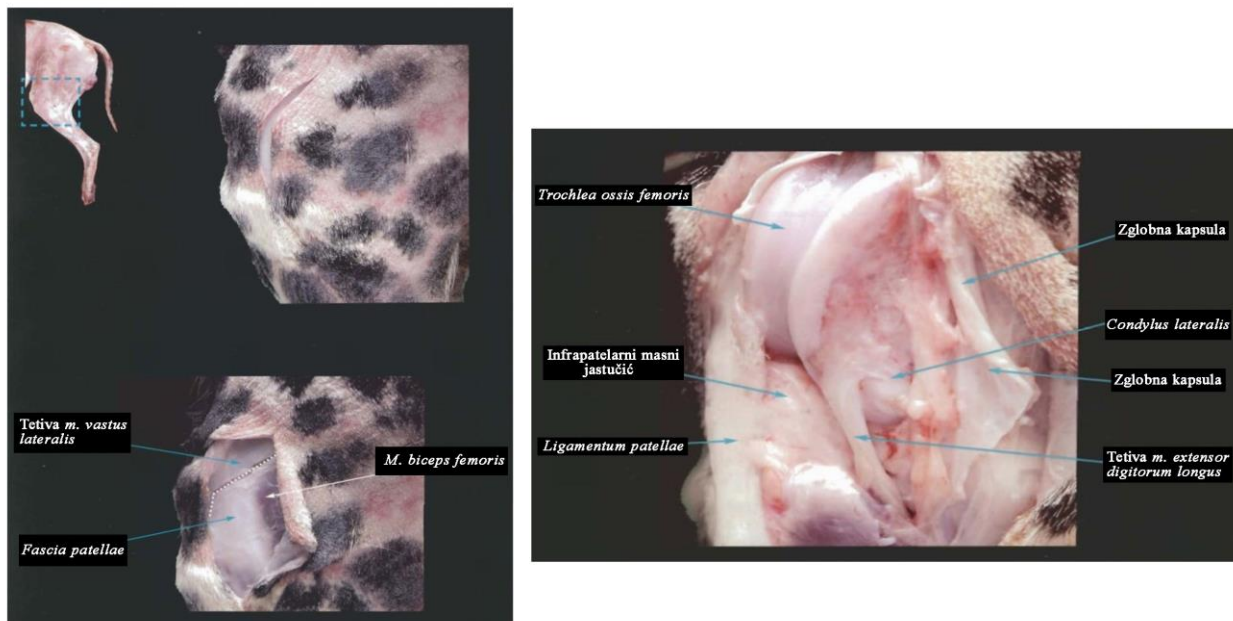Intraartikularni unikondilarni i bikondilarni prijelomi čine 10-15% svih prijeloma distalne epifize bedrene kosti (TOBIAS i JOHNSTON, 2012). Unikondilarni prijelomi su učestaliji u odraslih pasa s time da je najčešće zahvaćen medijalni kondil. Za ove tipove prijeloma stabilizacija se postiže primjenom više Kirscherovih igala, priteznih vijaka ili kombinacijom metoda. Kod visoko kominutivnih unilateralnih prijeloma indicirana je artrodeza, amputacija uda ili proteza koljenog zgloba. Bikondilarni ili interkondilarni prijelomi su složeniji i pojavljuju se u T ili Y-obliku i to često sa traumom mekog tkiva, prvenstveno križih ligamenata i meniska. Metode stabilizacije takvih prijeloma su aplikacija priteznog vijka transkondilarno, dviju paralelnih Kirschnerovih igli ili pločice.

Komplikacije u liječenju prijeloma distalne epifize bedrene kosti uključuju usporeno ili odgođeno cijeljenje, osteoartritis koljenog zgloba, lukasaciju ivera i kontrakturu *m. quadriceps femoris* (BEALE, 2004). Preuranjeno fizno zatvaranje česta je posljedica prijeloma u metafiznoj zoni u pasa mlađih od 6 mjeseci. Ostale metode fiksacije koje sprečavaju rast kosti, poput

pločica, priteznih vijaka i vanjskih fiksatora nisu indicirane u mladih životinja. Poslijeoperacijski nije indicirano ni postavljanje zavoja zbog mogućnosti nastanka ankiloze, a iznimno se može postaviti Robert-Jones povoj i držati prva 24 sata kako bi se smanjila oteklina. Dobra stabilizacija i rana fizikalna terapija poboljšavaju klinički ishod.

3.2.3.1. KIRURŠKI PRISTUP DISTALNOJ EPIFIZI BEDRENE KOSTI I TEHNIKA POSTAVLJANJA IMPLANTATA

Kirurški pristup može biti otvoreni ili zatvoreni. Zatvoreni pristup zahtijeva intraoperacijsku fluoroskopiju stoga se rijede primjenjuje. Kod oba pristupa životinja je u lateralnoj ležećoj poziciji sa ozljeđenim udom dorzalno. Otvoreni pristup započinje incizijom kože od lateralnog epikondila bedrene kosti do proksimalnog dijela goljenice s time da je prilikom incizije koljeni zglob je u fleksiji, a tarzus u ekstenziji. Nakon učinjene prve incizije nastavlja se incizijom aponeuroze *m. biceps femoris* i *m. vastus lateralis* te se otvara kapsula koljenog zgloba (parapatelarna artrotomija). Prilikom repozicije ulomaka koljeni zglob se stavlja u ekstenziju kako bi se ulomci posložili. Lateralni pristup distalnoj epifizi bedrene kosti prikazan je na Slici 27.



Slika 27. Prikaz kranio-lateralnog pristupa distalnoj epifizi bedrene kosti u psa.

Izvor: LATORRE i sur. (2009): Color Atlas of Surgical Approaches to the Bones and Joints of the Dog and Cat: Thoracic and pelvic limbs. Inter-Medica S. A. I. C. I., Buenos Aires, pp. 202-203.

Za stabilizaciju fiznih prijeloma koriste se najmanje dvije Kirscherove igle ili tanki Stemannovi čavli postavljeni normogradno u smjeru distalno-proksimalno s ulaznom točkom na kondilima, kaudalno od lateralnog i medijalnog ruba valjka bedrene kosti. Pri inserciji igala potrebno je poštivati sigurnosne zone aplikacije implantata kako ne bi zahvatili zglobnu površinu. Najčešće primjenjivane tehnike postavljanja igala su ukriženje Kirschnerovih igala ili Rushovih igala koje su zapravo modificirane Kirschnerove igle. Rushova igla prikazana je na Slici 28. Obje metode smatraju se jednako učinkovitima, a odabir metode ovisi o preferenci kirurga. Za suprakondilarne prijelome primjenjuje se pločica na lateralnoj površini distalnog dijela bedrene kosti, dok se interkondilarni prijelomi mogu stabilizirati aplikacijom priteznog vijka transkondilarno, dviju paralelnih Kirschnerovih igli ili pločice.



Slika 28. Prikaz Rushovih igli.

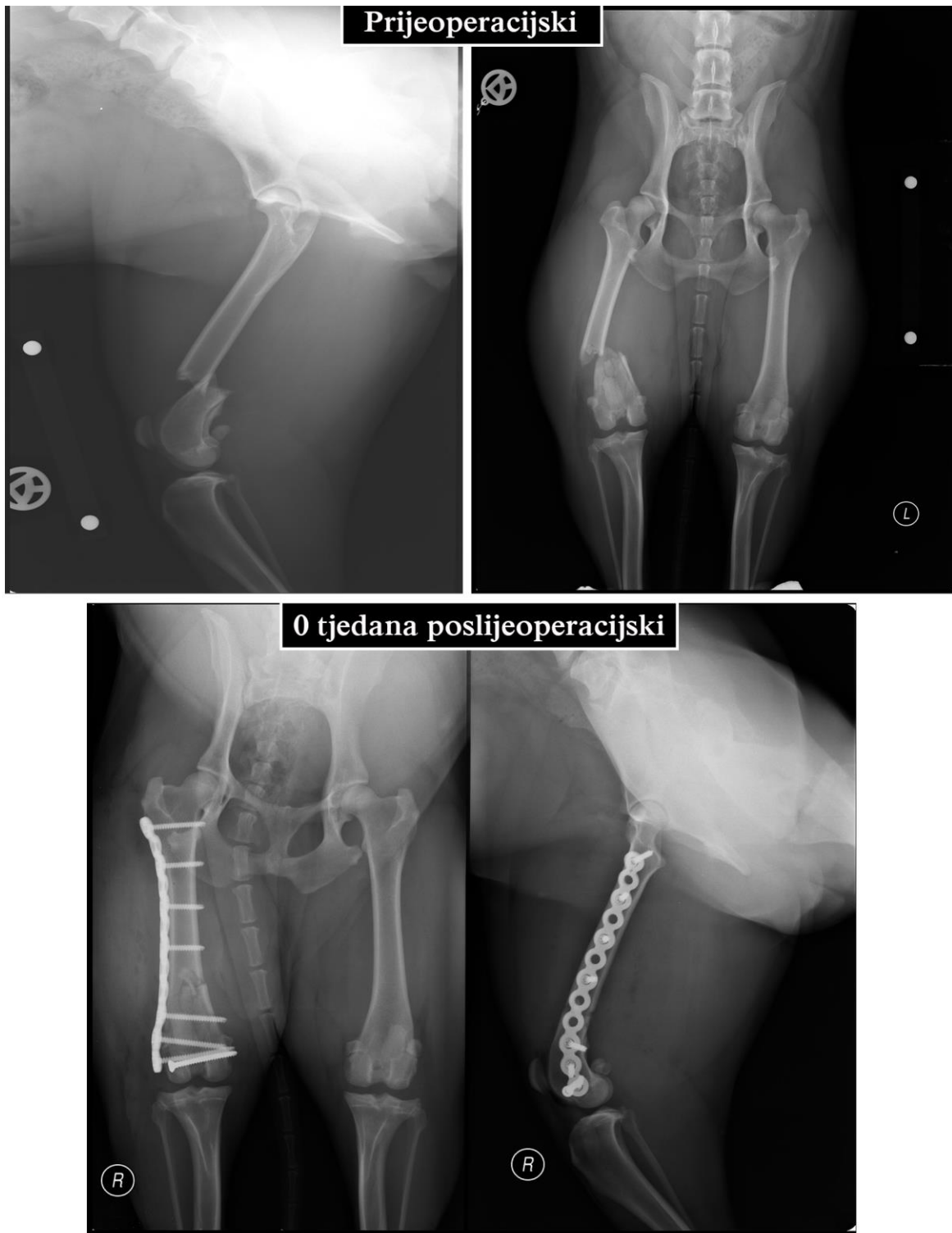Izvor: https://www.google.hr/search?q=Rush+pin&client=firefox-b-ab&source=lnms&tbm=isch&sa=X&ved=0ahUKEwiU3I3fz8nUAhUGAxoKHZP5DokQ_AUIB_igB&biw=1920&bih=945#imgrc=HGpBncq88ipkYM

3.2.3.2. PRIKAZ SLUČAJEVA

Slučaj 6. AO: 33-C1

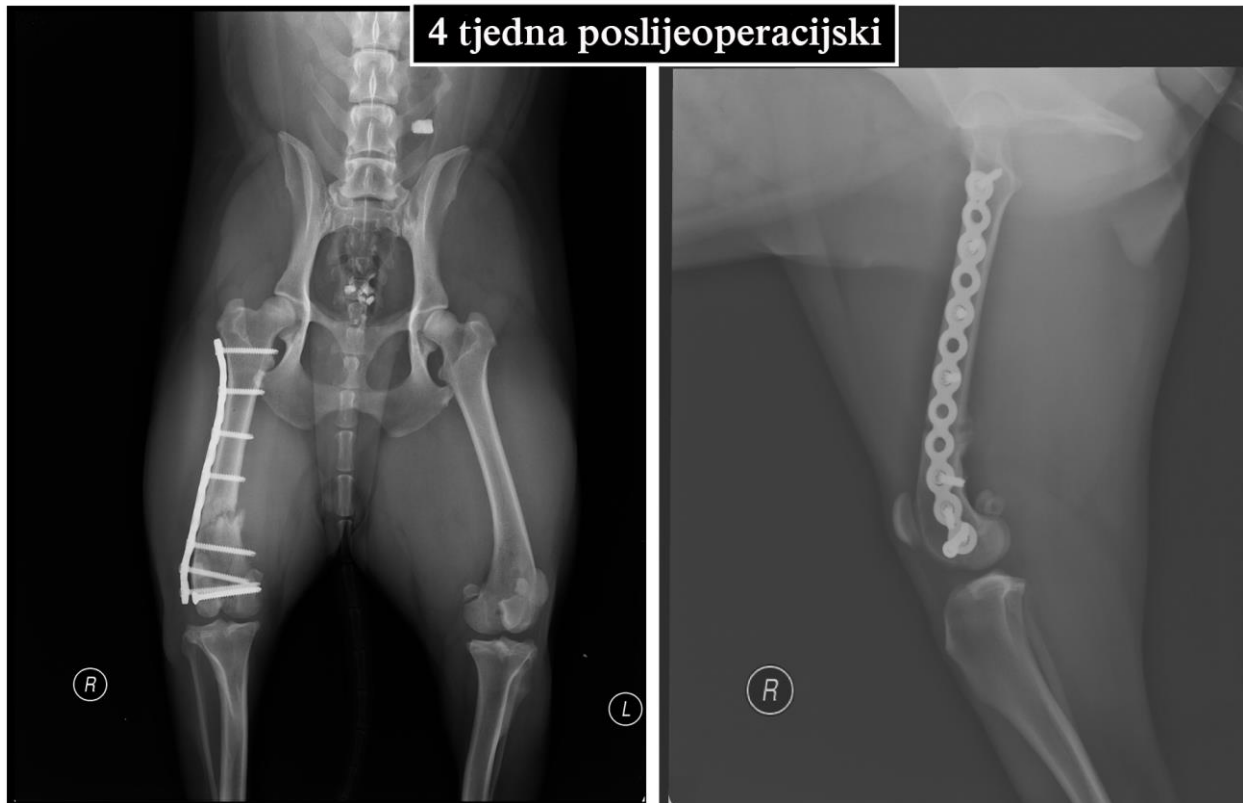
NACIONAL: američki stafordski terijer, kuja, kastrirana, 3 godine starosti, 23 kg tjelesne mase.

Pas je doveden u kliniku sa suprakondilarnim poprečnim i intraartikularnim metafiznim kosim prijelomom (Salter-Harris tip II) bedrene kosti na desnom ud. Trohlearna hrskavica je bila intaktna. Napravljen je lateralni pristup dijafizi i distalnom dijelu bedrene kosti, postavljen 3,5 mm pritezni vijak transkondilarno i PAX 3,5 pločica sa 4 vijka proksimalno te 3 distalno od mjesta prijeloma. Pas se već sljedeći dan oslanjao na operirani ud, te je otpušten iz klinike. Rendgenska kontrola 4 tjedna poslijeoperacijski pokazala je slabu formaciju kalusa. Pas se dobro oslanjao na operirani ud i rana je u potpunosti zarasla. Prijeoperacijske, poslijeoperacijske i kontrolne rendgenske snimke prikazane su na Slikama 29 i 30.



Slika 29. Prijeoperacijske i poslijeoperacijske rendgenske snimke suprakondilarnog poprečnog i metafiznog prijeloma (Salter-Harris tip II) desne bedrene kosti u psa.

Izvor: Arhiva Tierklinik Hollabrunn - AniCura Group, Hollabrunn, Austrija



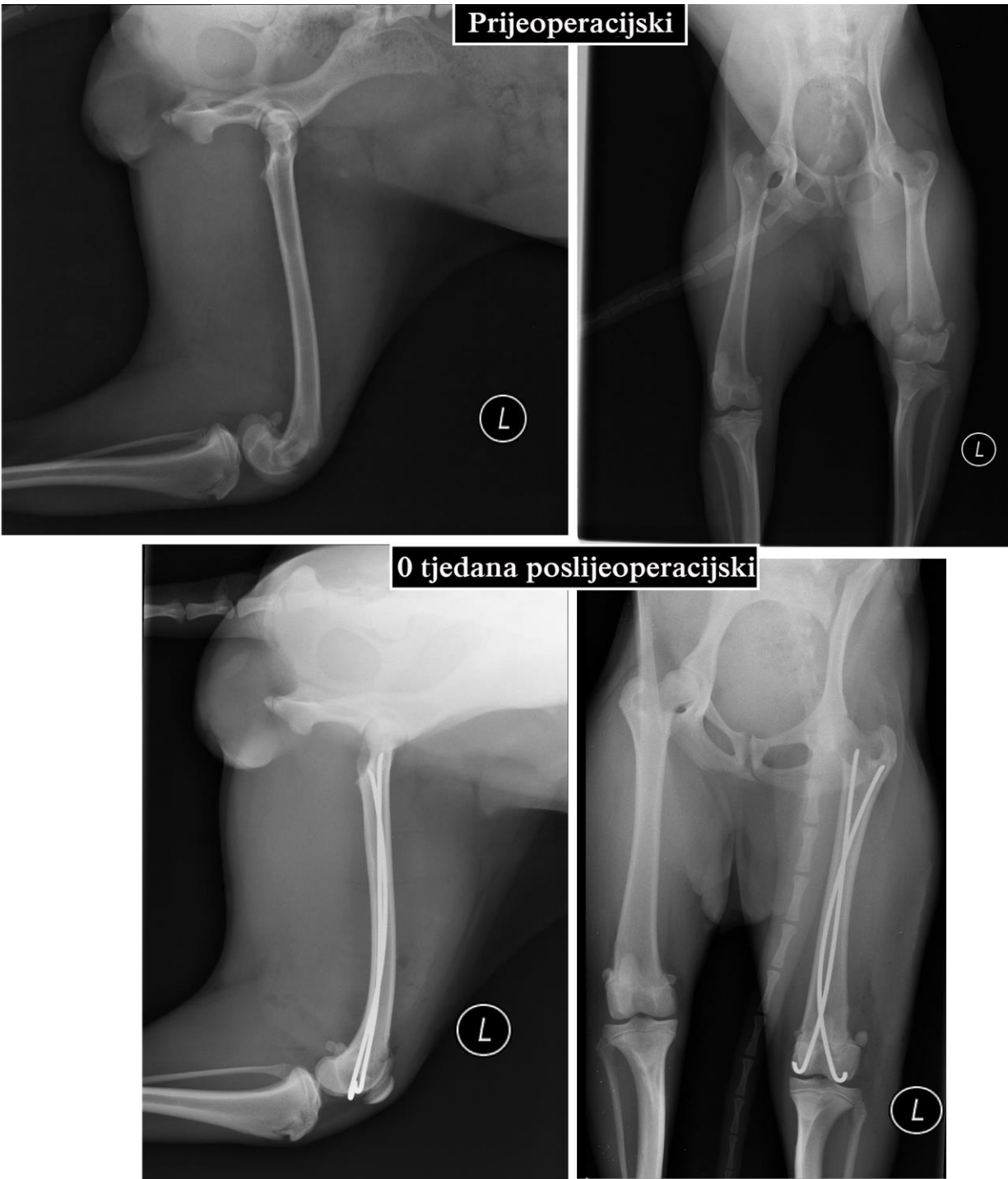Slika 30. Kontrolne rendgenske snimke suprakondilarnog poprečnog i metafiznog prijeloma (Salter-Harris tip II) desne bedrene kosti u psa 4 tjedna poslijeoperacijski.

Izvor: Arhiva Tierklinik Hollabrunn - AniCura Group, Hollabrunn, Austrija

Slučaj 7. Salter-Harris tip I, AO: 33-A1

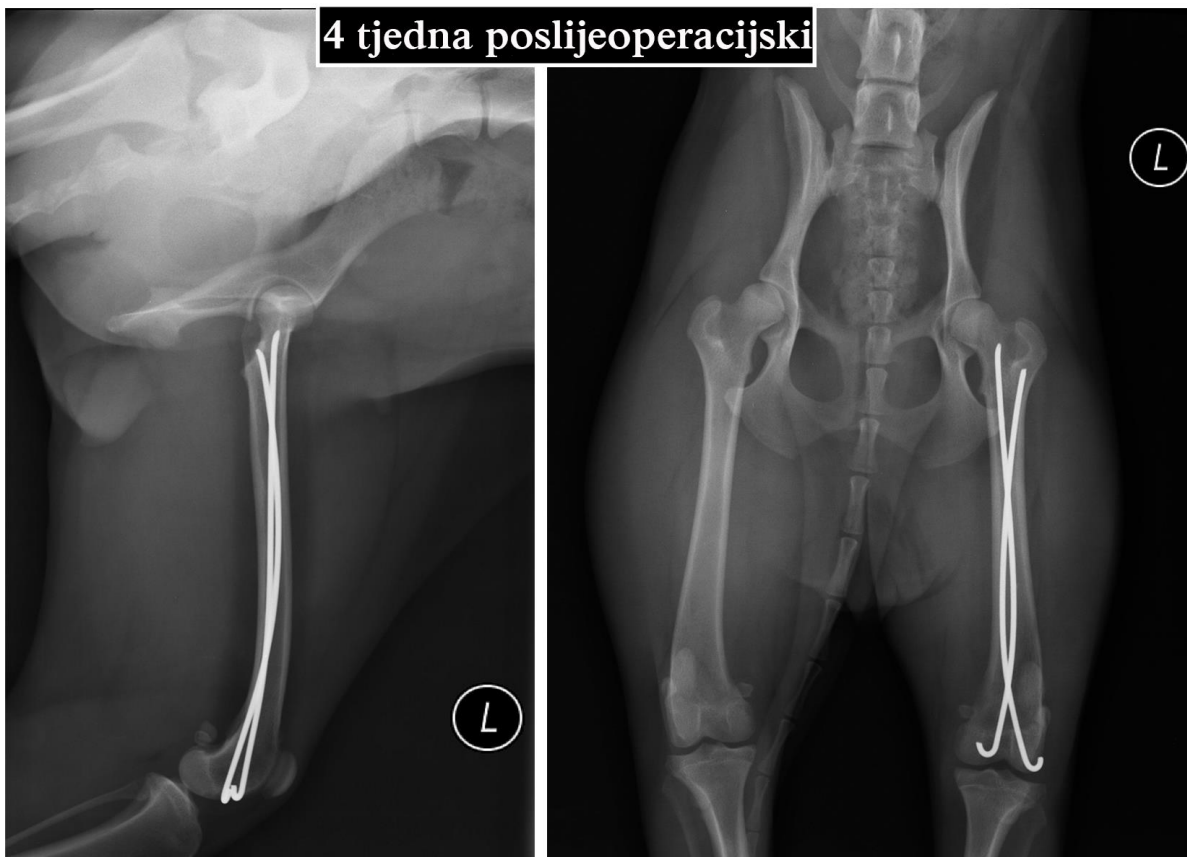
NACIONAL: mješanac, kuja, 1,5 godina starosti, 7 kg tjelesne mase.

Pas je zadobio Salter-Harris tip I prijelom distalne epifize lijeve bedrene kosti uslijed pada preko napete žice prilikom trčanja. Napravljen je lateralni pristup distalnoj epifizi lijeve bedrene kosti, zglobna čahura je nađena otvorena, a proksimalni ulomak se probio do potkožja. Postavljene su dvije Rushove igle modificirane od dvije 1,6 mm Kirschnerove igle. Pas je otpušten sljedeći dan i nije se oslanjao na operirani ud. Kontrola 4 tjedna poslijeoperacijski pokazala je rendgenografski dobro cijeljenje prijeloma, a kontrola 8 tjedana poslijeoperacijski pokazala klinički povratak operiranog uda u punu funkciju. Prijeoperacijske, poslijeoperacijske i kontrolne rendgenske snimke prikazane su na Slikama 31 i 32.



Slika 31. Prijeoperacijske i poslijeoperacijske rendgenske snimke Salter-Harris tip I prijeloma distalne epifize lijeve bedrene kosti u psa.

Izvor: Arhiva Tierklinik Hollabrunn - AniCura Group, Hollabrunn, Austrija



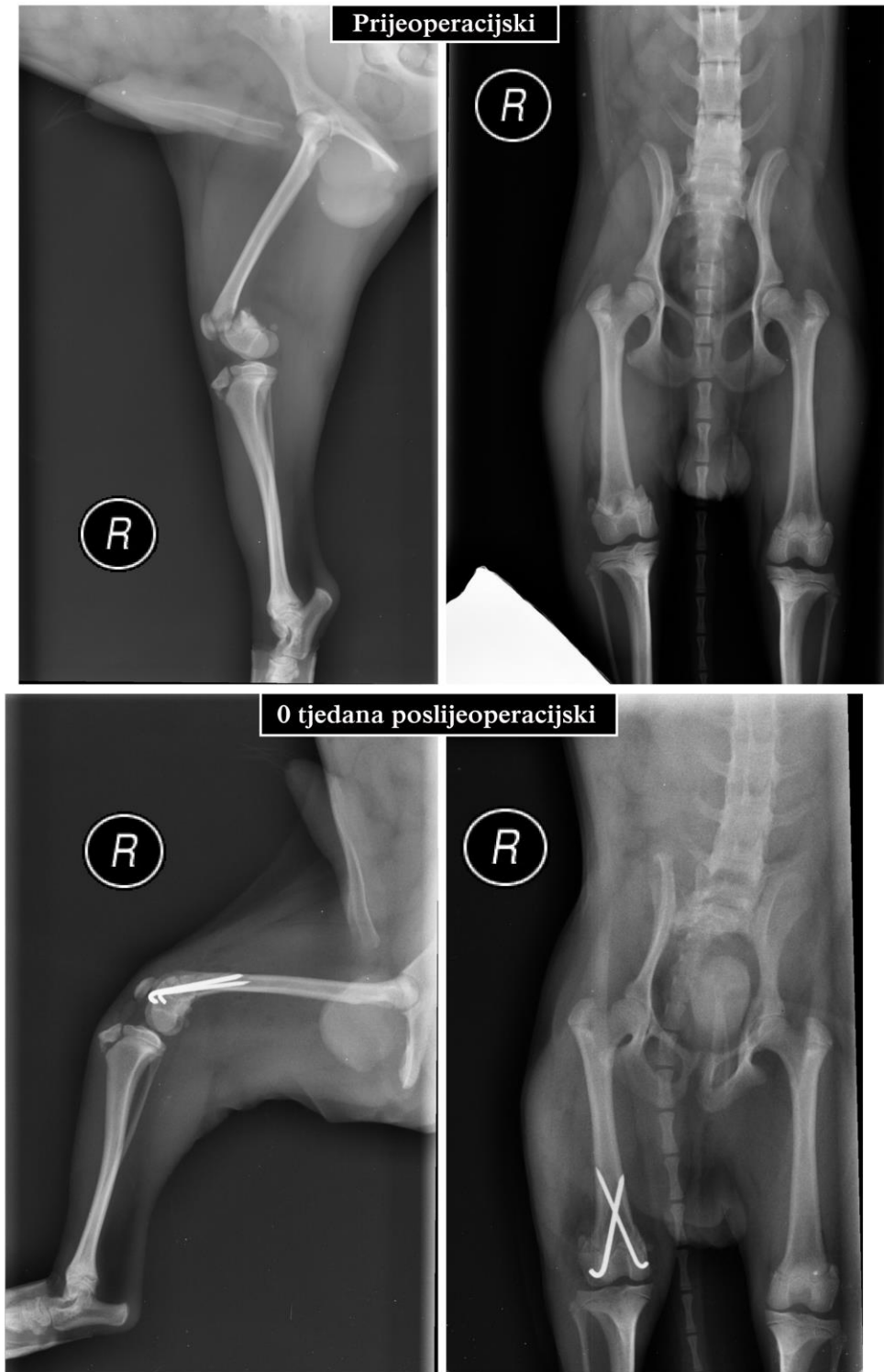
Slika 32. Kontrolne rendgenske snimke Salter-Harris tip I prijeloma distalne epifize lijeve bedrene kosti u psa 4 tjedna poslijeoperacijski.

Izvor: Arhiva Tierklinik Hollabrunn - AniCura Group, Hollabrunn, Austrija

Slučaj 8. Salter-Harris tip II, AO: 33-A1

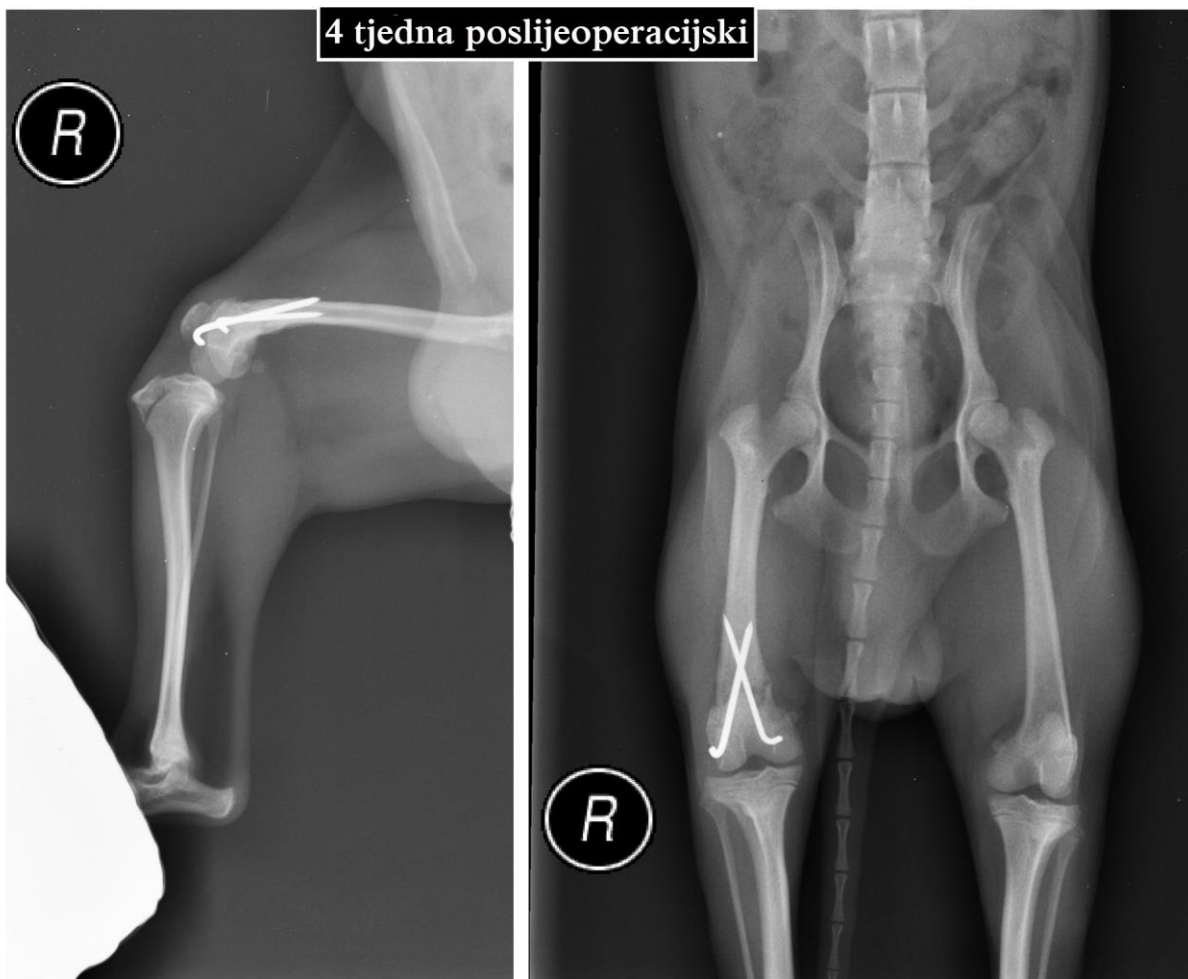
NACIONAL: jorkširski terijer, mužjak, 7 godina starosti, 1.5 kg tjelesne mase.

Pas je doveden sa prijelomom Salter-Harris tipa II distalne epifize desne bedrene kosti uslijed pada sa balkona na prvom katu. Učinjen je lateralni pristup distalnoj epifizi bedrene kosti, otvorena zglobna kapsula, postavljene križne 1,0 mm i 1,2 mm Kirschnerove igle. Pas je otpušten istoga dana, a kontrolnim pregledom 10 dana poslijeoperacijski pas se dobro oslanjao na operirani ud te je rana izgledala dobro. Rendgenska kontrola 4 tjedna poslijeoperacijski pokazala implantate in situ i početak cijeljenja prijeloma, a klinički pas nije očitovao znakove hromosti. Prijeoperacijske, poslijeoperacijske i kontrolne rendgenske snimke prikazane su na Slikama 33 i 34.



Slika 33. Prijeoperacijske i poslijeoperacijske rendgenske snimke Salter-Harris tipa II prijeloma distalne epifize desne bedrene kosti u psa.

Izvor: Arhiva Tierklinik Hollabrunn - AniCura Group, Hollabrunn, Austrija



Slika 34. Kontrolne rendgenske snimke Salter-Harris tipa II prijeloma distalne epifize desne bedrene kosti u psa 4 tjedna poslijeoperacijski.

Izvor: Arhiva Tierklinik Hollabrunn - AniCura Group, Hollabrunn, Austrija

4. ZAKLJUČAK

Značajnost prijeloma bedrene kosti u pasa i mačaka je velika u odnosu na prijelome ostalih dugih cjevastih kosti, pa tako čak 45% prijeloma dugih cjevastih kosti otpada na bedrenu. Najčešće se radi o zatvorenim prijelomima koji nastaju djelovanjem izravne sile na bedru. Kliničkim pregledom može se postaviti sumnja, ali objektivna dijagnoza se postavlja rendgenskom pretragom. Konzervativno liječenje je praktički napušteno i daje loše rezultate te je operacijsko liječenje metoda izbora. Izbor metode operacijskog liječenja ovisi kako o tipu, razini i složenosti prijeloma, tako i o sposobnosti i opremljenosti tima koji provodi liječenje. Svaka metoda liječenja nosi svoje prednosti i nedostatke. Prema iskustvima koje sam osobno stekla tijekom boravka u klinici Tierklinik Hollabrunn tim uz koji sam učila preferira primjenu postavljanja intramedularnih igala uz dodatak zaključane pločice kada je riječ o dijafizarnom prijelomu. Prema dostupnoj literaturi, veliki broj autora preferira primjenu intramedularnih igala uz dodatak MIPO. Isto tako jedan dio autora drži da je primjena ukotvljenog intramedularnog čavla metoda izbora koja daje najbolje rezultate. Svaki operacijski zahvat nosi određeni postotak komplikacija. Uzimajući u obzir biomehanička svojstva pojedinih načina fiksacije kosti te predvidivi postotak komplikacija, na svakom timu koji se bavi zbrinjavanjem prijeloma bedrene kosti je da izabere metodu kojoj je najvičniji i za koju je dostatno opremljen.

5. POPIS LITERATURE:

1. BEALE, B. (2004): Orthopedic clinical techniques femur fracture repair. Clin. Tech. Small Anim. Pract. 19, 134-150.
2. BELLON J. i P. Y. MULON (2011): Use of a novel intramedullary nail for femoral fracture repair in calves: 25 cases (2008–2009). J. Am. Vet. Med. Assoc. 238, 1490-1496.
3. BRINKER, W. O., D. L. PIERMATTEI, G. L. FLO, C. E. DECAMP (2006): Fractures of the Femur and Patella. U: Handbook of Small Animal Orthopedics and Fracture Repair. 4th ed. (Brinker, W. O., D. L. Piermattei, G. L. W. B. Flo, C. E. Decamp, ur.). W. B. Saunders Elsevier, St. Louis, pp 512-557.
4. DÉJARDIN, L. M., J. P. CABASSU: Femoral fractures in young dogs. AO Dialogue 18, 39-43.
5. GUERRERO, T. G., K. KALCHOFNER, N. SCHERRER, P. KIRCHER (2014): The Advanced Locking Plate System (ALPS): A Retrospective Evaluation in 71 Small Animal Patients. Vet. Surg. 43, 127-135.
6. GUIOT, L. P., R. M. DEMIANIUK i L. M. DÉJARDIN (2012): Fractures of the Femur. U: Veterinary Surgery Small Animal. 1st ed. (Tobias, K. M., S. A. Johnston, ur.), W. B. Saunders Elsevier, St. Louis, pp 865-905.
7. HORSTMAN, C. L., B. S. BEALE, M. G. CONZEMIUS, R. EVANS (2004): Biological Osteosynthesis Versus Traditional Anatomic Reconstruction of 20 Long-Bone Fractures Using an Interlocking Nail: 1994-2001. Vet. Surg. 33, 232-237.
8. HUDSON, C. C., A. POZZI, D. D. LEWIS (2009): Minimally invasive plate osteosynthesis: Applications and techniques in dogs and cats. Vet. Comp. Orthop. Traumatol. 22, 175-182.
9. IVANČEVIĆ, Ž. (2010): MSD priručnik dijagnostike i terapije. 2. hrvatsko izdanje. Placebo d.o.o., Split, pp 2564.

10. KIRKBY, K. A., D. D. LEWIS, M. P. LAFUENTE, R. M. RADASCH, N. FITZPATRICK, J. P. FARESE, J. L. WHEELER, J. A. HERNANDEZ (2008) : Management of Humeral and Femoral Fractures in Dogs and Cats With Linear-Circular Hybrid External Skeletal Fixators. *J. Am. Anim. Hosp. Assoc.* 44, 180-197.
11. KÖNIG, H. E., H. G. LIEBICH (2007): *Veterinary Anatomy of Domestic Mammals*. 3rd ed., Schattauer GmbH, Stuttgart.
12. KÜRÜM, B. (2012): Interlocking Nail Stabilization of Canine Femoral Fractures: Clinical Experience and Results of the Nineteen Cases. *Kafkas Univ. Vet. Fak. Derg.* 18, 1027-1034.
13. LATORRE, R., F. GIL, S. CLIMENT, O. LÓPEZ, R. HENRY, M. AYALA, G. RAMÍREZ, F. MARTÍNEZ, J. VÁZQUEZ (2009): *Color Atlas of Surgical Approaches to the Bones and Joints of the Dog and Cat: Thoracic and pelvic limbs*. Inter-Medica S. A. I. C. I., Buenos Aires, pp. 157-160, 187-188, 201-203.
14. LAU, T. W., F. LEUNG, C. F. CHAN, S. P. CHOW (2008): Wound complication of minimally invasive plate osteosynthesis in distal tibia fractures. *Int. Orthop.* 32, 697–703.
15. MARTI, J. M., A. MILLER (1994) : Delimitation of safe corridors for the insertion of external fixator pins in the dog 1: hindlimb. *J. Small. Anim. Pract.* 35, 16–23.
16. MILLER, D. L., T. GOSWAMI (2007): A review of locking compression plate biomechanics and their advantages as internal fixators in fracture healing. *Clin. Biomech.* 22, 1049-1062.
17. PEIRONE, B., D. CAMUZZINI, D. FILIPPI, A. VALAZZA (2002): Femoral and humeral fracture treatment with an intramedullary pin/external fixator tie-in configuration in growing dogs and cats. *Vet. Comp. Orthop. Traumatol.* 15, 85-91.
18. PIÓREK, A., Z. ADAMIAK, H. MATYJASIK I Y. ZHALNIAROVICH (2012): Stabilization of Fractures with the Use of Veterinary Interlocking Nails. *Pak. Vet. J.* 32, 10-14.

19. POPESKO, P. (1980): Anatomski atlas domaćih životinja III. Jugoslavenska medicinska naklada, Zagreb, pp 181-182.
20. RÜEDI, T. P., R. BUCKLEY, C. G. MORAN (2007): AO Principles of Fracture Management, Volume 1- Principles. 2nd ed. AO Publishing, Davos Platz, Clavadelerstrasse 8, Switzerland, pp 199–210.
21. SCHMÖKEL, H. G., S. STEIN, H. RADKE, K. HURTER, P. SCHWALDER (2007): Treatment of tibial fractures with plates using minimally invasive percutaneous osteosynthesis in dogs and cats. *J. Small. Anim. Pract.* 48, 157–160.
22. SHETTY, M. S., M. A. KUMAR, K. T. SUJAY, A. R. KINI, M. G. KANTHI (2011): Minimally invasive plate osteosynthesis for humerus diaphyseal fractures. *Indian J. Orthop.* 45, 520-526.
23. SISSON, S., S. GROSSMAN (1962): Anatomija domaćih životinja. Poljoprivredni nakladni zavod, Zagreb, pp. 229
24. WAGNER, M., R. FRIGG (2006): AO Manual of Fracture Management, Internal Fixators: Concepts and Cases using LCP and LISS. AO Publishing, Clavadelerstrasse, Davos Platz, pp. 1–57.
25. YARDIMCI, C., A. OZAK, H. O. NISBET (2011): Management of Femoral Fractures in Dogs with Unilateral Semicircular External Skeletal Fixators. *Vet. Surg.* 40, 379–387.

6. SAŽETAK

Operacijsko liječenje prijeloma bedrene kosti u pasa

Pojavnost prijeloma bedrene kosti u pasa i mačaka kreće se od 20 do 25% od svih prijeloma. Operacijsko liječenje je metoda izbora. Kirurško liječenje koristi principe biološke osteosinteze ili anatomske repozicije. Najširu primjenu ima AO klasifikacija prijeloma bedrene kosti. U ovom radu iznosim pogled na različite metode osteosinteze te tijekom cijeljenja na temelju pojedinih slučajeva obrađenih u jednoj veterinarskoj klinici. U radu se prikazuju prijelomi bedrene kosti po razinama i tehnike osteosinteze za određenu razinu. Sukladno dostupnoj literaturi te iskustvu koje sam stekla promatrajući operacijske tehnike i ishode liječenja na klinici najbolje rezultate daju metode što manje invazivne kirurgije. Izbor metode operacijskog liječenja ovisi kako o tipu, razini i složenosti prijeloma, tako i o sposobnosti i opremljenosti tima koji provodi liječenje.

Ključne riječi: pas, bedrena kost, prijelom, osteosinteza

7. SUMMARY

Operative treatment of femoral fractures in dogs

Femoral fractures in dogs and cats account for 20-25% of all fractures. Operative treatment is a method of choice. Surgical treatment is based upon biological principle of osteosynthesis or anatomic fracture reduction. AO classification of fracture has a widespread use in general. This paper reveals different methods of osteosynthesis and healing process based on chosen cases managed in certain small animal clinic. The level of femoral fracture and the chosen method of osteosynthesis are shown respectively. According to available literature and my personal observation during my externship the best results are achieved by use of minimal invasive surgery. The choice of operative method depends on type, level and complexity of fracture and surgical skills and equipment of the team providing care respectively.

Key words: dog, femur, fracture, osteosynthesis

8. ŽIVOTOPIS

Rođena sam 20. rujna, 1991. godine u Zagrebu. Nakon završene osnovne škole Eugen Kvaternik, osnovne glazbene škole Franje Lučić i gimnazije Velika Gorica upisujem Veterinarski fakultet Sveučilišta u Zagrebu 2010. godine te absolventicom postajem 2016. godine.

Tijekom svog studija sudjelovala sam u nastavi kao demonstrator na Zavodu za patološku fiziologiju, Zavodu za parazitologiju i invazijske bolesti s klinikom te Odsjeku za informatiku Veterinarskog fakulteta u Zagrebu. U akademskoj godini 2014./2015. nagrađena sam Rektorovom nagradom za studentski rad pod naslovom „Parazitološka pretraga uzoraka pasjih izmeta pronađenih na zelenim površinama u gradu Zagrebu i Velikoj Gorici – intenzitet kontaminacije i njezin značaj“ izrađenom na Zavodu za parazitologiju i invazijske bolesti s klinikom Veterinarskog fakulteta. U sklopu Erasmus + programa tijekom svog studija odradila sam dvije stručne prakse i to u klinici Tierklinik Hollabrunn, Austrija u trajanju od 5 mjeseci te na klinikama Sveučilišta veterinarske medicine u Budimpešti, Mađarska u trajanju od 2 i pol mjeseca. Govorim engleski i njemački jezik te se aktivno služim Microsoft Office paketom i Adobe Photoshop CC programom.