

# Kongenitalne anomalije oka

---

Ferenčić, Matko

Master's thesis / Diplomski rad

2020

Degree Grantor / Ustanova koja je dodijelila akademski / stručni stupanj: **University of Zagreb, Faculty of Veterinary Medicine / Sveučilište u Zagrebu, Veterinarski fakultet**

Permanent link / Trajna poveznica: <https://um.nsk.hr/um:nbn:hr:178:911523>

Rights / Prava: [In copyright](#)/[Zaštićeno autorskim pravom.](#)

Download date / Datum preuzimanja: **2024-09-25**



Repository / Repozitorij:

[Repository of Faculty of Veterinary Medicine -  
Repository of PHD, master's thesis](#)



SVEUČILIŠTE U ZAGREBU  
VETERINARSKI FAKULTET

Matko Ferencić

**KONGENITALNE ANOMALIJE OKA**

Diplomski rad

Zagreb, 2020.

Zavod za anatomiju, histologiju i embriologiju  
Veterinarskog fakulteta Sveučilišta u Zagrebu

Predstojnica: izv.prof.dr.sc. Martina Đuras

Mentori: prof. dr. sc. Snježana Vuković

doc. dr. sc. Daniel Špoljarić

Članovi povjerenstva za obranu diplomskog rada:

1. prof. dr. sc. Damir Mihelić
2. doc. dr. sc. Daniel Špoljarić
3. prof. dr. sc. Snježana Vuković
4. doc dr. sc. Mirela Pavić (zamjena)

*Zahvaljujem se mentorima prof. dr. sc. Snježani Vuković i doc. dr. sc. Danielu Špoljarić na stručnom vodstvu, savjetima, izdvojenom vremenu i strpljenju tijekom izrade ovog rada te na konkretnom, profesionalnom i ljubaznom odnosu.*

*Zahvaljujem se prijateljima koji su mi uljepšali dane na fakultetu i pružali potporu tijekom cijelog studija.*

*Hvala kolegama iz orkestra na predivnim godinama ispunjene glazbom, druženjem i nezaboravnim uspomnama.*

*Veliko hvala iz dna srca mojim roditeljima i obitelji koji su svojom ljubavi, razumijevanjem i brižnošću bili neizmjerena podrška tijekom studiranja.*

\*\*\*

*Ovaj diplomski rad je posvećen preminulom izv. prof. dr. sc. Hrvoju Luciću, voditelju orkestra, učitelju i dragom prijatelju, koji je bio utočište zdravog razuma i mudrosti sa kojim sam dijelio mišljenja, iskustva, raspravljao, i donosio odluke koje me danas čine osobom kakva jesam, koje su me dovele do kraja studija, koje ću nositi sa sobom do kraja života. Hvala ti Hrvoje.*

## POPIS SLIKA

- Slika 1. Dragutin Bratković «Zaboravljen», akril na platnu, 2014 (privatna kolekcija)
- Slika 2. Vidno polje mesojeda i biljojeda (SJAASTAD i sur., 2017)
- Slika 3. Širina vidnog polja u različitim pasmina pasa u usporedbi s čovjekom ([www.vauvau.net](http://www.vauvau.net))
- Slika 4. Vidni organ ([www.studmed.ru](http://www.studmed.ru))
- Slika 5. *Area cribrosa sclerae* ([www.labs.uab.edu](http://www.labs.uab.edu))
- Slika 6. Građa očne jabučice ([www.nurseseyes.com](http://www.nurseseyes.com))
- Slika 7. Rožnica ([www.histologyguide.com](http://www.histologyguide.com))
- Slika 8. Cilijarno tijelo ([www.histologyguide.com](http://www.histologyguide.com))
- Slika 9. Vidna papila ili slijepa pjega ([www.histologyguide.com](http://www.histologyguide.com))
- Slika 10. Mrežnica ([www.histologyguide.com](http://www.histologyguide.com))
- Slika 11. Rani razvoj oka ([www.studyblue.com](http://www.studyblue.com))
- Slika 12. Razvoj oka ([www.drawittknowit.com](http://www.drawittknowit.com))
- Slika 13. Kasni razvoj oka ([www.memorangapp.com](http://www.memorangapp.com))
- Slika 14. Anoftalmija kod zamorčića ([www.researchgate.net](http://www.researchgate.net))
- Slika 15. Mikroftalmija ([www.veteriankey.com](http://www.veteriankey.com))
- Slika 16. Ciklopija (GRAHN i sur., 2019)
- Slika 17. Sinoftalmija (GRAHN i sur., 2019)
- Slika 18. Kongenitalna katarakta ([www.rvc.ac.uk](http://www.rvc.ac.uk))
- Slika 19. Kolobom šarenice ([www.pinterest.com](http://www.pinterest.com))
- Slika 20. Displazija mrežnice ([www.southdevonref.co.uk](http://www.southdevonref.co.uk))
- Slika 21. Kongenitalni glaukom ([www.veterina.com.hr](http://www.veterina.com.hr))
- Slika 22. Heterokromija ([www.pinterest.com](http://www.pinterest.com))
- Slika 23. Anomalija oka u kolija ([www.petmd.com](http://www.petmd.com))

## SADRŽAJ

1. UVOD .....	1
2. PREGLED REZULTATA DOSADAŠNJIH ISTRAŽIVANJA .....	5
2. 1. Makroskopska i mikroskopska građa oka.....	5
2. 2. Embrionalni razvoj oka.....	16
2. 3. O kongenitalnim malformacijama .....	20
3. RASPRAVA .....	27
4. ZAKLJUČAK .....	42
5. POPIS LITERATURE.....	43
6. SAŽETAK.....	51
7. SUMMARY .....	53
8. ŽIVOTOPIS .....	55

## 1. UVOD

U sisavaca kao i u ptica vid i sluh su najvažniji osjeti za komunikaciju između jedinki iste vrste, a vid je najčešće dominantan osjet u doživljavanju vanjskog svijeta, posebice u dnevnih životinja. Vid osigurava detaljnije informacije o okolini od svih ostalih osjeta. Ljudi koriste vid više nego većina dnevnih životinja, a oko 70% svih osjetnih stanica smješteno je u očima. Ljudi i primati imaju oštiri vid od ostalih sisavaca, vide na različitim udaljenostima i mogu razlikovati boje. No, ptice vide još bolje jer imaju najrazvijeniji osjet vida od svih životinja (SJAASTAD i sur., 2017).



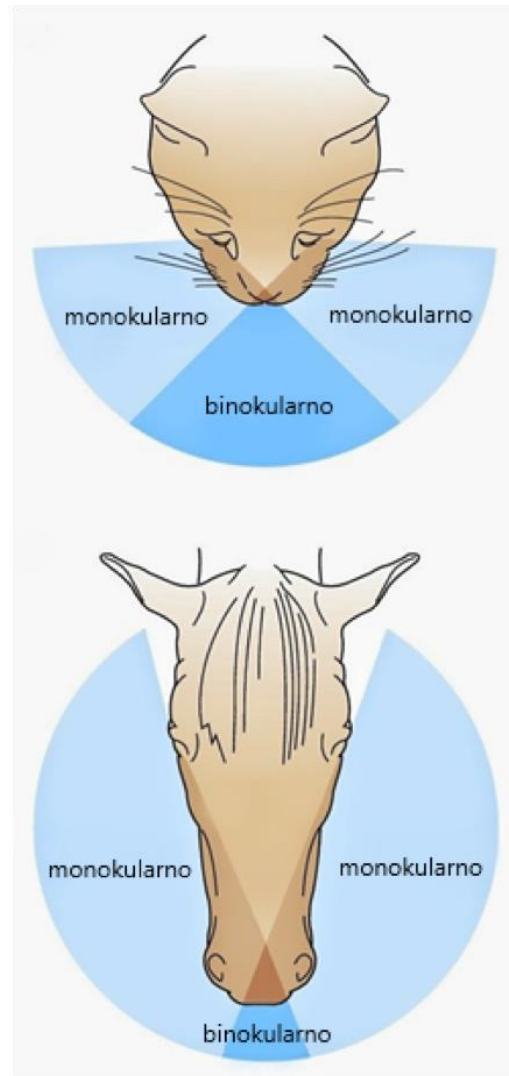
Slika 1. Dragutin Bratković «Zaboravljen», akril na platnu, 2014.

Proces vida započinje kada se svjetlosna zraka, koja se odbija od objekta i putuje kroz sustav leća oka, refraktira i fokusira u žarištu. Žarište se nalazi na mrežnici. Mrežnica ima mnoštvo osjetnih stanica koje hvataju slike na isti način kao i film u fotoaparatu pri izloženosti svjetlu. Te slike se zatim šalju prema mozgu putem vidnog živca i tamo se interpretiraju i ujedanjuju u subjektivan vizualni doživljaj.

U smislu geometrijske optike, kada oko gleda neki objekt, zrake svjetlosti se odbijaju o taj objekt. Prva zraka koja dolazi paralelno sa glavnom optičkom osi refraktira se na leći te prolazi kroz fokus. Druga zraka prolazi kroz centar leće. Točka gdje se sijeku ta dva pravca označava mjesto gdje će

nastati slika koju vidi oko. Slika je realna i obrnuta, te se oko mora akomodirati, to jest prilagoditi konvergenciju položaju predmeta (IVANIŠIĆ, 2015).

Vidno polje je dio okoline koje stvara sliku na mrežnici. Širina vidnog polja ovisi o smještaju očiju na glavi i samom obliku glave. Biljojedi najčešće imaju postranično smještene oči i imaju šire vidno polje od mesojeda čije oči su smještene ravno naprijed.



Slika 2. Vidno polje mesojeda i biljojeda (SJAASTAD i sur., 2017)

Točno ispred glave postoji područje gdje životinja ima binokularni vid, a to je sposobnost fokusiranja na objekt s oba oka istovremeno, radi stvaranja jedne vizualne slike (slika 2). Binokularni vid omogućuje dubinsku percepciju i prostornu svjesnost, te višu razinu detalja. Monokularni vid je dio vidnog polja pokriven samo jednim okom. Zbog prednjeg položaja očiju mesojedi imaju širi binokularni vid od biljojeda, no postoje velike razlike među vrstama i pasminama. Kako mačke imaju



relativno spljošten oblik glave s naprijed usmjerenim očima, binokularni vid čini glavni dio ukupnog vidnog polja. Kod pasa širina vidnog polja razlikuje se obzirom na oblike glava i posljedično tome smještaju očiju (slika 3).



Slika 3. Širina vidnog polja u različitim pasmina pasa u usporedbi s čovjekom ([www.vauvau.net](http://www.vauvau.net))

Brahiocefalne pasmine koje imaju kratke njuške, poput buldoga, imaju oči smještene s prednje strane glave što im omogućuje bolje preklapanje vidnog polja od pasmina dulje njuške. Dolikocefalne pasmine koje imaju dugu njušku, imaju koso smještene oči s vrlo malim preklapanjem vidnog polja, što znači da im je binokularni vid omogućen, ali u vrlo uskom kutu točno ispred očiju. Iako psi imaju široko vidno polje nisu tako dobri u procjeni udaljenosti (TAYLOR, 1990). Primati i čovjek imaju izrazito prednji položaj očiju i stoga široko polje binokularnog vida (SJAASTAD i sur., 2017, [www.vauvau.net](http://www.vauvau.net)).

Oko je jedan od najsloženijih organa. Osjet vida ima veliku važnost u svakodnevnom životu, orijentaciji u prostoru, zaštiti od nezgoda i doživljaju svijeta koji nas okružuje. Bolesti oka mogu biti bolna i uzrokovati trajna oštećenja koja vode u sljepilo.

Kongenitalne nalformacije predstavljaju veliki javno-zdravstveni problem u ljudi i životinja. S velikim malformacijama rađa se 2-3% djece, a u 2-3% djece malformacije se otkriju do pete godine života, pa je učestalost malformacija u živorođene djece 4-6%. Malformacije su glavni uzrok smrti djece i njihov je udio u ukupnoj smrtnosti djece približno 21%. One su i peti uzrok smrti prije 65. godine života, te glavni uzrok invalidnosti (SADLER, 2009). Za domaće životinje ne postoje točni podaci o učestalosti malformacija. Po nekim istraživanjima 1,5-6% živorođenih domaćih sisavaca

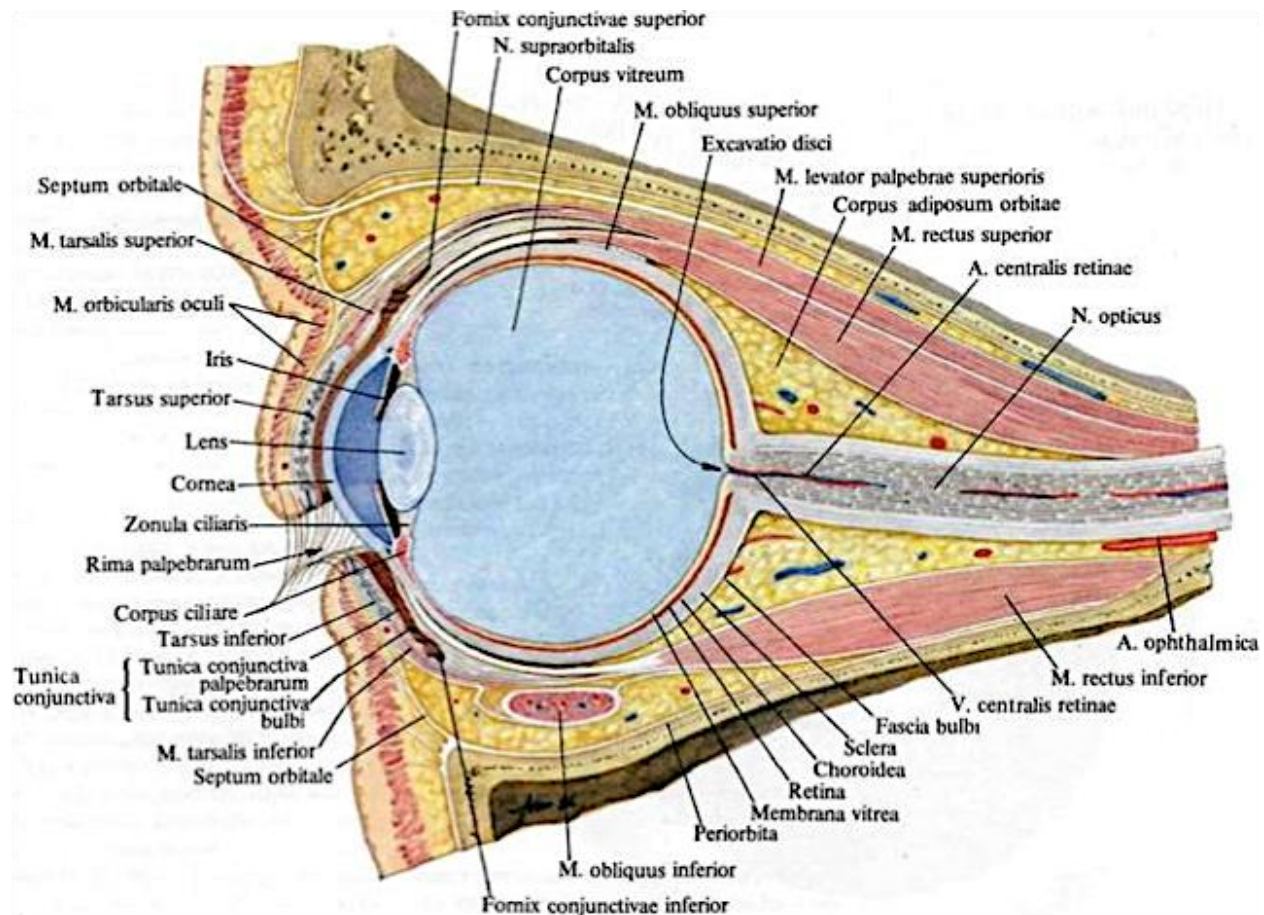
pokazuje neki od oblika kongenitalnih malformacija. Pojavljuju se u 3-4% ovaca, goveda i konja, a kod štenaca i prasadi i do 6% (HYTTEL i sur., 2010).

Nasljedne bolesti skraćuju životni vijek i narušavaju kvalitetu života životinje. Zadatak stručnjaka ne uključuje samo prepoznavanje, dijagnozu i tretman već i procjenu mogućeg uzroka takvog stanja, rizika nasljednog faktora u te vrste ili pasmine životina, moguće teratogene čimbenike okoliša ili lijekova koji mogu štetiti zametku, a treba obratiti pozornost i na određene nedostatke ili prekoračenja u prehrani (NODEN i De LAHUNTA, 1985).

## 2. PREGLED REZULTATA DOSADAŠNJIH ISTRAŽIVANJA

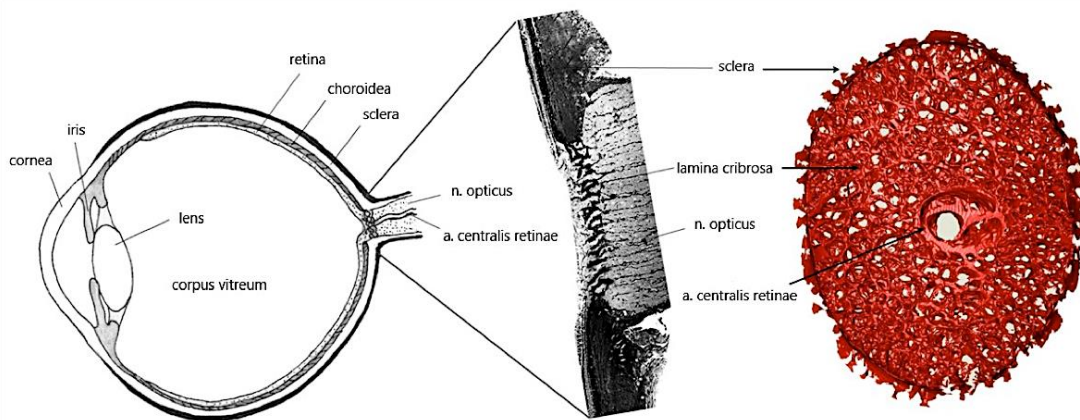
### 2. 1. Makroskopska i mikroskopska građa oka

Vidni organ (*organum visus*) ( slika 4) sastoji se od očne jabučice (*bulbus oculi*) i pomoćnih organa oka (*organa oculi accessoria*). U pomoćne organe ubrajaju se očnica (*orbita*), orbitalno masno tkivo (*corpus adiposum orbitale*), fascije očne jabučice (*fasciae orbitales*), vanjski mišići oka (*musculi externi bulbi oculi*), vjeđe (*palpebrae*), suzni aparat (*apparatus lacrimalis*) te žile i živci oka. Treba spomenuti i oba vidna živca (*nn. optici*) te vidni centar (*area optica*) u polutki velikog mozga (LEIBICH i KÖNING, 2009; DYCE i sur., 1996; GETTY, 1975)



Slika 4. Vidni organ ([www.studmed.ru](http://www.studmed.ru))

Orbita je piramidalna šupljina na lateralnoj strani lubanje, koja se kaudalno nastavlja u *fossa pterygopalatina* i *fossa temporalis*. Postoje vrstne anatomske specifičnosti u njezinoj građi, pa tako je kod preživača i konja sa vanjske strane ograničena koštanim prstenom, dok je u mesojeda i svinje dijelom zatvorena ligamentom (*ligamentum orbitale*). U svojoj unutrašnjosti je presvučena vezivnotkivnim slojem koji se naziva periorbita. Izvan periorbite, na mjestu sljepoočne jame nalazi se ekstraperiorbitalni masni jastučić (*corpus adiposum extraperiorbitale*), a u njezinoj unutrašnjosti smješten je intraperiorbitalni masni jastučić (*corpus adiposum intraorbitale*). Orbitalna fascija se nalazi izvan sklere i tvori periorbitu, koja se nadovezuje na duralnu opnu vidnog živca. Razlikujemo i mišićne fascije (*fasciae musculares*) koje priliježu na mišiće očne jabučice, a nastavljaju se u vjeđe te bulbarnu fasciju (*fascia bulbi*, Tenonova čahura) koja ima ulogu pomične membrane između masnih jastučića i očne jabučice. Čahura se prihvaća na bijeloočnicu tvoreći episkleralni prostor, a posteriorno leži u obliku ovojnice na vidnom živcu (*vagina nervi optici*) te kao fascija *m. retractor bulbi*. Vidni živac zajedno sa krvnim žilama, ventrotemporalno napušta očnu jabučicu kroz brojne otvore na mjestu koje se naziva *area cribrosa sclerae* (slika 5) (LEIBICH i KÖNING, 2009; DYCE i sur., 1996; GETTY, 1975).



Slika 5. *Area cribrosa sclerae* ([www.labs.uab.edu](http://www.labs.uab.edu))

Vanjski mišići očne jabučice odgovorni su za njezino pokretanje, a dijele se u četiri ravna (*m. rectus dorsalis*, *m. rectus ventralis*, *m. rectus medialis*, *m. rectus lateralis*), dva kosa očna mišića (*m. obliquus ventralis*, *m. obliquus dorsalis*), jednog povlačnog (*m. retractor bulbi*) te jednog podizača vjeđe (*m. levator palpebrae superioris*). Vanjski mišići okreću očnu jabučicu oko tri međusobno

okomite osi. Složenost pokretanja oka zahtjeva sinkronizirano djelovanje svih očnih mišića i oni nikad ne djeluju pojedinačno (LEIBICH i KÖNING, 2009; DYCE i sur., 1996; GETTY, 1975).

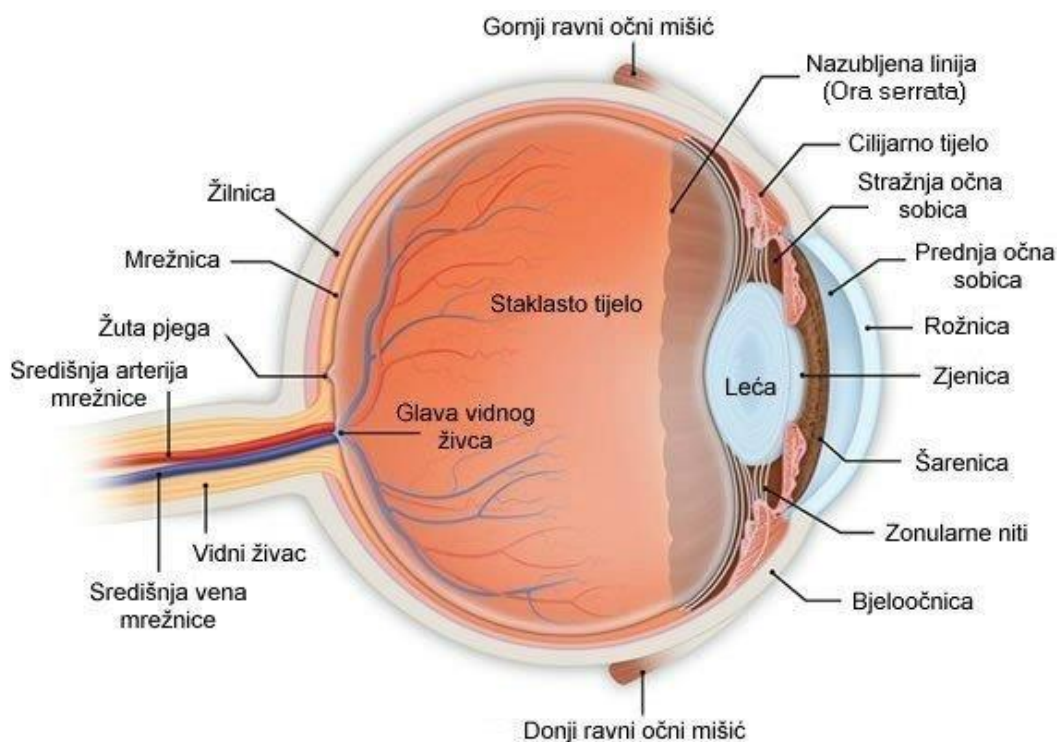
Vjeđe djeluju kao zaštitni uređaj očne jabučice, a građene su u obliku kožnih nabora. Kod domaćih životinja razlikujemo tri očne vjeđe, i to: donju (*palpebra inferior*), gornju (*palpebra superior*) te treću (*palpebra tertia s. plica semilunaris conjunctive s. membrana nictitans*). Suzni uređaj (*apparatus lacrimalis*) čine suzne žlijezde, žlijezde treće vjeđe i odvodni putevi suza, suzni kanalić, suzna vrećica i suzovod. Sekret suznih žlijezda i žlijezda treće vjeđe čisti i podmazuje površinu oka i sprječava isušivanja rožnice. U hladnom okruženju topla tekućina suza zaustavlja moguće ozljede od smrzavanja. Tekućina se cijedi kroz dva mala otvora u medijalnom kutu oka, zatim u sustav kanala koji se kroz suzovod prazni u nosnu šupljinu. Ovdje tekućina pomaže vlaženju sluznice nosne šupljine. Suze sadržavaju antibakterijske enzime (lizozime) i antitijela koja osiguravaju zaštitu od infekcija (LEIBICH i KÖNING, 2009; SJAASTAD i sur., 2017).

Kod domaćih životinja glavnu ulogu opskrbe oka arterijskom krvlju ima *a. ophthalmica externa* koja se grana od *a. maxillaris*, dok se jedan *ramus anastomoticus* i *a. ophthalmica interna* nastavljaju u *a. centralis retinae*, koja u konja nedostaje. *A. ophthalmica externa* opskrbljuje očnu ovojnici, cilijarno tijelo i šarenicu. Daje grane blizu prolaza kroz *area cribrosa sclerae*, *aa. posteriores breves*. *A. ophthalmica externa* se na proksimalnoj nazalnoj i temporalnoj vanjskoj površini očne jabučice grana na *aa. ciliares posteriores longe* koje, s pratećim venama, daju bogatu kapilarnu mrežu koriokapilarnom sloju žilnice. Distalne dijelove bjeloočnice i rubove rožnice opskrbljuju prednje cilijarne arterije (*aa. ciliares anteriores*), a njihove grane *aa. conjunctivales posteriores* i *anteriores* oblikuju mrežu i opskrbljuju spojnicu. Vene teku uz odgovarajuće arterije. Rožnica i leća nisu vaskularizirane već se prehranjuju putem očne vodice (*humor aqueous*) koji ispunjava prednju i stražnju očnu komoru (LEIBICH i KÖNING, 2009).

Oko i njegove dodatne organe inerviraju II., III., IV., V., VI. i VII. moždani živci. *N. opticus* (II.) ima senzoričku ulogu te je odgovoran za osjet vida i čini dio vidnog puta. *N. oculomotorius* (III.), *n. trochlearis* (IV.) i *n. abducens* (VI.) su motorički živci i inerviraju vanjske očne mišiće pa su odgovorni za pokretanje očne jabučice i vjeđa. *N. facialis* (VII.), motorički živac, inervira *m. orbicularis oculi* i dijelom suzni aparat. *N. trigeminus* (V.) svojim je granama odgovoran za osjetnu inervaciju oka, orbite, šarenice i rožnice. Inervira kožu i spojnicu u temporalnom očnom kutu, nazalni očni kut te gornju vjeđu uz iznimku donje vjeđe koju inervira *n. zygomaticus*. Cilijarni ganglij (*ganglion ciliare*) svojim simpatičkim i parasimpatičkim vlaknima gradi *nn. ciliares breves* i autonomno upravlja pupilarnim refleksom i akomodacijom oka (LEIBICH i KÖNING, 2009).



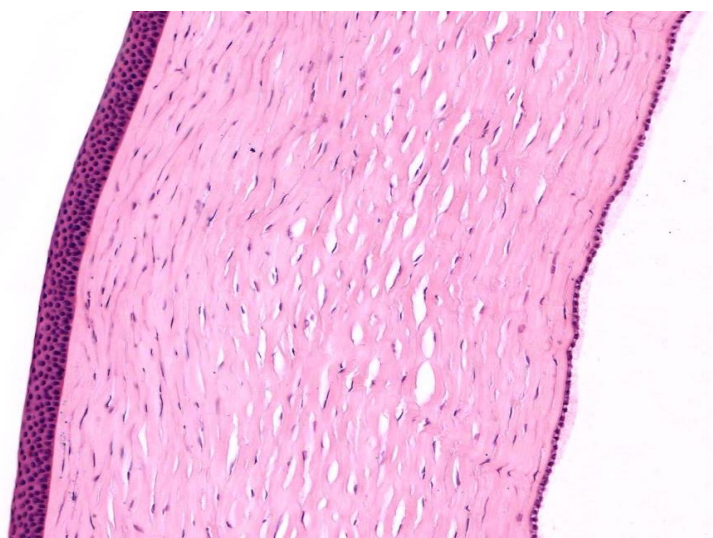Stijenka očne jabučice sastoji se od tri koncentrične ovojnice, odnosno tunike koje zatvaraju očne komore ili sobice (*camerae bulbi*) u kojima se nalaze refraktivne strukture. Vanjsku ili fibroznu ovojnicu (*tunica fibrosa s. externa bulbi*) čine bjeloočnica (*sclera*) i rožnica (*cornea*), srednja ovojnica (*tunica vasculosa s. media bulbi s. uvea*) građena je od žilnice (*choroidea*), cilijarnog tijela (*corpus ciliare*) i šarenice (*iris*), a u unutrašnjosti očne jabučice se nalazi mrežnica (*tunica interna bulbi, retina*) (slika 6).



Slika 6. Građa očne jabučice ([www.nurseseyes.com](http://www.nurseseyes.com))

Unutrašnjost očne jabučice podijeljena je na tri odjeljka (slika 6), prednju očnu sobicu (*camera anterior bulbi*) koja je smještena između rožnice i šarenice, stražnju očnu sobicu (*camera posterior bulbi*) omeđenu stražnjom površinom šarenice, cilijarnog tijela i leće. Očne sobice sadržavaju tekućinu siromašnu bjelančevinama koja se naziva očna vodica (*humor aquosus*). Prostor staklovine (*camera vitrea bulbi*), koji leži iza leće i ovjesnih vlakana ili zonula, ispunjen je hladetinastom tvari, staklovinom ili staklastim tijelom (*corpus vitreum*) (LEIBICH i KÖNING, 2009; EURELL i FRAPPIER, 2006; MESCHNER, 2013).

Bjeloočnicu gradi gusti sloj vezivnog tkiva koji štiti očnu jabučicu i održava njen oblik. Kako je očna jabučica kuglastog oblika, veličina pa tako i debljina bjeloočnice se mijenja u odnosu na vrstu životinje. Kod mačaka i pasa najdeblja je na području korneoskleralnog spoja, a kod kopitara na području vidnog živca, dok je najtanja na području ekvatora. Bjeloočnica se sastoji od snopova kolagenih vlakana koja su raspoređena u različitim smjerovima, između kojih se nalaze elastična vlakna, fibrociti i melanociti. Prema žilnici raste količina elastičnih vlakana, fibroblasta i melanocita, a to područje se naziva *lamina fusca sclerae* ili *lamina suprachoroidea* (EURELL i FRAPPIER, 2006.). Vanjska površina bjeloočnice (episklera) povezana je tankim kolagenim vlaknima sa slojem gustog vezivnog tkiva koji se naziva Tenonova čahura. Ona se na granici između rožnice i bjeloočnice nastavlja na rahlu laminu propriju spojnice. Između Tenonove čahure i bjeloočnice smješten je Tenonov prostor koji sadržava samo tanka vlakna i omogućuje pokretanje očne jabučice.



Slika 7. Rožnica ([www.histologyguide.com](http://www.histologyguide.com))

Rožnica (slika 7) je prozirna, konveksno-konkavna struktura fibrozne ovojnice. Nije vaskularizirana pa se prehrana vrši putem difuzije tvari iz kapilara na korneoskleralnom spoju. Izbočena je prema naprijed i deblja u svojoj periferiji nego u centru, a po obliku je zakrivljenija od bjeloočnice. Rožnica se sastoji od pet slojeva: prednji epitelni sloj, subepitelna bazalna membrana, osnovna tvar (stroma), stražnja granična membrana (Descemetova membrana) i stražnji epitelni sloj ili endotel prednje očne sobice (EURELL i FRAPPIER, 2006; JUNQUEIRA i CARNEIRO, 2005; MESHNER, 2013)

Epitel rožnice je mnogoslojni pločasti neuroženi i sastoji se od četiri do dvanaest slojeva stanica. Bazalne stanice imaju visok proliferativni kapacitet što je važno u procesima obnove površine rožnice (MESCHNER, 2013). Mikrovile epitelnih stanica tvore zaštitnu opnu i na njima se nalazi mnoštvo slobodnih živčanih završetaka. Epitel se nastavlja na subepitelnu graničnu membranu koja se sastoji od bazalne lamine i sloja retikulinskih vlakana (EURELL i FRAPPIER, 2006) i treba je razlikovati od prednje granične (Bowmanove) membrane koja postoji u primata i ptica, a građena je od nepravilno ukriženih kolagenih vlakana i zgusnute osnovne tvari (EURELL i FRAPPIER, 2006; JUNQUEIRA i CARNEIRO, 2005; MESHNER, 2013). Osnovna tvar ili stroma čini 90% debljine rožnice, a sastoji se od paralelno položenih kolagenih vlakana poredanih u lamele koje se međusobno križaju pod približno pravim kutom. Između lamela nalaze se stanice nalik na fibroblaste (keratociti) te osnovna tvar. Karakterističan raspored lamela omogućuje svjetlosti da prođe kroz rožnicu bez raspršivanja (EURELL i FRAPPIER, 2006; MESHNER, 2013). Stražnja granična (Descemetova) membrana je homogen sloj građen od tankih kolagenih filamenata raspoređenih u trodimenzionalnu mrežu. Građena je tip IV, tip V, tip VI i tip VIII kolagena. Endotel prednje očne komore metabolički je vrlo aktivan. Uz pomoć Na/K pumpe regulira hidrataciju osnovne tvari kako bi se održala maksimalna transparentnost i optimalna refrakcija svjetlosti (EURELL i FRAPPIER, 2006; MESHNER, 2013).

Korneoskleralni spoj (*limbus*) je mjesto gdje rožnica prelazi u skleru. Subepitelna bazalna membrana nestaje, a kolagena vlakna osnovne tvari poprimaju nepravilnu strukturu nalik elastičnim vlaknima. Stražnju graničnu membranu zamjenjuje trabekularna mreža kroz koju se odvodi očna vodica u venozne sinuse (MESCHNER, 2013).

Žilnica je građena od rahlog vezivnog tkiva i jako je prokrvljena. S vanjske strane vezana je uz bjeloočnicu, dok je s unutrašnje strane prekriva pigmentni epitel mrežnice. Histološki je podijeljena na pet slojeva: nadžilni sloj, žilni sloj, reflektirajući sloj (*tapetum lucidum*), žilnokapilarni sloj (*lamina choroidocapillaris*), bazalna membrana (Bruchova membrana).

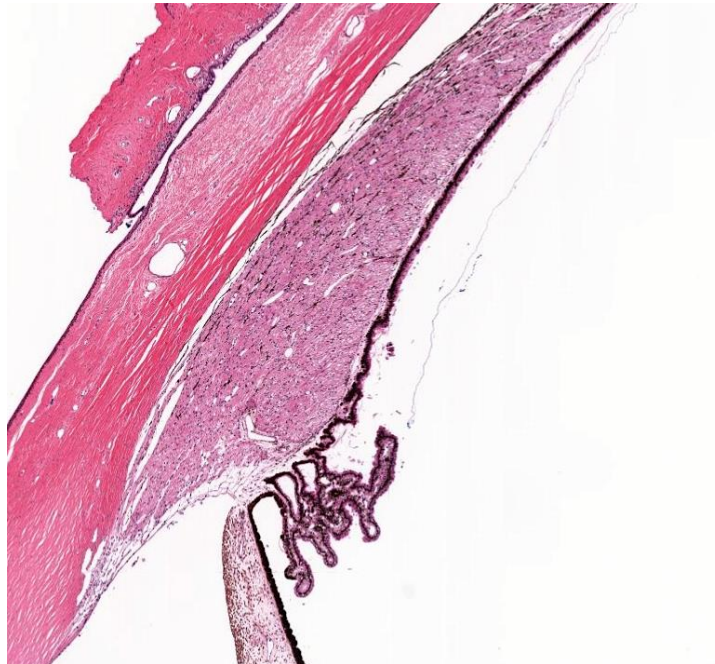
Nadžilni sloj je spoj bjeloočnice u žilnicu. Sastoji se od snopova kolagenih vlakana te mreže elastičnih vlakna, fibrocita i melanocita. Žilni sloj čine brojne arterije i vene odgovorne za prehranu vanjskih slojeva mrežnice. *Tapetum lucidum* je polumjesečasto područje dorzalno od papile vidnog živca, između žilnog i žilnokapilarnog sloja. Djeluje kao reflektivna podloga i pojačava svjetlosni podražaj na stanice mrežnice. Tvari koje reflektiraju svjetlost mogu biti kristali guanina ili riboflavina, sjajna vlakna kolagena ili kapi triglicerida. Nedostatak mu je što smanjuje oštrinu slike (SJAASTAD i



sur., 2017). U biljojeda tapetum je građen od isprepletenih kolagenih vlakna (*tapetum fibrosum*) i nešto fibrocita, dok u mesojeda građen od u obliku plosnatih slojeva mnogokutnih stanica (*tapetum cellulosum*). Debljina i boja tapetuma se mijenja ovisno o životinjskoj vrsti, a u svinja i kamelida je u potpunosti odsutan. Žilnokapilarni sloj je gusta mreža kapilara odgovorna za prehranu pigmentnog epitela i fotoreceptora. Bazalna membrana ili Bruchova membrana odvaja žilnicu od mrežnice (EURELL i FRAPPIER, 2006).

Cilijarno tijelo (slika 8) se nastavlja na žilnicu u razini leće. To je kružno zadebljanje pričvršćeno za unutrašnju površinu prednjeg dijela bjeloočnice, a na poprečnom presjeku uglavnom ima oblik trokuta. Jedna njegova strana dodiruje staklasto tijelo, druga je srasla s bjeloočnicom, a treća je slobodna i okrenuta prema stražnjoj očnoj sobici i leći. Od cilijarnog tijela, prema stražnjoj očnoj sobici, pružaju se nastavci, a to se područje naziva *pars plicata (corona ciliaris)*.

Histološki je cilijarno tijelo građeno od cilijarnog epitela, krvožilnog sloja i cilijarnog mišića (*m. ciliaris*) (EURELL i FRAPPIER, 2006; JUNQUEIRA i CARNEIRO, 2005).



Slika 8. Cilijarno tijelo ([www.histologyguide.com](http://www.histologyguide.com))

Cilijarno tijelo je prekriveno s dva sloja kubičnog epitela neuroepitelnog porijekla. Stanice ta dva sloja okrenute su jedna prema drugoj apikalnim površinama. Vanjski epitelni sloj je nastavak pigmentnog epitela mrežnice, a građen je od jako pigmentiranih kubičnih epitelnih stanica. Unutrašnji, nepigmentirani sloj, grade kubične ili visokoprizmatične stanice čija je bazalna lamina granica prema stražnjoj očnoj sobici. Nepigmentirani epitel je nastavak vidnog dijela mrežnice, a produžuje se na stražnju stranu šarenice. Cilijarno tijelo i cilijarni nastavci ispunjeni su rahlim vezivnim tkivom unutar kojeg se nalazi gusta kapilarna mreža. Periferno je smješten cilijarni mišić građen od glatkih mišićnih stanica. Kontrakcijom mišića, tijekom akomodacije leće, smanjuje se napetost ovjesnih vlakana te leća poprima konveksni oblik, a njegovom relaksacijom dolazi do suprotnog učinka. Ovaj mišić je u konja slabije razvijen nego mesojeda (EURELL i FRAPPIER, 2006; JUNQUEIRA i CARNEIRO, 2005; MESHNER, 2013; LEIBICH i KÖNING, 2009). Stanice dvoslojnog epitela cilijarnog tijela izlučuju očnu vodicu. Ona ima sličan sastav anorganskih iona kao plazma, ali sadržava manje od 0,1% bjelančevina. Nakon što je izlučena, očna vodica teče prema leći, prolazi između leće i šarenice pa kroz zjenicu dospije u prednju očnu sobicu. Iz prednje očne sobice, kroz limbus, ulazi u cirkulaciju putem spleta vena. Očna vodica opskrbljuje stanice leće i rožnice, koje nemaju vlastiti krvni dotok, hranjivim tvarima te odvodi otpadne tvari. Ravnoteža između nastajanja i oticanja tekućine pomaže održavanju malog, ali stalnog i pozitivnog tlaka očne jabučice što joj osigurava čvrstoću i oblik (SJAASTAD i sur., 2017).

Šarenica, prednji dio srednje očne ovojnice, djelomično prekriva leću. Prstenastog je oblika, a unutrašnji rub ograničava zjenicu (*pupilla*), otvor, kroz koju ulazi svjetlost u stražnje dijelove oka. Šarenica razdvaja prednju i stražnju očnu komoru. Građena je od strome šarenice, mišića šarenice i stražnje površine šarenice (EURELL i FRAPPIER, 2006; JUNQUEIRA i CARNEIRO, 2005).

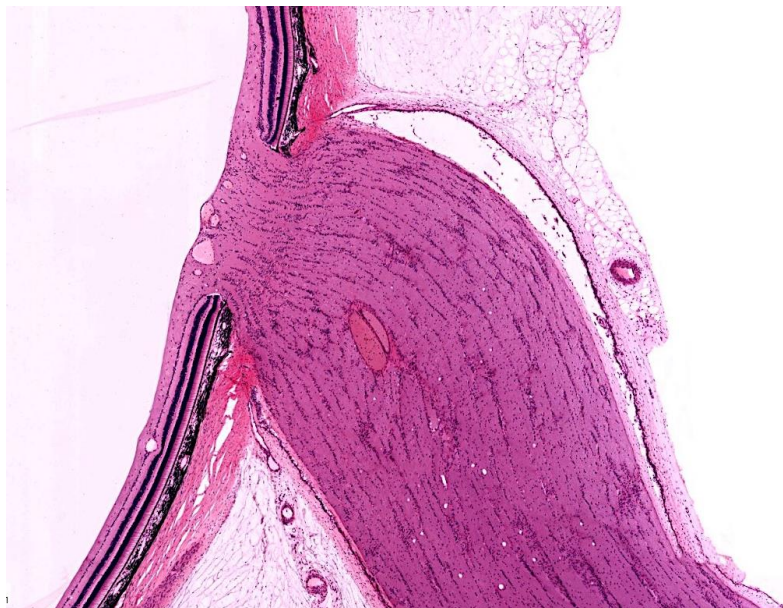
Prednja, nevaskularna, površina šarenice nema epitela, a gradi je gusti sloj fibroblasta i melanocita koji se međusobno isprepliću. Prisutne su kripte koje prodiru duboko u stromu i komuniciraju s prednjom očnom sobicom (EURELL i FRAPPIER, 2006). Stroma sadrži rahlo vezivno tkivo s krvnim žilama, fibrocitima, melanocitima i živčanim vlaknima. Zadaća brojnih melanocita i pigmentnih epitelnih stanica koje sadržavaju melanin u različitim područjima oka jest uklanjanje raspršenih zraka svjetlosti, kako se ne bi miješale sa stvorenom slikom. Melanociti strome šarenice određuju i boju očiju (JUNQUEIRA i CARNEIRO, 2005; SJAASTAD i sur., 2017). Za reguliranje veličine zjenice odgovorna su dva mišića. Kod domaćih sisavaca su glatki, a u ptica poprečno-isprugani. *M. sphincter pupillae*, zadužen za suženje zjenice, građen je od mišićnih stanica raspoređenih kružno oko ruba zjenice u životinja s okruglom zjenicom (psi, svinje, primati, ptice), dok kod životinja

s ovalnom zjenicom (mačka) mišićne stanice su usmjerene dorzoventralno, a kod konja i preživača horizontalno. *M.dilatator pupillae*, zadužen za širenje zjenice, je građen od radijarno usmjerenih jezičastih izdanaka djelomično diferenciranih stanica epitelnog sloja mrežnice i pigmentnog epitela cilijarnog tijela. Stražnja površina šarenice, kao i cilijarno tijelo, prekrivena je s dva sloja epitelnih stanica. Kod konja i preživača na dorzalnom i ventralnom rubu zjenice nalaze grozdaste izrasline koje sadrže kapilarna klupka (*corpora negra, granula iridica*) (EURELL i FRAPPIER, 2006).

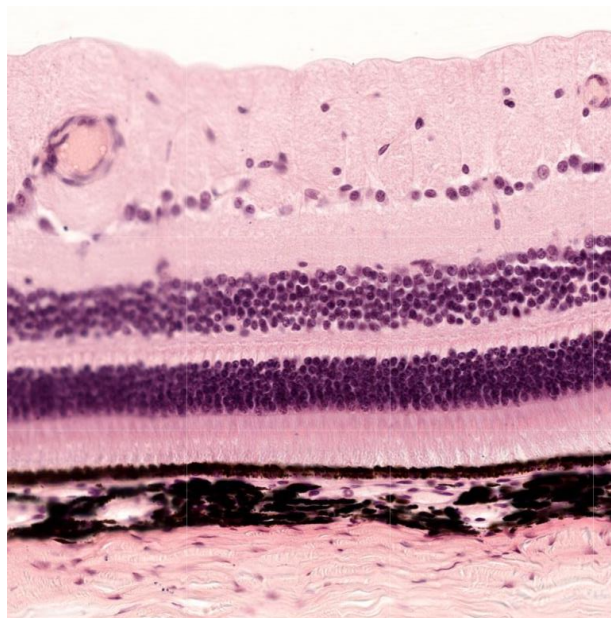
Unutrašnja očna ovojnica ili mrežnica oblaže očnu jabučicu s unutrašnje strane i sastoji se od stražnjeg dijela osjetljivog na svjetlost (vidni dio, *pars optica retinae*) i prednjeg dijela koji nije osjetljiv na svjetlost (slijepi dio, *pars ceca retinae*), a koji prekriva cilijarno tijelo i stražnju površinu šarenice. Vidni dio mrežnice dijeli se na vanjski pigmentni sloj (*stratum pigmentosum retiane*) i unutrašnji funkcionalni ili živčani sloj (*stratum nervosum retiane*). Pigmentni epitel mrežnice građen je od pločastih do kubičnih poligonalnih stanica koje sadrže brojna zrnca melanina, osim u području tapetuma (EURELL i FRAPPIER, 2006). Zadužen je za mnoštvo funkcija kao što su: transport metabolita iz kapilara do štapića i čunjića, apsorpcija svjetlosti, fagocitoza staničnog detritusa, regeneracija mrežnice te uklanjanje slobodnih radikala raznim antioksidansima (MESCHNER, 2013). Funkcionalni dio mrežnice sastoji se od tri neurona vidnoga puta, vanjskih fotosenzitivnih stanica, štapića i čunjića, srednjih bipolarnih neurona te unutrašnjih ganglijskih stanica koje svoje aksone šalju u mozak. Ti se aksoni udružuju u vidnoj papili ili slijepoj pjegi mrežnice i čine vidni živac (slika 9). Neuroni vidnog puta povezani su sinaptičkim vezama, ali su povezani i međusobno horizontalnim i amakrinim stanicama (JUNQUEIRA i CARNEIRO, 2005).

Štapići i čunjići su bipolarni neuroni koji na jednom kraju imaju fotosenzibilni dendrit, a na drugom kraju presinaptički završetak za sinapse s bipolarnim neuronima. Obje vrste stanica imaju vanjski i unutrašnji odsječak, područje s jezgrom i sinaptičko područje. Vanjski su odsječci promijenjene cilije i sastoje se od spljoštenih, diskoidnih cisterni, omeđenih membranama i naslaganih jedna na drugu. U membranama diskova štapića nalazi se pigment, vidni purpur ili rodopsin koji pod utjecajem svjetla izbljedi i tako potakne vidni podražaj. Čunjići sadržavaju fotopigment jodopsin koji je odgovoran za raspoznavanje boja (EURELL i FRAPPIER, 2006). Postoje različite vrste čunjića s maksimalnom osjetljivošću na svjetlo različitih valnih duljina. Većina ptica i nižih kralježnjaka ima barem tri tipa čunjića što ovim vrstama osigurava odlično raspoznavanje boja. Većina sisavaca, uključujući i većinu domaćih životinja, ima samo dva tipa čunjića pa apsorbiraju svjetlost u žuto/zelenom i plavom dijelu spektra. Primati i čovjek imaju razvijen i treći tip čunjića pa apsorbiraju svjetlost u žuto/zelenom, plavom i crveno/narančastom dijelu spektra. Raspoznavanje boja koje se

temelji na postojanju tri različita tipa čunjića naziva se trikromatsko, dok se raspoznavanje boja temeljem dvije vrste čunjića naziva bikromatsko (SJAASTAD i sur., 2017).



Slika 9. Vidna papila ili slijepa pjega ([www.histologyguide.com](http://www.histologyguide.com))



Slika 10. Mrežnica ([www.histologyguide.com](http://www.histologyguide.com))

Histološki, na funkcionalnom dijelu mrežnice mogu se nabrojati slijedeći slojevi: sloj čunjića i štapića, vanjska granična membrana, vanjski zrnati sloj, vanjski mrežasti sloj, unutrašnji zrnati sloj, unutrašnji mrežasti sloj, sloj ganglijskih stanica, sloj vlakana ganglijskih stanica i unutrašnja granična membrana (slika 10). Sloj čunjića i štapića predstavlja područje vanjskih odsječaka fotosenzibilnih stanica. Vanjsku graničnu membranu čini niz spojnih kompleksa između fotoreceptora i glija stanica mrežnice (Müllerove potporne stanice). Vanjski zrnati sloj čine jezgre štapića i čunjića, a vanjski mrežasti sloj je područje sinaptičkog povezivanja čunjića i štapića s bipolarnim neuronima. Unutrašnji zrnati sloj predstavlja jezgre bipolarnih neurona, a unutrašnji mrežasti sloj je područje sinaptičkih spojeva između bipolarnih neurona i ganglijskih stanica. Unutrašnju graničnu membranu čine izdanci Müllerovih potpornih stanica koji se udružuju čineći kontinuirani sloj (EURELL i FRAPPIER, 2006; JUNQUEIRA i CARNEIRO, 2005; MESHNER, 2013)

*Area centralis* je malo okruglo ili ovalno područje mrežnice smješteno dorzalno i lateralno od slijepe pjege, a karakterizira ju veći broj čunjića i ganglijskih stanica, zadebljanje unutrašnjeg mrežastog sloja, tanak sloj živčanih vlakana te odsutnost krvnih žila. To je područje maksimalne vidne osjetljivosti i analogna je žutoj pjegi (*macula lutea, fovea*) u čovjeka (KÖNIG i LIEBICH, 2009; EURELL i FRAPPIER, 2006; JUNQUEIRA i CARNEIRO, 2005; MESHNER, 2013)

Leća je prozirna, bikonveksna struktura koja je pričvršćena ovjesnim vlaknima (*fibrae zonulares*) za cilijarno tijelo. Sastoji je od čahure leće, epitela leće i vlakna leće.

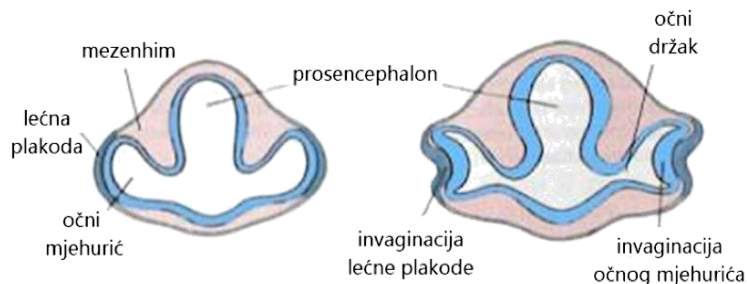
Čahura je polupropusni sloj koju čini jako debela bazalna membrana koja je građena od kolagena tipa IV i proteoglikana (MESHNER, 2013). Epitel se sastoji od jednog sloja kubičnih stanica koji se nalazi samo na prednjoj površini leće, a uloga mu je u održavanju homeostaze i sinteza vlakna. Lećna vlakna su tanke spljoštene tvorbe nastale izduljivanjem i diferencijacijom stanica lećnog epitela u području ekvatora leće. Nastajanje lećnih vlakana traje cijeli život, a brzina njihova stvaranja postupno se smanjuje (EURELL i FRAPPIER, 2006; JUNQUEIRA i CARNEIRO, 2005).

Staklasto tijelo (staklovina, *corpus vitreum*) ispunjava šupljinu očne jabučice iza leće. To je prozirni gel koji sadržava 99% vode, 1% hijaluronske kiseline i malo kolagena. Staklasto tijelo sadržava vrlo malo stanica koje sintetiziraju kolagen i hijaluronsku kiselinu. U staklovini goveda, svinje i mesojeda nalazi se hijaloidni kanal (*canalis hyoideus*) kao ostatak *a.hyaloidea* odgovorne za prehranu leće tijekom embrionalnog razvoja (KÖNIG i LIEBICH, 2009; EURELL i FRAPPIER, 2006; JUNQUEIRA i CARNEIRO, 2005; MESHNER, 2013).

## 2. 2. Embrionalni razvoj oka

Oko je izuzetno složeni organ i, čini se, besprijekorno dizajniran. Razvija se iz tri osnove, neuroektoderma prednjeg mozga, površinskog ektoderma glave i mezenhima glave koji potječe od stanica neuralnog grebena. Iz neuroektoderma prednjeg mozga razvija se mrežnica, šarenica i očni živac, od površinskog ektoderma glave nastaje leća dok okolni mezenhim daje osnovu za razvoj krvnih žila i fibroznih ovojnica oka (HYTTEL i sur., 2010).

U većine vrsta životinja razvoj oka započinje krajem trećeg tjedna embrionalnog razvoja pojavom plitkih udubina na svakoj strani prednjeg mozga (slika 11). Zatvaranjem neuralne cijevi te udubine oblikuju polukuglaste izbočine prednjeg mozga koje se nazivaju očni mjehurići. Oni rastu u lateralnom smjeru dok ne dođu u dodir s površinskim ektodermom u kojemu potiču promjene neophodne za razvoj leće. Očni se mjehurići rasčlane u dva dijela, distalni dio se proširi u pravi očni mjehurić, a proksimalni dio ostane uzak te čini očni držak. Očni držak povezuje očne mjehuriće s prednjim mozgom (HYTTEL i sur., 2010; McGEADY i sur., 2006; SADLER, 2009; DUANČIĆ, 1980).

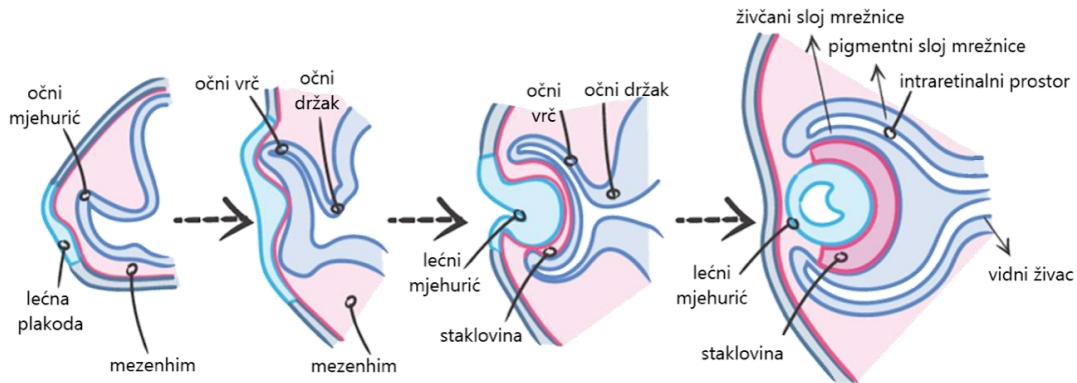


Slika 11. Rani razvoj oka ([www.studyblue.com](http://www.studyblue.com))

Svaki očni mjehurić se potom udubljuje i počinje oblikovati očni vrč sa dvostrukom stijenkom. Unutrašnji i vanjski slojevi stijenke očnog vrča su u početku razdvojene šupljinom, intraretialnim prostorom, ali ona uskoro isčezne i dvije se stijenke nakon toga izravno dodiruju. U tom položaju stijenke ostanu i kasnije u razvijenom oku. Takav odnos vanjske i unutrašnje stijenke očnog vrča može kasnije tijekom života, pod određenim okolnostima, dovesti do njihova odvajanja i nastane teško oboljenje *ablatio retine* koje ima za posljedicu sljepoću (DUANČIĆ, 1980).



Invaginacija očnih mjehurića odvija se ekscentrično prema ventralnom rubu i zbog toga nastane prekid u kontinuitetu stijenki očnog vrča u obliku pukotine koja prelazi na ventralnu stranu očnog drška. To je fetalna očna pukotina koja omogućuje vidnim vlaknima da najkraćim putem dospiju u mozak. Osim toga, fetalna očna pukotina omogućuje da mezenhim i *a. hyaloidea* dospiju u očni vrč. Ubrzo rubovi pukotine srastu, a ulaz u očni vrč postaje okrugao otvor, buduća zjenica (DUANČIĆ, 1980; HYTTEL i sur., 2010). Za to se vrijeme, stanice površinskog ektoderma, koje su u početku dodirivale očni mjehurić, počinju izduživati i tvore lećnu plakodu. Ona se postupno udubljuje i oblikuje lećni mjehurić koji izgubi vezu s površinskim ektodermom i smjesti se u udubinu očnog vrča. Tada rahli mezenhim, nastao iseljavanjem stanica neuralnog grebena, potpuno okruži očni vrč (slika 12) (HYTTEL i sur., 2010; SADLER, 2009).



Slika 12. Razvoj oka ([www.drawittknowit.com](http://www.drawittknowit.com))

Diferencijacijom stijenki očnog vrča nastaje unutrašnja očna ovojnica. U cijelom vanjskom sloju očnog vrča pojavljuju se sitna pigmentna zrnca te on postaje pigmentni sloj mrežnice. Unutrašnji sloj se, ovisno o položaju, različito diferencira. U stražnje 4/5 vrča, koje čine vidni dio mrežnice, stanice koje graniče s intraretinalnim prostorom (kasnije s pigmentnim slojem), diferenciraju se u fotoreceptore, štapiće i čunjiće. Uz njih se nalazi intermedijarni sloj od kojega, kao i u mozgu, nastaju neuroni i potporne stanice koje u razvijenom oku čine vanjski zrnati sloj, unutrašnji zrnati sloj i sloj ganglijskih stanica (SADLER, 2009). Kod kopitara diferencijacija je u cijelosti završena pri rođenju, dok se u mesoždera nastavlja do 5 tjedana života (HYTTEL i sur., 2010). Istraživanja su pokazala da je mrežnica tek rođenog šteneta mnogo slabije razvijena nego mrežnica u novorođenog djeteta. Stadij

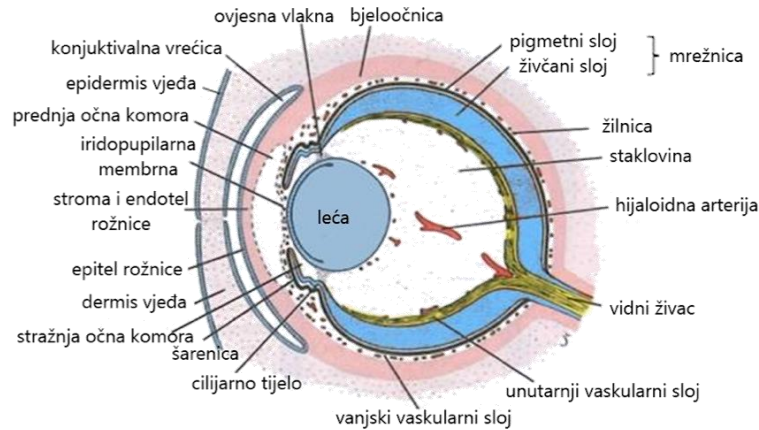
razvoja mrežnice u šteneta približno odgovara razvoju mrežnice u čovjeka u periodu između trećeg i četvrtog mjeseca embrionalnog razvoja. Razvoj koji se kod čovjeka odvija od četvrtog do osmog mjeseca fetalnog razvoja, kod pasa se zbiva u prvih šest tjedana nakon rođenja, odnosno između 60. i 150. dana nakon oplodnje (PARRY, 1953). U najdubljem sloju mrežnice aksoni ganglijskih stanica teku konvergentno prema očnom dršku, koji se razvija u vidni živac (SADLER, 2009). Kroz njegovu sredinu prolazi proksimalni dio hijaloidne arterije koja se kasnije naziva središnja arterija mrežnice. Mijelinizacija vlakana vidnog živca nastavlja se nakon rođenja.

U prednjem dijelu očnog vrča, unutrašnja stijenka se ne diferencira u neurone, nego ga trajno čini samo jedan sloj epitelnih stanica priljubljenih uz vanjski pigmentni sloj. Ta dva epitelna sloja čine slijepi dio mrežnice (*pars caeca retinae*) koji se kasnije podijeli na *pars iridica retinae* (epitel i mišići šarenice) i *pars ciliaris retinae* (epitel cilijarnog tijela). Granicu između vidnog i slijepog dijela mrežnice čini nazubljena pruga ili *ora serrata* (slika 13) (HYTTEL i sur., 2010; SADLER, 2009; DUANČIĆ, 1980).

Kada se u rahlom mezenhimu, koji ispunjava prostor između prednjeg dijela očnog vrča i površinskog epitela iznad njega, pojavi prednja očna sobica, od unutrašnjeg sloja preostalog mezenhima (iridopupilarna membrana) nastane vezivno tkivo šarenice. U njemu se, od stanica vanjskog sloja očnog vrča, diferenciraju *m. sphincter pupillae* i *m. dilatator pupillae*. Nakon završetka razvoja šarenica se sastoji od dva priljubljena sloja epitela očnog vrča, te od obilno prokrvljenog sloja vezivnog tkiva u kojem se nalaze pupilarni mišići (slika 13). Kod životinja se po rođenju često pojavljuje plava boja očiju koja je posljedica pigmentacije vanjskog pigmentnog sloja šarenice. Stvaranjem pigmenta u stromi, oči poprimaju tamniju odnosno smeđu boju. Konačna pigmentacija oka razvija se tijekom prvih mjeseci nakon rođenja (HYTTEL i sur., 2010).

U području *pars ciliaris retinae* (dvoslojni epitel očnog vrča) dolazi do proliferacije ektomezenhima i nabiranja površine čime nastaju cilijarni nastavci. Epitel je s vanjske strane prekriven mezenhimom, u kojemu se diferencira cilijarni mišić. S unutrašnje strane epitel je povezan s lećom tankim nitima koje su slične mikrofibrilima elastičnih vlakana (oksidalanska vlakna) i čine supenzorni ligament ili zonulu (SADLER, 2006).





Slika 13. Kasni razvoj oka ([www.memorangapp.com](http://www.memorangapp.com))

Nakon formiranja lećnog mjehurića, stanice njegove stražnje stijenke započinju se izduživati i nagomilavati specifičnu bjelančevinu kristalin. Preformiraju se u prozirna vlakna (*fibrae lentis*) koja ubrzo ispune cijeli lumen lećnog mjehurića. Nakon toga leća predstavlja solidno tijelo, ali time ne prestaje stvaranje novih vlakana. Nova vlakna nastaju proliferacijom stanica u području ekvatora leće i nakon rođenja. Tako leća nastaje apozicijom tj. slaganjem novih vlakana na već postojeće (DUANČIĆ, 1980).

Za vrijeme ranog razvoja oka, očni vrč je okružen rahlim mezenhimom koji će se izdiferencirati u dva sloja. Stanice unutrašnjeg sloja se diferenciraju u prokrvljeni pigmentirani sloj, žilnicu, dok se vanjski sloj diferencira u bjeloočnicu (HYTTEL i sur., 2010). Mezenhim na prednjoj strani oka, vakuolizacijom stvara prednju očnu sobicu, koja potom dijeli mezenhim na unutrašnji sloj smješten ispred leće i šarenice (iridopupilarna membrana) i vanjski sloj koji čini stromu rožnice (SADLER, 2009). Formiranje rožnice se odvija kroz niz promjena koje pretvaraju ektoderm i mezenhim u prozirnu strukturu koja propušta svjetlost. Prema tome čine ju epitelni sloj podrijetla površinskog ektoderma, primarna stroma mezenhinskog porijekla i endotel rožnice koji graniči prednjom očnom sobicom (HYTTEL i sur., 2010). Iridopupilarna membrana koja se nalazi ispred leće isčezne, pa tako nastaje prolaz kojim prednja i stražnja očna komora komuniciraju. Stanice endotela rožnice počinju lučiti hijalouronsku kiselinu u primarnu stromu što uzrokuje bubrenje strome i migraciju stanica mezenhima do rožnice. U rožnici se one transformiraju u fibroblaste koji proizvode sekundarnu stromu. Izlučivanjem protokolagena stvaraju gruba kolagena vlakna izvan stanica. Subepitelna bazalna

membrana i Descemetova membrana nastaju od sekreta epitela rožnice i endotela prednje očne sobice. Krajem razvoja rožnice dolazi do apsorpcije hijaluronske kiseline i vode te posljedičnog povećanja prozirnosti što omogućuje 100% propusnost za svjetlost (HYTTEL i sur., 2010).

Mezenhim ne obavlja osnovu oka samo izvana, nego kroz fetalnu očnu pukotinu ulazi i u unutrašnjost očnog vrča. Tu u njemu nastaju hijaloidne žile, kojih krajnji ogranci tijekom intrauterinog života obavijaju i prehranjuju leću te čine sloj krvnih žila na unutrašnjoj površini mrežnice. Od mezenhima nastaje i nježna mreža vezivnih vlakana u šupljini očne jabučice, između leće i mrežnice. Prostore između vlakana, kasnije, ispuni prozirna želatinozna tvar te tako nastane staklasto tijelo. Hijaloidne žile u staklastom tijelu tijekom fetalnog života obliteriraju i nestaju, a na njihovom mjestu nastaje hijaloidni kanal.

Očni vrč povezan je s mozgom očnim drškom, koji na svojoj ventralnoj strani ima žljebastu udubinu, fetalnu očnu pukotinu. U njoj su smještene hijaloidne žile. Živčana vlakna mrežnice na svom putu prema mozgu prolaze između stanica unutrašnje stijenke očnog drška. Tijekom razvoja ona se zatvori i od nje ostane uski kanal unutar očnog drška. Zbog neprestanog povećavanja broja živčanih vlakana unutrašnja stijenka drška postaje sve deblja i spoji se s vanjskom stijenkom. Od stanica unutrašnje stijenke nastaje mreža glija stanica koje podupiru vlakna vidnog živca. Tako se očni držak pretvori u vidni živac koji je s vanjske strane obavijen produžecima žilnice i bjeloočnice (SADLER, 2009).

### **2. 3. O kongenitalnim malformacijama**

Kongenitalne malformacije ili prirodene anomalije razvitka pojmovi su koji označavaju odstupanje od normalne građe tijela, ponašanja, funkcije ili metabolizma, a nastale su prije rođenja. Prirodene anomalije obuhvaćaju tri velike skupine poremećaja, prirodene strukturne anomalije, prirodene metaboličke poremećaje i ostale genetičke poremećaje. Iako se većina anomalija očituje već pri rođenju, dio njih, posebice metabolički i neurološki poremećaji, s posljedičnim razvojem strukturnih anomalija, očituju se kasno postnatalno. Postnatalne razvojne anomalije, u većini slučajeva, posljedica su genetičke promjene koja je prisutna već prilikom začeća, ali ne postaju očite sve do postnatalnog razdoblja. One obično dovode do pogoršanja u strukturi i/ili funkciji koja je prethodno bila normalna (HYTTEL i sur., 2010; SADLER, 2009; PEREZA i sur., 2010). Znanosti koje istražuju ove poremećaje su teratologija (grč. *teras*, *teratos*—nakaza, čudovište) i dismorfologija (SADLER,

2009). Dismorfologija je grana kliničke genetike koja proučava obrasce rasta, razvoja i prirođenih strukturnih poremećaja te otkrivanje njihove molekularne etiologije i patogeneze (PEREZA i sur., 2010).

Uzroci kongenitalnih anomalija dijele se na genetičke, okolišne, multifaktorijalne i nepoznate. Od poznatih uzroka genetički čimbenici su najzastupljeniji (oko 25%), dok je samo manji broj kongenitalnih anomalija uzrokovan okolišnim čimbenicima (oko 12%). Smatra se kako veliki dio izoliranih kongenitalnih anomalija nastaje kao posljedica međudjelovanja gena i okoliša i svrstavaju se u skupinu multifaktorijalnih uzroka (oko 25%). No u većini slučajeva (oko 40%) etiologija ostaje nepoznata (PEREZA i sur., 2010). Okolišni čimbenici imaju važnu ulogu u etiologiji kongenitalnih malformacija jer izloženost majke može dovesti do disrupcija normalnog razvojnog procesa. Tvari koje imaju potencijal inducirati strukturnu anatomsku anomaliju u ploda nazivaju se teratogeni (HYTTEL i sur., 2010; SADLER, 2009; PEREZA i sur., 2010). Proučavajući okolišne čimbenike na pojavu kongenitalnih anomalija u čovjeka BRENT (2001) uočava da je 10% uočenih malformacija tijekom prve godine života posljedica okolišnih čimbenika što uključuje stanje majke, intrauterine infekcije, prepisane lijekove, visoku dozu radijacije i hipertermiju. Prema istraživanju PRIESTER i sur. (1970), koje je uključivalo pacijente deset američkih veterinarskih klinika, učestalost kongenitalnih anomalija bila je 1,2-5,9% ovisno o vrsti životinje. Ti podaci nisu uključivali pobačene fetuse. NOBRE PACIFICO PEREIRA i sur. (2019) su detaljno opisali i procijenili incidenciju kongenitalnih anomalija u novorođenih pasa te odredili udio mortaliteta među oboljelima. Istraživanje je obuhvatilo 178 legala s 803 novorođena psa od čega je u 24,7% legala ustanovljena mrtvororođenčad s kongenitalnim anomalijama. Sveukupni broj malformiranih jedinki bio je 6,7%. Mortalitet novorođenčadi iznosio je 5,4%, što predstavlja 68,7% smrtnosti životinja s kongenitalnim anomalijama. Rana smrtnost (0-2 dana starosti) iznosila je 61,4%, a kasna smrtnost (3-30 dana starosti) 38,6%. Sveukupno je uočeno 27 različitih malformacija, a najučestaliji je bio rascjep nepca (2,8%) i hidrocefalus (1,5%). Malformacije su se pojavljivale samostalno ili udružene s drugim malformacijama. Uočene su u 15 pasmina pasa: mops, minijturni pinč, rotvajler, pitbul terijer, francuski buldog, engleski buldog, jazavčar, labrador retriever, lasa apso, pudl, njemački špic, jorkširski terijer, ši-cu, brazilski terijer, ali i u mješanaca. Autori su zaključili da pojava opisanih malformacija može biti vezana uz genetičke čimbenike jer je najveća učestalost ustanovljena u čistokrvnih pasa (84,4%). Unatoč pojedinačnim istraživanjima, kongenitalne anomalije u domaćih životinja nisu dovoljno poznate, a kao glavni razlog navodi se mali broj opisanih slučajeva (CHO i LEIPOLD, 1977).

Općenito se kongenitalne anomalije dijele na izolirane, koje zahvaćaju jednu regiju i multiple, koje zahvaćaju više tjelesnih regija. Izolirane anomalije su etiološki heterogena skupina, a mogu nastati zbog okolišnih čimbenika ili mutacija na jednom genu. Multiple anomalije obično imaju zajednički uzrok i zahvaćaju različita, nepovezana anatomska područja (PEREZA i sur., 2010; CORSELLO i GUIFFRE, 2012; [www.wikipedia.org](http://www.wikipedia.org)).

Prema kliničkom značaju izolirane kongenitalne anomalije dijele se na major i minor anomalije, a multiple anomalije čine kombinacija više major i minor anomalija. Major anomalije su one koje uzrokuju velike disfunkcije, zahtijevaju kirurški zahvat za korekciju i normalno funkcioniranje ili su pak nespojive sa životom. Minor anomalije nemaju većeg kliničkog značenja. Često su prisutne u normalnoj populaciji i zapravo su fizičke varijante, koje se na temelju frekvencije javljanja u općoj populaciji mogu podijeliti na minor anomalije i normalne varijante. Normalna varijanta prisutna je u više od 4%, a minor anomalija u manje od 4% normalne populacije (PEREZA i sur., 2010; CORSELLO i GUIFFRE, 2012; [www.wikipedia.org](http://www.wikipedia.org)).

Ovisno o patogenezi i razdoblju nastanka, postoje četiri vrste izoliranih anomalija (malformacija, disrupcija, displazija i deformitet) i tri vrste multiplih anomalija (sindrom, sekvenca i asocijacija).

Malformacija je morfološka anomalija koja nastaje zbog abnormalnog procesa razvoja koji uključuje nepravilnu proliferaciju stanica, migraciju, diferencijaciju, staničnu smrt ili fuziju, a posljedica je specifične promjene u genetičkom materijalu ploda.

Disrupcija je morfološki defekt određenih dijelova tijela koji nastaje kao posljedica djelovanja vanjskih čimbenika na strukturu koja se normalno razvija. Obično se događa vrlo rano u razvoju, a mogu nastati na nekoliko načina. Prvi uključuje amputaciju i/ili rascjepe putem amnijskih vrpca struktura koje su se normalno razvile. Drugi mehanizam jest neadekvatna krvna opskrba u razvijajućem dijelu tijela što dovodi do infarkta, nekroze i resorpcije. Ako se prekid dotoka krvi dogodi rano tijekom gestacije, disrupcija dovodi do atrezije ili nedostatka određenog dijela tijela. Na vrstu i težinu disrupcije utječu tri čimbenika: vremensko razdoblje izloženosti vanjskom čimbeniku, doza i trajanje izloženosti.

Displazija nastaje kao posljedica abnormalnog rasta i razvoja stanica unutar tkiva tijekom morfogeneze, a može biti lokalizirana i generalizirana. Displazije mogu biti genetičke etiologije ili mogu nastati zbog moguće disrupcije. Mogu uključivati strukture jednog ili više zametnih listića.

Deformacija je anomalija oblika, smještaja ili strukture dijela tijela koja nastaje djelovanjem vanjskih ili unutrašnjih mehaničkih sila na prethodno normalno oblikovan dio tijela. Obično nastaju zbog narušenog anatomskeg okruženja u maternici.

Sindrom je određena konstantna i patogenetski povezana kombinacija major i minor anomalije.

Sekvenca je obrazac multiplih anomalija koje nastaju kao posljedica inicijalne primarne anomalije koja dovodi do nastanka sekundarnih i tercijarnih pogrešaka u morfogenezi kroz kaskadu događaja.

Asocijacija je skupina slučajno prisutnih kongenitalnih anomalija koje nisu sekvenca, a obrazac nije dovoljno konstantan da bi se proglasio sindromom (PEREZA i sur., 2010; CORSELLO i GUIFFRE, 2012; [www.wikipedia.org](http://www.wikipedia.org)).

Embrio u razvoju sastoji se od skupine stanica koje rastu, diferenciraju se i prolaze morfogenezu u različitim stupnjevima, ali strogo kontroliranim slijedom događanja. Slijedom toga, čimbenik koji uzrokuje malformacije djeluje različito ovisno o stadiju embrionalnog razvoja i vremenu izlaganja njegovom učinku. Teratogeni koji djeluju na zametak u prva tri tjedna razvoja, kada se uspostavlja osnovni tjelesni plan, neće uzrokovati poremećaj u razvoju već će ili skriviti smrt zametka ili će biti kompenziran regulacijskim mehanizmima samog embrija. Čimbenici koji oštećuju morulu/blastocistu ili normalnu komunikaciju majke i ploda obično izazivaju rani embrionalni mortalitet. Vrijeme maksimalne osjetljivost započinje u vrijeme početka organogeneze, a to je s tri tjedna razvoja i traje, za većinu organskih sustava, do osmog tjedna. Premda se većina organa formira tijekom tog perioda, iznimke su veoma kompleksni organi poput mozga i osjetnih organa koji imaju prolongirani period visoke osjetljivosti te reproduktivni organi koji se komparativno kasno razvijaju. Nakon osmog tjedna razvoja, vjerojatno se neće dogoditi glavne strukturne anomalije jer je većina organa uspostavljena. Međutim, ne treba zanemariti činjenicu da, iako se izloženost teratogenu ili nekom drugom štetnom utjecaju može dogoditi u ranoj fazi razvoja, poremećaji se mogu uočiti tek u kasnijim stadijima embriogeneze. Često, oštećenje jednog sustava može uzrokovati sekundarne malformacije na drugom sustavu (HYTTEL i sur., 2010; SADLER, 2009; NODEN i DeLAHUNTA, 1985).

Svi teratogeni ne djeluju u istom razvojnom periodu. Neki su štetni samo u ranoj fazi embrionalnog razvoja, ali ne i kasnije. Talidomid je dobro poznati primjer teratogena koji uzrokuje malformacije udova u čovjeka tijekom veoma kratkog vremena izlaganja (između 34. i 50. dana od zadnje menstruacije majke). Drugi teratogeni djeluju samo na kasnije razvojne periode kao npr.

antibiotik tetraciklin koji boji zube i ostale koštane strukture, a može djelovati tek nakon što su se razvila ova tvrda tkiva (HYTTEL i sur., 2010; SADLER, 2009; NODEN i DeLAHUNTA, 1985).

Premda postoje mnogi primjeri izoliranih strukturnih i biokemijskih razvojnih poremećaja, uobičajeno je da isti plod ima brojne anomalije. Taj je fenomen vezan uz pojavu da jedan teratogen djeluje na zajednički primordij različitih organa u vrijeme osjetljivog perioda. Druga je mogućnost da jedan neispravan gen utječe na strukturu i metabolizam organa u razvoju (HYTTEL i sur., 2010).

Dok je normalan razvoj određen interakcijom između genoma embrija i njegova okoliša, osjetljivost na teratogen ovisi o genotipu embrija i načinu interakcije sa štetnim čimbenicima okoliša. Taj se princip očituje u činjenici da su neke tvari teratogene u određenih vrsta životinja, dok u drugih ne izazivaju malformacije. U određenom stadiju razvoja kortizon u miševa izaziva rascjep nepca što nije zabilježeno u ostalih laboratorijskih životinja. Acetilsalicilna kiselina je ekstremno potentni teratogen u glodavaca, ali nije u primata (HYTTEL i sur., 2010; NODEN i DeLAHUNTA, 1985).

Anomalije kromosoma, koje uzrokuju greške u razvoju ploda, mogu biti numeričke i strukturne.

Numeričke anomalije jesu nepravilnosti njihova broja. Poliploidija je pojava da se u staničnim jezgrama nalazi višestruki broj kromosoma umjesto normalnog, diploidnog broja ( $2n$ ). Mogući uzroci su oplodnja s više od jednog spermija ili izostanak odvajanja polocite za vrijeme mejoze oocite. U domaćih životinja i primata poliploidija je letalna. U čovjeka oko 4% spontano pobačenih plodova su triploidni. Tetraploidni embriji se najčešće ne mogu razviti do embrija (PAVLICA, 2012). Miksoploidija, opisana u domaćih životinja, je pojava dvije ili više genetski različitih staničnih linija, diploidnih i poliploidnih, unutar organizma. Vjerojatno je posljedica izostanka citokineze u vrijeme inicijalne mitoze. Istraživanja su pokazala da je u krava do 25% normalnih blastocista miksoploidno. Incidencija je povećana u embrija uzgojenih *in vitro* ili transferom jezgre iz somatskih stanica (HYTTEL i sur., 2010). Aneuploidija zahvaća pojedine kromosome u setu pa stanica može imati višak ili manjak jednog ili više kromosoma. Najčešći način nastanka aneuploidije je nerazdvajanje kromosoma ili kromatida zbog greške u funkciji diobenog vretena (PAVLICA, 2012). Monosomija je nedostatak jednog člana kromosomskog para. Kod trisomije se, umjesto uobičajenog para kromosoma, nalazi kromosomski triplet. U većini slučajeva, embriji s monosomijom autosoma i spolnih kromosoma ne preživljavaju. Međutim, u čovjeka i domaćih životinja, jedinka s monosomijom x kromosoma ( $X0$ -genotip) je sposobna za život. U ljudi se to stanje naziva Turnerov sindrom, a karakterizira se ženskim fenotipom sa sterilnim jajnicima (HYTTEL i sur., 2010; SADLER, 2009).

Strukturne anomalije zahvaćaju jedan ili više kromosoma i obično nastaju zbog lomljenja i delecije. Lomovi su, vjerojatno, posljedica djelovanja čimbenika okoliša kao što su virusi, zračenje i lijekovi. Delecija je gubitak kromosomskog segmenta kao posljedica loma i obično je letalna (PAVLICA, 2012). U strukturne anomalije kromosoma ubrajaju se i recipročna translokacija, inverzija i centrična fuzija. Recipročna translokacija se zbiva kada se dva ne-homologna kromosoma razlome, svaki u dva segmenta, a potom se segmenti zamijene. Životinje s recipročnom translokacijom u svom genomu su obično normalnog fenotipa, ali njihov fertilitet je značajno smanjen (HYTTEL i sur., 2010). Inverzija je promjena u redosljedu gena koja nastaje nakon dva loma, rotacije segmenta za 180° te ponovnog spajanja. Središnja fuzija nastaje kada se dva akrocentrična kromosoma udruže i čine metacentrični kromosom. Goveda sa centričnim udruživanjem imaju normalne fenotipove, ali njihovi potomci pokazuju povećanu učestalost monosomije i trisomije (PAVLICA, 2012; HYTTEL i sur., 2010).

Nakon primjene postupaka asistirane reprodukcije mogu se dogoditi izrazito veliki mladunci. Etiologija sindroma velike mladunčadi (*LOS-large offspring syndrome*) nije do kraja razjašnjena, ali se smatra da je povezan s poremećenom ekspresijom gena važnih za razvoj zametka (LONERGAN i sur., 2003). Osim toga, zameci proizvedeni *in vitro*, zbog uvjeta uzgoja koji nisu optimalni, dodataka makromolekula, hormona i čimbenika rasta, imaju manji broj stanica i veći indeks apoptoze u odnosu na *in vivo* zametke (KOO i sur., 2002). Većina istraživanja sindroma vršena je na govedima i ustanovljeno je povećanje ranih embrionalnih smrti te izrazito povećanje težine fetusa i mladunčadi uz disproporcionalan rast organa, muskulo-skeletne deformacije, nepravilnosti placentalne vaskularizacije i hidroalantois. Slične abnormalnosti opisane su u miša, ovce i svinje (HYTTEL i sur., 2010). Brojni aspekti sindroma velike mladunčadi podsjećaju na Beckwith-Wiedemann (BWS) sindrom u ljudi. BWS se očituje prebrzim rastom u najmlađoj dobi, asimetrijom u razvoju tijela, povećanim rizikom od karcinoma te promjenom ponašanja (WEKSEBERG i sur., 2010).

Brojni su čimbenici okoliša koji mogu izazvati razvojne anomalije. Kao posljedica mehaničkih čimbenika navodi se nekoliko uobičajenih anomalija kao što su krivo stopalo, kongenitalna dislokacija kukova i neke deformacije lubanje koje se pojavljuju kao posljedica nepravilnog intrauterinog pritiska na fetus. Te se pojave obično povezuju uz smanjenu količinu amnionske tekućine ili malformacije uterusa majke. U slučajevima kidanja izvanembrionalnih ovojnica tijekom graviditeta, mogu se pojaviti amnijske vrpce koje, ako stisnu prste ili ekstremitete fetusa, mogu dovesti do intrauterine amputacije (HYTTEL i sur., 2010).

Od fizikalnih čimbenika, ionizirajuće zračenje je moćan teratogen u svih vrsta. Učinak zračenja ovisi o primljenoj dozi kao i o fazi razvoja ploda u vrijeme ozračivanja majke. Ionizirajuće zračenje može kod ploda dovesti do pojave mikrocefalije, oštećenja lubanje, spine bifide, sljepoće, rascjepa nepca i oštećenja udova (HYTTEL i sur., 2010; SADLER, 2009; NODEN i DeLAHUNTA, 1985).

Svaka kemijska supstanca koja može mijenjati staničnu funkciju ili koja je citotoksična ima potencijal da bude teratogena. Dokazano je da, pri točno određenim razinama izloženosti tijekom kritičnih stadija razvoja, neki lijekovi imaju teratogeni učinak. Gravidnim životinjama treba osobito pažljivo prepisivati citotoksične lijekove, anitimitotike i antihelmintike. Također, mnoge biljke sadrže toksične i teratogene tvari za koje se smatra da imaju utjecaja na razvoj kongenitalnih anomalija u biljojeda (HYTTEL i sur., 2010; NODEN i DeLAHUNTA, 1985).

Kongenitalne anomalije mogu biti izazvane i uzročnicima zaraznih bolesti, najčešće virusima. Jednom kad blastocista izađe iz svoje zaštitne zone pelucide veoma je osjetljiva na infekciju. Kasnije, placenta donekle štiti plod, ali mnogi virusi imaju sposobnost da probiju placentalnu barijeru i ozbiljno oštete plod.



### 3. RASPRAVA

Kongenitalne anomalije oka se mogu definirati kao razvojni poremećaji koji se uočavaju pri rođenju ili se manifestiraju prije završetka razvoja u onih vrsta kod kojih se razvoj nastavlja kratko vrijeme nakon rođenja. Mogu biti unilateralne ili bilateralne te etiološki različite. Lista, do sada utvrđenih uzroka kongenitalnih anomalija oka, obuhvaća različite teratogene, zarazne bolesti, nedostatke u prehrani, kromosomske anomalije i mutacije gena. U većini slučajeva uzrok je nepoznat (GRAHN i sur., 2019).

Temeljem identifikacije specifičnih genskih mutacija i uzgojnih pokusa utvrđeno je da se neke anomalije oka nasljeđuju. U tu skupinu spadaju anomalije oka kod kolija (PARKER i sur., 2007), displazija mrežnice (GRAHN i sur., 2004), kongenitalni glaukom kod mačaka (RUTZ-MENDICINO i sur., 2011) i kongenitalno stacionarno noćno sljepilo kod konja (BELLONE i sur., 2010; SANDMEYER i sur., 2012).

Kongenitalne anomalije oka u domaćih životinja mogu biti multiple, ali većina su izolirane anomalije koje zahvaćaju samo segment oka ili više tkiva koje sudjeluju u embrionalnom razvoju. Neke od izoliranih anomalija, nastale tijekom ranog embrionalnog razvoja, a čine se kao minor anomalije, imaju «domino efekt» koji u daljnjem razvoju pojačava utjecaj inicijalne razvojne pogreške (GRAHN i sur., 2019).

Anomalije oka mogu nastati u periodu rane organogeneze kao rezultat poremećaja oblikovanja očnog mjehurića ili tijekom procesa udubljanja očnog mjehurića i formiranja očnog vrča. Većina anomalija nastalih u tom periodu razvoja oka povezana je s pogreškama neuroektoderma, osim anomalija leće, koje su pogreške površinskog ektoderma. U kasnijoj organogenezi, nakon zatvaranja očne pukotine, anomalije su povezane s pogreškama u sazrijevanju neuroektoderma i periokularnog mezenhima.

**Anoftalmija** (slika 14), definirana kao potpuna odsutnost očnog tkiva, izuzetno je rijetka pojava u domaćih životinja. Očni mjehurić se ne razvija, a kako taj proces inducira slijedeće razvojne procese, ne razvije se ni oko (HYTTEL i sur., 2010). Mali broj slučajeva leži u činjenici da uzroci koji mogu potpuno blokirati razvoj oka, u tako ranoj fazi razvoja ploda, interferiraju s drugim, kritičnim embrionalnim poremećajima što dovodi do ranog pobačaja (GRAHN i sur., 2019). Dokumentirani slučajevi se većinom odnose na neki od oblika mikroftalmije jer temeljem kliničkih znakova i izvršene obdukcije, a bez histološkog pregleda tkiva, nije moguće ispravno procijeniti poremećaj. Primjer je

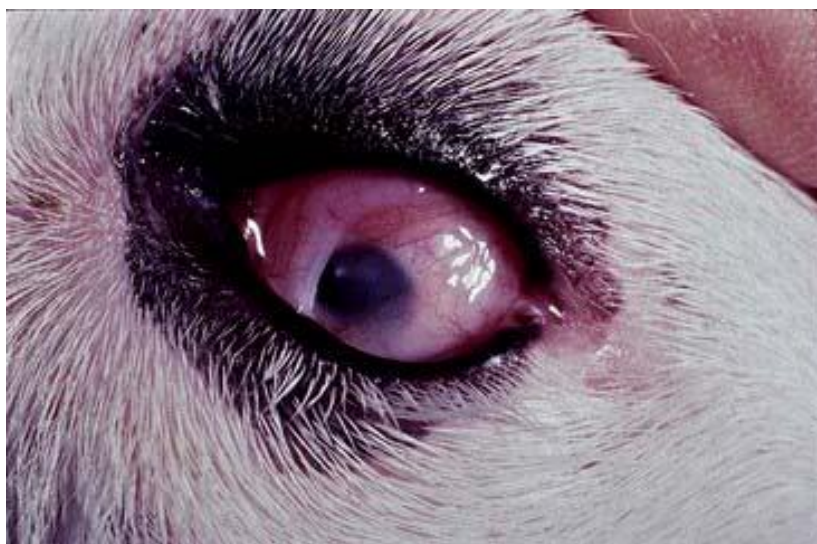opis slučaja muškog teleta koje je rođeno slijepo i s bilateralnom anoftalmijom po klasifikaciji autora (DENIZ, 1976). Histološka slika otkriva da je u opisane životinje orbita bila ispunjena fibroznom masom s masnim stanicama. Unutar te mase nalazila su se dva rudimentarna očna mišića i mala suzna žlijezda. U središtu mase je autor opisao zakržljalu očnu jabučicu, promjera 5-7mm, s pigmentiranom tunikom medijom i fibroznom tunikom eksternom. Mrežnica i leća nisu bile razvijene. ROTENBURGER i sur. (2017) su dali uvjerljiv prikaz anoftalmije u mlade vjeverice s histološkom potvrdom da u orbitalnom sadržaju nema oćnog tkiva. Masa se sastojala od masnog tkiva, skeletnog mišića, nešto limfocita i tkiva pomoćnih organa oka. Nije bilo dokaza o prisustvu površinskog ektoderma ili neuroektoderma. Nije bila prisutna optićka hijazma, a lateralna genikularna jezgra je imala znatno manje aksona od kontrolnog uzorka. Anoftalmija je navedena i kao jedna od anomalija oka u više vrsta ptica (POURLIS, 2011).



Slika 14. Anoftalmija kod zamorćića ([www.researchgate.net](http://www.researchgate.net))

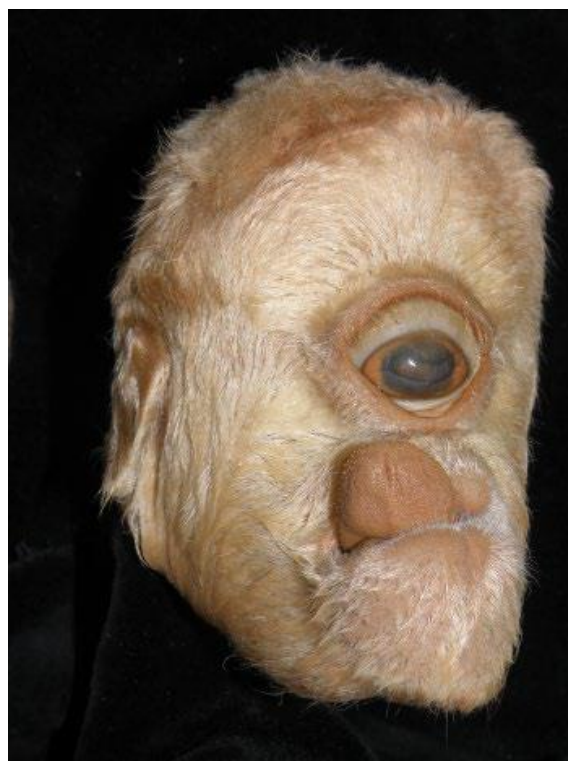**Mikroftalmija (nanoftalmija)** (slika 15) je anomalija koja se može oćitovati od neznatno smanjene do potpuno zakržljale oćne jabučice (HYTTEL i sur., 2010). Primarna mikroftalmija, koja se obićno naziva nanoftalmija, opisuje stanje kada je oko manje od onog koji odgovara vrsti, pasmini i dobi životinje, ali bez drugih abnormalnosti strukture. Sekundarna mikroftalmija je anomalija kod koje je smanjena oćna jabučica i praćena je drugim, najćešće multiplim anomalijama oka. Primarna mikroftalmija se odnosi na one slućajevе kod kojih, temeljem dostupnih podataka, dolazi do spontan

grešaka rasta i diferencijacije očnog vrča što uzrokuje prestanak primordijalnog razvoja oka. Sekundarna mikroftalmija je češća te za nju postoje histološki dokazi da su, u nekom trenutku, vanjski čimbenici (toksični, infektivni, traumatski) oštetili očnu jabučicu i zaustavili normalan rast i razvoj (GRAHN i sur., 2019). U pasa, svinje i goveda česti uzrok mikroftalmije je nedostatak vitamina A. Mikroftalmija je uočena i kod mačića koji su tijekom intrauterinog razvoja bili izloženi griseofulvinu i to kao dio sveobuhvatnih kraniofacijalnih malformacija (HYTTEL i sur., 2010). GLAZE (2005) je opisao kongenitalne anomalije oka u mačaka. Sindrom višestrukih anomalija, u koje je uključena i mikroftalmija, ustanovljen je u leglima domaćih kratkodlakih mačaka, ali i u snježnog leoparda te u dva mladunca bengalskog tigra. Kod domaćih mačića i leoparda uočena je i ageneza vjeđe, perzistentna pupilarna membrana, displazija mrežnice i koloboma, a kod leoparda i katarakta. Kod tigra primarno oštećenje je bio posteriorni kolobom s mikroftalmijom. BUYUKMIHCI i sur. (1988) navode mikroftalmiju kao najčešću anomaliju u ptica grabljivica. Prisutnost leće i mrežnice sugerira da je involucija očnog mjehurića tekla normalno. Uz mikroftalmiju uočena je katarakta, displazija mrežnice i žilnice, displazija vidnog živca te različiti oblici koloboma. Mikroftalmiju, kao čestu anomaliju u ptica, spominje i POURLIS (2011). Eksperimentalnom inokulacijom virusa bolesti sluznica goveda gravidnim kravama BISTNER i sur. (1970) su proučavali histološke promjene na očima teladi. Zamijećene su cerebelarne malformacije, mikroftalmija i degeneracija mrežnice. SHAW i sur. (2019) su istraživali mikroftalmiju i druge defekte prednjeg segmenta oka u portugalskog vodenog psa. Autori navode da se mikroftalmija karakterizira neobično malom očnom jabučicom, često bilateralnom i raznim drugim pridruženim anomalijama rožnice, prednje očne sobice, leće, srednje očne ovojnice, staklovine i/ili mrežnice, a koje mogu biti različite težine. Pri tome vid može biti normalan, reduciran ili je životinja potpuno slijepa. Mikroftalmija je registrirana u brojnih pasmina pasa što uključuje akite, australske ovčarske pse, bigle, bedlingtonske terijere, kavalire princa Charlesa, kolije, jazavčare, dobermane, pinčeve, doge, minijaturne šnaucere, staroengleske ovčarske pse, pudle, bernardince i kratkodlake pšenične terijere. Iako je u pasa ustanovljeno 29 različitih mutacija gena vezanih uz kongenitalne anomalije oka, ni jedna nije identificirana za mikroftalmiju.

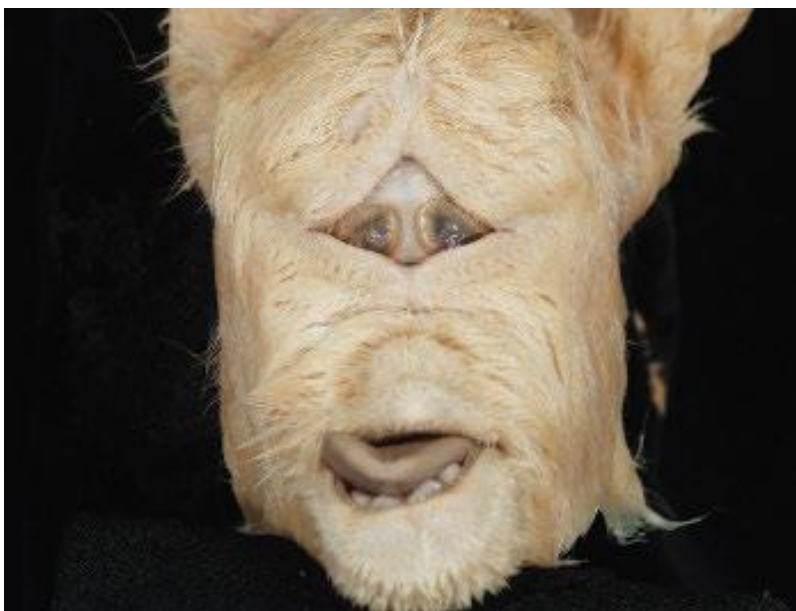

Slika 15. Mikroftalmija ([www.veteriankey.com](http://www.veteriankey.com))

Mikroftalmiju treba razlikovati od **ftize očne jabučice**. Ftiza se definira kao skvrčena, atrofična i nefunkcionalna očna jabučica koja nastaje kao posljedica postnatalne ozlijede (GRAHN i sur., 2019).



Slika 16. Ciklopija (GRAHN i sur., 2019)



Slika 17. Sinoftalmija (GRAHN i sur., 2019)

**Ciklopija (kiklopija)** (slika 16) je anomalija kada se formira samo jedna očna jabučica ispod sredine čela, dok **sinoftalmija** (slika 17) predstavlja nepotpuno odvojene ili spojene očne jabučice. To su veoma rijetke kongenitalne anomalije i uvijek su povezane s teškim, obično smrtonosnim kraniofacijalnim malformacijama (GRAHN, 2019). One su posljedica propadanja tkiva u središnjem dijelu lubanje u veoma ranim fazama embrionalnog razvoja, zbog kojega dolazi do zastoja u razvoju prednjeg mozga i čeonog nastavka (SADLER, 2009). Uzroci mogu biti različiti, ali u preživača se najčešće spominje biljka *Veratum californicum*, vrsta iz roda Čemerika, koja sadrži kompleks steroidnih alkaloida koji uzrokuju kraniofacijalne malformacije uključivši i ciklopiju. U mehanizam nastanka ciklopije moguće je uključena inhibicija metabolizma glukoze u primordiju mozga (SCHMIDT i sur., 1999).

Kongenitalne anomalije leće mogu biti povezane s poremećajem diferencijacije stanica lećne plakode (afakija), nepravilnim/odgođenim odvajanjem lećnog mjehurića (disgeneza prednjeg segmenta, ASD) ili poremećajem diferencijacije primarnih vlakana leće (GRAHN i sur., 2019).

**Afakija** ili nedostatak leće, je rijetka anomalija uzrokovana nemogućnošću površinskog ektoderma da formira lećnu plakodu. Opisana je u mačaka (GLAZE, 2005) i u štenadi bernardinca (MARTIN i LEIPOLD, 1974).



**Disgeneza prednjeg segmenta oka (ASD)** je široki spektar anomalija koje zahvaćaju više tkiva oka (rožnicu, leću i/ili prednju uveu). Promjene su vezane uz diferencijaciju površinskog ektoderma i/ili migraciju i diferencijaciju stanica neuralnog grebena. Odgođeno ili nepotpuno odvajanje lećnog mjehurića od površinskog ektoderma, fizički će inhibirati centripetalnu migraciju stanica neuralnog grebena, a one su progenitorne stanice ovih tkiva. Pojednostavljena klasifikacija disgeneze prednjeg segmenta oka bi uključivala anomalije rožnice, anomalije koje zahvaćaju rožnicu i leću i anomalije koje u različitim stupnjevima zahvaćaju rožnicu i/ili leću zajedno s prednjom uveom (GRAHN i sur. 2019).

**Mikrofikija** je bolest kod koje je leća manja od normalne. Može biti izolirana anomalija, a može se manifestirati i u sklopu disgeneze prednjeg segmenta oka. Patogeneza je, vjerojatno, povezana s poremećajem u indukciji površinskog ektoderma da stvori lećnu plakodu i, posljedično tome, događa se zastoj u razvoju lećnog mjehurića. Kod **sferofakije** je leća kuglastog oblika, a nastaje zbog neuspjele diferencijacije sekundarnih vlakana leće koja su odgovorna za bikonveksan oblik (GRAHN i sur. 2019).

**Lentikonus** je stožasto izbočenje prednje ili stražnje površine leće, a povezuje se uz displaziju stanica leće i njihove stanične bazalne membrane (GRAHN i sur. 2019).



Slika 18. Kongenitalna katarakta ([www.rvc.ac.uk](http://www.rvc.ac.uk))

**Kongenitalnom kataraktom** nazivamo zamućenje leće koje je prisutno pri rođenju ili nakon otvaranja očnih kapaka. Katarakta može biti bilateralna ili unilateralna, a obzirom na vidnu funkciju, može biti totalna i bilateralna ili nekompletna ili parcijalna. Kod totalne katarakte nemoguća je bilo kakva značajnija vidna funkcija, a uz nekompletnu kataraktu moguća je neka vidna orijentacija (BRADAVICA, 2014). Kongenitalna katarakta može nastati zbog mutacije gena ili kromosoma, virusnih bolesti majke tijekom graviditeta, metaboličkih bolesti, ozljeda, jatrogeno zbog prekomjernog uzimanja lijekova, hipovitaminoze, pothranjenosti i ionizacijskog zračenja. Gotovo trećina slučajeva kongenitalne katarakte se ne uspije etiološki objasniti. Bolest, nastala zbog mutacije gena ili kromosoma, može biti izolirana ili u sklopu sustavnih sindroma. Kao izolirana pojava, kongenitalna katarakta se nasljeđuje autosomno dominantno, ali kad čini dio nasljednih promjena se nasljeđuje autosomno recesivno (ĆURKOVIĆ i sur., 2004). Kod ljudi se procjenjuje da je 8,3-25% kongenitalnih katarakti nasljedno. Iako može nastati zbog mutacije potencijalno velikog broja gena, koji djeluju putem različitih mehanizama, u praksi su kongenitalne katarakte najčešće povezane s podskupinom gena koji kodiraju proteine od posebnog značenja za održavanje transparentnosti i homeostaze leće (BRADAVICA, 2014). Kongenitalna katarakta opisana je, između ostalog, kod Ayshire goveda (KRUMP i sur., 2014), ptica grabežljivica (BUYUKHIHCI i sur., 1988), konja (RAMSEY i sur., 1999), ovce (BROOKS i sur., 1982). Kod mačaka se katarakta najčešće pojavljuje sekundarno, kao posljedica kronične upale (GLAZE, 2005). Vodeći je uzrok sljepoće kod pasa (OLSEN i sur., 1974; BARNETT, 1985; GELATT i sur., 2003). Mutacija na HFS4 genu povezuje se s nasljednim oblicima katarakta pasmina stafordski terijer, bostonski terijer i australski ovčarski pas (HYTTEL i sur., 2010).

**Kolobom leće** je vrlo rijetka anomalija koja se manifestira kao urez na ekvatoru leće. Zonularna vlakna i cilijarno tijelo mogu nedostajati. Može se pojaviti jednostrano ili bilateralno, a obično je povezan s mikrofakijom i/ili urođenom kataraktom (GRAHN i sur., 2003). Novija klasifikacija ovu anomaliju opisuje kao sektorski kolobom cilijarnog tijela s atrofijom ovjesnih vlakana (zonularnom aplazijom) (GRAHN i sur., 2019).

**Kongenitalno nepovezana mrežnica** je anomalija kod koje nepotpuna invaginacija očnog mjehurića, povezana s postojanjem posteriorne šupljine, onemogućuje prekusornom tkivu mrežnice da se spoji s podlogom. Postnatalno, kongenitalno nepovezana mrežnica se ne može lako razlikovati od stečenog odvajanja mrežnice. Nepovezana mrežnica je uvijek displastična što se diferencijalno dijagnostički razlikuje od mrežnice koja se odvaja. Obzirom da promjena nastaje rano u organogenezi, najvjerojatnije se pojavljuje kao izolirana anomalija, a u zahvaćenom oku prisutna je mikroftalmija s anomalijama leće (GRAHN i sur., 2019).

**Aniridija** (hipoplazija ili aplazija) šarenice je anomalija kod koje nedostaje dio ili cijela šarenica. Ne pojavljuje se kao izolirana već je udružena s drugim, teškim kongenitalnim anomalijama oka. Uzrok aniridije je poremećaj migracije neuroektodermalnog mezenhima koji gradi najveći dio šarenice. Kod čovjeka se nasljeđuje autosomno dominantno (MILENKOVIĆ i sur., 2005). U domaćih životinja aniridija je veoma rijetka i vjerojatno se pojavljuje samo u konja (GRAHN i sur., 2019).



Slika 19. Kolobom šarenice ([www.pinterest.com](http://www.pinterest.com))

**Kolobom** nastaje kada, u točno određenoj dobi, izostane zatvaranje očne pukotine. Ukoliko se pukotina ne zatvori duž svog toka, anomalija se označava kao «tipični» kolobom, dok je «atipični» kolobom smješten na nekom drugom mjestu. Premda je rascjep karakterističan za šarenicu (*coloboma iridis*), može se protezati u cilijarno tijelo, rožnicu, žilnicu i vidni živac. Često je zahvaćena i vjeđa (GRAHN i sur., 2019; HYTTEL i sur., 2010). U čovjeka je kolobom česta, etiološki heterogena, anomalija. Kao izolirana anomalija nasljeđuje se autosomno dominantno, premda je zabilježen i autosomno recesivni oblik nasljeđivanja (PAGON, 1981). Kolobomi uvee i vidnog živca su, u mačke, udruženi s agnezom vjeđe (MARTIN i sur., 1997). Smatra se da je mutacija PAX2 gena odgovorna za nastanak koloboma vidnog živca, a može imati utjecaj i na nastanak drugih koloboma (HYTTEL i sur., 2010).



Anomalije koje nastaju nakon zatvaranja fetalne očne pukotine, tijekom kasnijeg embrionalnog razvoja oka, karakteriziraju se poremećajima u rastu, migraciji i diferencijaciji, za razliku od prethodno opisanih anomalija, koje su posljedica disgeneze prekursornih struktura. Za razliku od anomalija ranog embrionalnog razvoja, koje su gotovo sve povezane s greškama neuroektoderma, anomalije kasnijeg razvoja uključuju greške neuroektoderma, periokularnog mezenhima i površinskog ektoderma.

**Kongenitalno stacionarno noćno sljepilo** opisano je u appaloosa konja (SANDMEYER i sur., 2007; SANDMEYER i sur., 2012). Pretpostavka je da se radi o oštećenju neurotransmitera štapića, a uzrok bi mogla biti mutacija na TRPM1 genu koja spriječava bipolarnu aktivaciju signala štapića (BELLONE i sur., 2008).

**Aplazija/hipoplazija ganglijskih stanica i vidnog živca** ima porijeklo u histogenezi mrežnice. Unutrašnja stijenka očnog vrča daje osnovu iz koje se razvija mrežnica. Stanice koje graniče s intraretinalnim prostorom diferenciraju se u štapiće i čunjiće. Uz njih nastaje intermedijarni sloj od kojeg nastaju neuroni i potporne stanice koje u zreloj mrežnici grade vanjski zrnati sloj, unutrašnji zrnati sloj i sloj ganglijskih stanica. Na unutrašnjoj površini se nalazi vlaknasti sloj koji sadrži aksone živčanih stanica iz dubljih slojeva. Živčana vlakna iz tih slojeva teku konvergentno prema očnom dršku, koji se razvija u vidni živac (SADLER, 2009). Kod pasa, u 25. gestacijskom danu, mrežnica je građena od unutrašnje zone siromašne stanicama i vanjske zone s jezgrama. Oko 30. gestacijskog dana, zona s jezgrama se dijeli na dva sloja, unutrašnjeg koji migrira prema unutra i daje osnovu za razvoj unutrašnjeg i vanjskog zrnatog sloja. Mehanizmi indukcije koji usmjeravaju razvoj ganglijskih stanica nisu poznati, kao ni kasniji, posljedični razvoj mrežastog sloja mrežnice i vidnog živca (GRAHN i sur., 2019). Aplazija/hipoplazija vidnog živca je posljedica aplazije/hipoplazije ganglijskih stanica. Hipoplazija očnog živca je češća od aplazije. Anomalija može biti jednostrana ili bilateralna. Makroskopski i oftalmoskopski pregled otkriva odsutan ili znatno smanjeni vidni disk, a histološka pretraga pokazuje stanjivanje unutrašnjeg dijela mrežnice s manjkom ganglijskih stanica i njihovih aksona. Vidni živac se neće vidjeti ili će biti mali, a funkcija vida će biti oštećena ili je nema (GRAHN i sur., 2019). Anomalija je opisana u pasa (GELATT i LEIPOLD, 1971; KERN i RIIS, 1981; NEGISHI i sur., 2008). NEGISHI i sur. (2008) opisuju rijetku, unilateralnu hipoplaziju vidnog živca u bigla. U određenih pasmina pasa postoji veća učestalost pojave bolesti. BECKER i sur. (2020) su pokušali identificirati gen/mutaciju koji bi mogli biti povezani s pojavom bolesti. Istažili su gene za koje je poznato da su povezani s malformacijama oka ili središnjeg živčanog sustava, a izražavaju se u ganglijskim stanicama ili su uključeni u aksonsko provođenje i adheziju živčanih stanica. Nisu pronašli

dokaze o povezanosti istraženih gena s pojavom bolesti. U mačaka su anomaliju opisali BARNETT i GRIMES (1974).



Slika 20. Displazija mrežnice ([www.southdevonref.co.uk](http://www.southdevonref.co.uk))

**Displazija mrežnice** je poremećaj koji proizlazi iz nepravilnog razvoja unutrašnjeg ili vanjskog sloja ocnog vrča. Događa se kad ta dva sloja nemaju pravilnu interakciju, a takva razvojna neorganiziranost može nastati kao posljedica kaotične migracije i diferencijacije neuroblastičnih prekursorskih stanica ili kao rezultat ozljeda tijekom embrionalnog razvoja ili rano neonatalno (GRAHN i sur., 2019; HYTTEL i sur., 2010). Kako se radi o različitim uzrocima, njihovo uključivanje u jednu patogenezu može se subklasificirati u primarnu displaziju mrežnice, sekundarnu/postinflamatornu/postnekrotičnu displaziju mrežnice i nabore mrežnice (GRAHN i sur., 2019).

Primarna displazija mrežnice se klinički i makroskopski karakterizira kao nepravilnost boje i promjena prozirnosti. Te promjene mogu biti izolirane ili u sklopu višestrukih očnih ili sistemskih anomalija. Histološkom analizom može se uočiti promijenjena građa mrežnice i prisutnost retinalnih rozeta, što je glavno obilježje te anomalije. Histološki, rozete izgledaju kao presjek tubulusne strukture.

Oko okruglog ili ovalnog oboda građenog od vanjske granične membrane nalaze se radijalno raspoređene jezgre neuroblasta koji potiču od vanjskog zrnatog sloja. Broj staničnih slojeva može varirati, što može ukazivati na stupanj diferencijacije. Displazija mrežnice može biti lokalizirana, žarišna ili multifokalna i difuzna (GRAHN i sur., 2019). Patogeneza primarne displazije mrežnice nije još potpuno jasna. Nakon što se razviju vanjski i unutrašnji zrnati i mrežasti slojevi, za nastavak razvoja, potrebni su signali od pigmentnog epitela mrežnice. Nepravilna signalizacija ili nedovoljan kontakt između mrežnice u razvoju i sloja pigmentnih stanica može biti jedno od objašnjenja primarne displazije mrežnice (COOK i sur., 1991). Većina opisanih slučajeva displazije mrežnice je u pasa (BARNETT i sur., 1970; STADES, 1978, MacMILLAN i LIPTON, 1978) i pilića (GRAHN i sur., 2019). U labradora i samojeda opisana je displazija mrežnice i defekti skeleta ([www.animalabs.com](http://www.animalabs.com)). U mačića displazija mrežnice može biti posljedica intrauterine infekcije virusom panleukopenije (HYTTEL i sur., 2010). Sekundarna (postnekrotična) displazija nastaje nakon što se embrionalna mrežnica neuspješno pokušava oporaviti od virusnih, toksičnih ili drugih ozljeda stvarajući ožiljke, zamjenjujući slojeve, nakupljajući intraretinalne pigmentne stanice pa čak i strukture nalik na male rozete koje postaju stalne kada prestane mitotička aktivnost stanica mrežnice (GRAHN i sur., 2019). Nabori mrežnice su, vjerojatno, rezultat nedostatka koordinacije rasta unutrašnjeg i vanjskog sloja optičkog vrča. Kad rast vanjskog sloja zaostaje za rastom unutrašnjeg sloja, na pojedinim mjestima, mrežnica se uzdiže i nabire da bi se prilagodila unutrašnjosti optičkog vrča. Ukoliko je ta neravnoteža rasta privremena, nabori mrežnice mogu s vremenom nestati (GRAHN i sur., 2019).

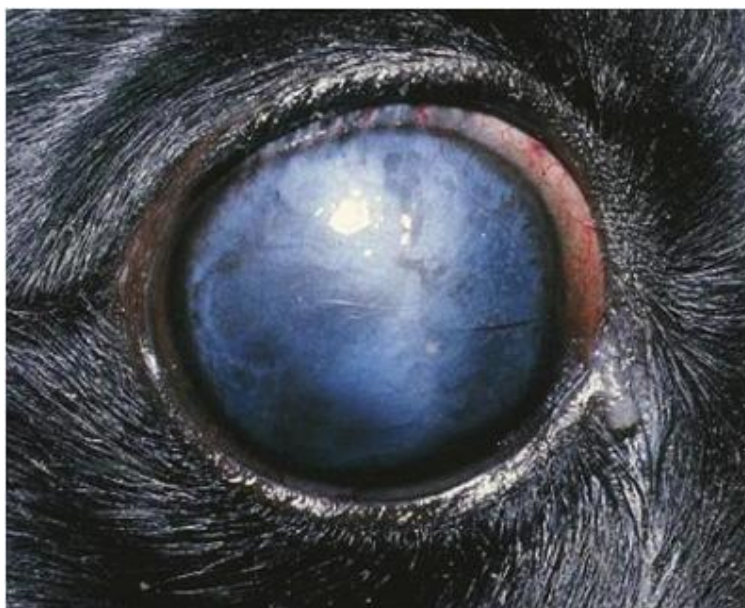**Multifokalna retinopatija** je anomalija koju obilježava žarišno odvajanje mrežnice, a ponekad i odvajanje pigmentnog epitela. Bolest se razvije približno sa četiri mjeseca starosti životinje, a opisana je u mnogih pasmina pasa (GRAHN i sur., 2019).

Kongenitalne anomalije rožnice su rijetke i uglavnom su dio disgeneze prednjeg segmenta oka. **Mikrokornea** je anomalija u kojoj je rožnica manja od normalne. Gotovo uvijek je je povezana uz anomalije leće. **Megalokornea** je velika, jako izbočena i odebljala rožnica. **Kornea plana** je rožnica istog polumjera zakrivljenosti kao bjeloočnica. **Sklerokornea** je anomalija kod koje rožnica ima građu bjeloočnice, a promijenjena je cijela ili samo periferno. **Keratokonus** je čunjasto izbočenje rožnice (DUANČIĆ, 1980).

**Perzistentna pupilarna membrana** je jedna od najučestalijih kongenitalnih anomalija u pasa, a može se pojaviti i u drugih vrsta životinja. Nasljedna je, ali se može pojaviti i spontano (GRAHN i sur., 2019). Perzistentna pupilarna membrana je posljedica nepotpune involucije *tunica vasculosa lentis* koja je izvor opskrbe krvlju leće tijekom razvoja. U čovjeka, središnji dio membrane atrofira u sedmom

gestacijskom mjesecu, a involucija završava između osmog i devetog mjeseca. Nakon završetka procesa involucije mogu zaostati dijelovi membrane koji, u većini slučajeva, bitno ne utječu na funkciju vida. Ti ostaci mogu biti različiti, od nepigmentiranih niti do membrane koja prekriva cijelu zjenicu i uzrokuje ambliopiju. Niti se mogu vezati za rožnicu ili leću, ali najčešće se vežu uz druge dijelove šarenice. Vezivanje niti uz rožnicu izaziva zamućenja, dok vezivanje uz leću uzrokuje kataraktu. Učestalost perzistentne pupilarne membrane kod čovjeka iznosi 30-95% (BUĆAN i sur., 2008).

**Glaukom** je kronična, progresivna bolest koja se karakterizira promjenama na papili vidnog živca, gubitkom retinalnih ganglijskih stanica i njihovih aksona te posljedičnim sljepilom. U veterinarskoj praksi bolest se dijeli na kongenitalni glaukom, primarni glaukom i sekundarni glaukom (CARAK i sur., 2016).



Slika 21. Kongenitalni glaukom ([www.veterina.com.hr](http://www.veterina.com.hr))

**Kongenitalni glaukom** je posljedica nepravilnog razvoja prednje očne sobice, a promjenama je naročito zahvaćena trabekularna mreža u iridokornealnom kutu. Kako se tijekom razvoja promijenjeni trabekularni prostor ne uvećava, otežano je otjecanje očne vodice s posljedičnim porastom intraokularnog tlaka i promjenama u strukturi oka što je i eksperimentalno potvrđeno (GELATT, 1977). Bolest se rijetko pojavljuje u domaćih životinja. Za razliku od ostalih oblika ove bolesti, kongenitalni


se glaukom javlja unilateralno i bilateralno. Klinički znakovi su buftalmus, kornealni edem i kornealne strije (CAPAK, 2016). Anomalija je opisana u pasa (STORM i sur., 2011; GELATT, 1977; SAMUELSON i sur., 1989), štakora (YOUNG i sur., 1974), konja (WILCOCK i sur., 1991; CURTO i sur., 2014). Kako je u konja bolest izrazito rijetka WILCOCK i sur. (1991) pretpostavljaju postojanje alternativnih putova otjecanja očne vodice. Novija istraživanja kongenitalnog glaukoma u mačaka (KUEHN i sur., 2016) sugeriraju mutaciju gena LTBP2 kao uzročnika ove bolesti.

**Hipoplazija uvee** je stanjivanje tkiva šarenice, cilijarnog tijela i/ili žilnice, a može biti posljedica migracije stanica neuralnog grebena sa smanjenim brojem melanocita, neuspjelog razvoja mišića šarenice i cilijarnog tijela ili oštećene angiogeneze. **Heterokromija**, različita boja očiju, je posljedica migracije stanica neuralnog grebena sa smanjenim brojem melanocita. **Aniridija** je manjak šarenice ili jednog njenog dijela. **Ankorijska** je nedostatak zjenice, a **polikorijjska** postojanje dviju ili više zjenica. **Diskorijjska** je nepravilno oblikovana zjenica. **Hipoplazija žilnice** je povezana s oštećenjem angiogeneze. Uz hipoplaziju žilnice pojavljuju se kolobom vidnog živca, mikroftalmija, displazija mrežnice, katarakta i segmentalna hipoplazija šarenice (GRAHN i sur., 2019; DUANČIĆ, 1980).



Slika 22. Heterokromija ([www.pinterest.com](http://www.pinterest.com))

**Anomalija oka kod kolija** smatra se jednom od najučestalijih anomalija. Pogađa dugodlake škotske ovčare, kratkodlake škotske ovčare, graničarske škotske ovčare, australske ovčare, šetlandske ovčare i bojkinške španijele. Anomalija je krajem prošlog stoljeća bila prisutna kod čak 90% pregledanih pasa, međutim sustavnim i savjesnim odabirom broj oboljelih pasa se znatno smanjio (GRAHN i sur., 2019; HYTTEL i sur., 2010; [www.animalabs.com](http://www.animalabs.com)). Oftalmoskopski se bolest manifestira žarišnom ili difuznom hipoplazijom žilnice i tapetuma, posteriornim kolobomom koji često uključuje vidni živac i odvajanjem mrežnice (GRAHN i sur., 2019; MIYADERA i sur., 2012). Tijekom ranog embrionalnog razvoja, pravilna diferencijacija pigmentnog epitela i funkcionalnog dijela mrežnice podrazumijeva obliteraciju lumena očnog vrča čime se ta dva neuroektodermalna sloja spoje. Nije potpuno jasno da li je anomalija oka u kolija rezultat neispravne diferencijacije pigmentnog epitela ili nepotpune apozicije dvaju neuroektodermalnih slojeva, ali važna uloga pigmentnog epitela u određivanju morfologije oka sugerira da bi poremećaji u njegovoj diferencijaciju mogli biti uzrok primarnom defektu (GRAHN i sur., 2019). Bolest se nasljeđuje autosomno recesivno, a prateći zajedničko porijeklo koli pasmina mapirano je područje na psećem kromosomu 37, odgovornom za nastanak bolesti (MIYADERA i sur., 2012).



Slika 23. Anomalija oka u kolija ([www.petmd.com](http://www.petmd.com))



**Perzistirajuća hijaloidna arterija** je anomalija kod koje, tijekom embrionalnog razvoja, izostaje regresija distalnog dijela primarne hijaloidne arterije. Obično je jednostrana, a druge, popratne, anomalije nisu zabilježene (GRAHN i sur., 2019; HYTTEL i sur., 2010).

**Perzistirajući hiperplastični primarni vitreus** je rijetka kongenitalna anomalija uzrokovana neuspješnom regresijom *tunica vasculosa lentis*. Bolest se dijeli na prednji tip i stražnji tip, a karakterizira je prisutnost vaskularne membrane smještene iza leće. Anomalija može biti izolirana, a može se pojaviti i u sklopu opsežnijih promjena oka. Većina slučajeva je sporadična, ali se može nasljeđivati, autosomno dominantno ili autosomno recesivno. Kao nasljedno svojstvo javlja se u nekoliko pasmina pasa (GRAHN i sur., 2004) i mačaka (ALLGOWER i PFEFFERKORN, 2001). Pokusi dokazuju da, između ostalog, i greške normalne apoptoze mogu uzrokovati ovu anomaliju (SHASTRY, 2009).

Kongenitalne anomalije u domaćih životinja uzrokuju brojne poteškoće. Kako navode MOURA i PIMPAO (2012) očigledna je patnja bolesne životinje, uzrokuju psihološki stres vlasnicima koji su privrženi životinji, češće je napuštanje bolesnih životinja i nezanemariv je ekonomski gubitak uzgajivača, bilo životinja kućnih ljubimaca, bilo štalskih životinja.

Temeljem dostupnih podataka, učestalost kongenitalnih anomalija oka u domaćih životinja nije poznata. Neka starija istraživanja u Klinici za očne bolesti Medicinskog fakulteta Sveučilišta u Zagrebu govore o prevalenciji kongenitalnih anomalija očiju kod djece zabilježenih u razdoblju od 20 godina (VRSALOVIĆ-SARAJLIĆ i DUGAČKI, 1977). Rezultati pokazuju da je u razdoblju od 1956.-1976. godine liječeno 430 djece s nekom kongenitalnom anomalijom oka ili očnih adneksa, što je od ukupnog broja liječene djece iznosilo 7,5%. Od dijagnosticiranih slučajeva kongenitalna katarakta je po učestalosti bila na prvom mjestu (26,98%), zatim slijede kongenitalni tumori (24,88%), a potom kongenitalni glaukom (12,09%). Ostale kongenitalne anomalije kao što su kongenitalna ptoza, mikroftalmija, tapetoretinalna degeneracija, atrofija vidnog živca, kolobomi vjeđe, šarenice i žilnice i kongenitalna luksacija leće, registrirane su u znatno manjem postotku.

## 4. ZAKLJUČAK

1. Oko je jedan od najsloženijih organa. Osjet vida ima veliku važnost u svakodnevnom životu, orijentaciji u prostoru, zaštiti od nezgoda i doživljaju svijeta koji nas okružuje. Bolesti oka mogu biti bolna i uzrokovati trajna oštećenja koja vode u sljepilo.
2. Kongenitalne malformacije ili prirođene anomalije razvitka pojmovi su koji označavaju odstupanje od normalne građe tijela, ponašanja, funkcije ili metabolizma, a nastale su prije rođenja. Prirođene anomalije obuhvaćaju tri velike skupine poremećaja, prirođene strukturne anomalije, prirođene metaboličke poremećaje i ostale genetičke poremećaje. Uzroci kongenitalnih anomalija dijele se na genetičke, okolišne, multifaktorijalne i nepoznate. Tvari koje imaju potencijal inducirati strukturnu anatomska anomaliju u ploda nazivaju se teratogeni.
3. Kongenitalne anomalije oka se mogu definirati kao razvojni poremećaji koji se uočavaju pri rođenju ili se manifestiraju prije završetka razvoja u onih vrsta kod kojih se razvoj nastavlja kratko vrijeme nakon rođenja. Mogu biti unilateralne ili bilateralne te etiološki različite. Lista, do sada utvrđenih uzroka kongenitalnih anomalija oka, obuhvaća različite teratogene, zarazne bolesti, nedostatke u prehrani, kromosomske anomalije i mutacije gena. U većini slučajeva uzrok je nepoznat. Kongenitalne anomalije oka u domaćih životinja mogu biti multiple, ali većina su izolirane anomalije koje zahvaćaju samo segment oka ili tkiva koje sudjeluju u embrionalnom razvoju.
4. Anomalije oka mogu nastati u periodu rane organogeneze kao rezultat poremećaja oblikovanja očnog mjehurića ili tijekom procesa udubljivanja očnog mjehurića i formiranja očnog vrča. Većina anomalija nastalih u tom periodu razvoja oka povezana je s pogreškama neuroektoderma, osim anomalija leće, koje su pogreške površinskog ektoderma.
5. Anomalije koje nastaju nakon zatvaranja fetalne očne pukotine, tijekom kasnijeg embrionalnog razvoja oka, karakteriziraju se poremećajima u rastu, migraciji i diferencijaciji. Povezane su s greškama neuroektoderma, periokularnog mezenhima i površinskog ektoderma.
6. Kongenitalne anomalije u domaćih životinja, pa tako i anomalije oka, uzrokuju brojne poteškoće. Očigledna je patnja bolesne životinje, uzrokuju psihološki stres vlasnicima koji su privrženi životinji, češće je napuštanje bolesnih životinja i nezanemariv je ekonomski gubitak uzgajivača, bilo životinja kućnih ljubimaca, bilo štalskih životinja.



## 5. POPIS LITERATURE

ALLGOWER, I., B. PFEFFERKORN (2001): Persistent hyperplastic tunica vasculosa lentis and persistent hyperplastic primary vitreous (PHTVL/PHPV) in two cats. *Vet. Ophthalmol.* 4, 161-164.

BARNETT, K. C., G. R. BJORCK, E. KOCK (1970): Hereditary retinal dysplasia in the labrador retriever in England and in Sweden. *J. Small Anim. Pract.* 10, 755-759.

BARNETT, K. C., T. D. GRIMES (1974): Bilateral aplasia of the optic nerve in a cat. *Brit. J. Ophthalmol.* 58, 663-667.

BARNETT, K. C. (1985): The diagnosis and differential diagnosis of cataract in the dog. *J. Small Anim. Pract.* 26, 305-316.

BUĆAN, K., LJ. ZNAOR, K. JURAŠIN, D. BUĆAN, D. GALETOVIĆ, M. LEŠIN (2008): Laser management of persistent pupillary membrane prior to cataract surgery. *Acta Clin. Croat.* 47, 7-9.

BECKER, D., J. K. NIGGEL, S. PEARCE-KELLING, R. RIIS, G. D. AGUIRRE (2020): Optic nerve hypoplasia in miniature poodle dogs: A preliminary genetic and candidate gene association study. *Vet. Ophthalmol.* 23, 67-76.

BELLONE, R. R., S. A. BROOKS, L. S. SANDMEYER, B. A. MURPHY, G. FORSYTH, S. ARCHER, E. BAILEY, B. GRAHN (2008): Differential gene expressions of TRPM1, the likely cause of congenital stationary night blindness and coat spotting patterns (LP) in appaloosa horses (*Equus caballus*). *Genetics* 179, 1861-1870.

BISTNER, S. I., L. F. RUBIN, L. Z. SAUNDERS (1970): The ocular lesions of bovine viral diarrhoea-mucosal disease. *Vet. Path.* 7, 275-286.

BRADAVICA, K. (2014): Etiopatogeneza i liječenje kongenitalne katarakte. Diplomski rad. Medicinski fakultet Sveučilišta u Zagrebu, Zagreb.

- BRENT, R. L. (2001): Human birth defects: what have we learned in the past 50 years? *Congenit. Anom.* 41, 3-21.
- BROOKS, H. V., R. D. JOLLY, C. A. PATERSON (1982): The pathology of an inherited cataract of the sheep. *Curr. Eye Res.* 2, 625-632.
- BUYUKMIHCI, N. C., C. J. MURPHY, T. SCHULZ (1988): Developmental ocular disease of raptors. *J. Wildl. Dis.* 24, 207-213.
- CAPAK, D., M. ŠEŠO, B. PIRKIĆ, H. CAPAK (2016): Glaukom. *Vet. Stanica* 47, 175-183.
- CHO, D. Y., H. W. LEIPOLD (1977): Congenital defects of the bovine central nervous system. *Veterinary Bulletin* 47, 489-503.
- COOK, C. S., W. M. GENEROSO, D. HESTER, R. L. PEIFFER Jr. (1991): RPE dysplasia with retinal duPLICATION in a mutant mouse strain. *Exp. Eye Res.* 52, 409-415.
- CORSELLO, G., M. GIUFFRE (2012): Congenital malformations. *J. Matern.-Fetal Neo.* 25, 25-29.
- CURTO, E. M., A. J. GEMENSKY-METZLER, H. L. CHANDLER, D. A. WILKIE (2014): Equine glaucoma: a histopatologic retrospective study (1999-2012). *Vet. Ophthalmol.* 17, 334-342.
- ĆURKOVIĆ, T., T. JUKIĆ, I. LOVRIĆ (2004): Kongenitalna katarakta. *Paediatr. Croat.* 48, 236-239.
- DUANČIĆ, V. (1980): *Osnove embriologije čovjeka*. Medicinska knjiga, Beograd, Zagreb.
- DENIZ, E. (1976): Morphological Aspect of Congenital Anophthalmia in the Calf from the Viewpoint of Comparative Teratology. [www.dspace.ankara.edu.tr](http://www.dspace.ankara.edu.tr)
- DYCE, K. M., W. O. SACK, C. J. G. WENSING (1996): *Textbook of veterinary anatomy*, Saunders, Philadelphia, USA.

- EUREL, J. A., B. L. FRAPIER (2006): Dellmann's Textbook of Veterinary Histology, 6<sup>th</sup> Edition, Blackwell Publishing, Ames, Iowa, USA.
- GELATT, K. N., H. W. LEIPOLD (1971): Case report. Bilateral optic nerve hypoplasia in two dogs. *Can. Vet. J.* 12, 91-96.
- GELATT, K. N. (1977): Animal models for glaucoma. *Invest. Ophth. Vis. Sci.* 16, 592-596.
- GELATT, K. N., M. R. WALLACE, S. E. ANDREW, E. O. MACKAY, D. SAMUELSON (2003): Cataracts in Bishon Frise. *Vet. Ophthalmol.* 6, 3-9.
- GETTY, R. (1975): *Sisson and Grossman's The Anatomy of the Domestic Animals*. W. B. Saunders Company, Philadelphia, London, Toronto.
- GLAZE, M. B. (2005): Congenital and Hereditary Ocular Abnormalities in Cats. *Clin. Tech. Small An.* P. 20, 74-82.
- GRAHN, B. H., E. STOREY, C. L. CULLEN (2003): Diagnostic Ophthalmology. *Can. Vet. J.* 44, 245-246.
- GRAHN, B. H., E. S. STOREY, C. McMILLAN (2004): Inherited retinal dysplasia and persistent hyperplastic primary vitreous in miniature schnauzer dogs. *Vet. Ophthalmol.* 7, 151-158.
- GRAHN, B. H., R. L. PEIFFER, B. P. WILCOCK (2019): *Histologic Basic of Ocular Disease In Animals*. John Wiley&Sons, Inc.
- HYTTEL, P., F. SINOWATZ, M. VEJLSTED ((2010): *Essentials of Domestic Animal Embryology*, Saunders Elsevier, Edinburg, London, New York, Oxford, Philadelphia, St. Louis, Sydney. Toronto.
- IVANIŠIĆ, I. (2015): Oko kao optički instrument. Završni rad. Odjel za fiziku, Sveučilište J. J. Strossmayera, Osijek.

JUNQUEIRA, L. C., J. CARNEIRO (2005): Osnove histologije-Udžbenik i atlas (prema desetom američkom izdanju), urednici hrvatskog izdanja Bradamante, Ž., LJ. Kostović-Knežević, Školska knjiga, Zagreb.

KERN, T. J., R. S. RIIS (1981): Optic nerve hypoplasia in three Miniature Poodles. J. Am. Vet. Med. Assoc. 178, 49-54.

KOO, D. B., Y. K. KANG, Y. H. CHOI, J. S. PARK, H. N. KIM, K. B. OH, D. S. SON, H. PARK, K. K. LEE, Y. M. HAN (2002): Aberrant allocation of inner cell mass and throphoectoderm cells in bovine nuclear transfer blastocysts. Biol. Reprod. 67, 487-492.

KRUMP, L., L. O'GRADY, I. LORENZ, T. GRIMES (2014): Congenital cataracts in an Ayshire herd: a herd case report. Irish Vet. J. 67, 1-6.

KUEHN, M. H., K. A. LIPSETT, M. MENOTTI-RAYMOND, S. S. WHITMORE, T. E. SCHEETZ, W. A. DAVID, S. J. O'BRIEN, Z. ZHAO, J. K. JENS, E. M. SNELLA, N. M. ELLINWOOD, G. J. McLELLAN (2016): A mutation in LTBP2 Causes Congenital Glaucoma in Domestic Cats (*Felis catus*). Plos One 11, 1-20.

LIEBICH, H. G., H. E. KÖNIG (2009): Vidni organ (organum visus). U: Anatomija domaćih životinja (prema trećem njemačkom izdanju, prvo hrvatsko izdanje), urednici hrvatskog izdanja Zobundžija, M., K. Babić, V. Gjurčević Kantura, Naklada Slap, Jastrebarsko, 593-616.

LONERGAN, P., D. RIZOS, A. GUTIERREZ-ADAN, T. FAIR, M. P. BOLAND (2003): Oocyte and Embryo Quality: Effect of Origin, Culture Conditions and Gene Expression Patterns. Reprod. Domest. Anim. 38, 256-267.

MARTIN, C. L., H. W. LEIPOLD (1974): Aphakia and multiple ocular defects in Saint Bernard puppies. Vet. Med. Small Anim. Clin. 69, 448-453.

MARTIN, C. L., J. STILES, M. WILLIS (1997): Feline Colobomatous Syndrome. Vet. Comp. Ophthalmol. 7, 39-43.

MacMILLAN, A. D., D. E. LIPTON (1978): heritability of multifocal retinal dysplasia in American Cocker Spaniels. *J. Am. Vet. Med. Assoc.* 172, 568-572.

McGEADY, T. A., P. J. QUINN, E. S. FITZPATRICK, M. T. RYAN (2006): *Veterinary Embryology*, Blackwell Publishing, Oxford, UK.

MESCHER, A. L. (2013): *Junqueira's Basic Histology - Text and Atlas*, 13<sup>th</sup> Edition, McGraw-Hill Education, New York, Chicago, San Francisco, Lisbon, London, Madrid, Mexico City, Milan, New Delhi, San Juan, Seoul, Singapore, Sydney, Toronto.

MILENKOVIĆ, S., LJ. AVRAMOVIĆ, S. TAŠIĆ, M. SKENDER (2005): Novorođenče s kongenitalnom aniridijom. *Materia medica* 21, 141-145.

MIYADERA, K., G. M. ACLAND, G. D. AQUIRRE (2012). Genetic and phenotypic variations of inherited retinal diseases in dogs: the power of within- and across-breed studies. *Mamm. Genome* 23, 40-61.

MOURA, E., C. T. PIMPAO (2012): *Veterinary Dysmorphology. U: A Bird's Eye View of Veterinary Medicine*. Urednik: Carlos C. Perez Martin. In Tech, Rijeka

NEGISHI, H., T. HOSHIYA, T. TSUDA, K. DOI, N. KANEMARK (2008): Unilateral optical nerve hypoplasia in a Beagle dog. *Lab. Anim.* 42, 383-388.

NOBRE PACIFICO PEREIRA, K. H., L. E. CRUZ DOS SANTOS CORREIRA, E. L. RITIR OLIVEIRA, R. B. BERNARDO, M. L. NAGIB JORGE, M. L. MEZZENA GOBATO, F. FERREIRA DE SOUZA, N. S. ROCHA, S. B. CHIACCHIO, M. L. GOMES LOURENÇO (2019): Incidence of congenital malformations and impact on the mortality of neonatal canines. *Theriogenology*, 140, 52-57.

NODEN, D. M., A. De LAHUNTA (1985): *The embryology of domestic animals. Developmental Mechanisms and malformations*. Williams&Wilkins, Baltimore, Hong Kong, London, Sydney.

OLSEN, H. P., O. A. JENSEN, M. S. NORN (1974): Congenital hereditary cataract in cocker spaniels. *J. Small Anim. Pract.* 15. 742-750.

PAGON, R. A. (1981): Ocular coloboma. *Surv. Ophthalmol.* 25, 223-236.

PARKER, H. G., A. V. KUKEKOVA, D. T. AKEY, O. GOLDSTEIN, E. F. KIRKNESS, K. C. BAYSAC, D. S. MOSHER, G. D. AGUIRRE, G. M. ACLAND, E. A. OSTRANDER (2007): Breed relationships facilitate fine-mapping studies: a 7,8-kb deletion cosegregates with collie eye anomaly across multiple dog breeds. *Genome Res.* 17, 1562-1571.

PARRY, H.B. (1953): Degeneration of the dog retina. *Brit. J. Ophthalmol.* 37, 385-404.

PAVLICA, M. (2012): Genetika. Web udžbenik, prirodoslovno-matematički fakultet, Zagreb.

PEREZA, N., S. OSTOJIĆ, LJ. ZERGOLLER-ČUPAR, M. KAPOVIĆ, B. PETERLIN (2010): Klinička dismorfologija i razvojne anomalije. *Medicina Fluminensis* 46, 5-18.

POURLIS, A. F. (2011): Developmental Malformations in Avian Species. Manifestations of Unknown or Genetic Etiology. *Asian J. Anim. Vet. Adv.* 6, 401-415.

PRIESTER, W. A., G. G. GLASS, N.S. WAGGONER (1970): Congenital defects in domesticated animals. General considerations. *Am. J. Vet. Res.* 31, 1871-1879.

RAMSEY, D. T., S. L. EWART, J. A. RENDER, C. S. COOK, C. A. LATIMER (1999): Congenital Ocular Abnormalities of Rocky Mountain Horses. *Vet. Ophthalmol.* 2, 47-59.

ROTENBURGER, J. L., E. A. HARTNETT, F. M. K. JAMES, B. H. GRAHN (2017): Anophthalmia in a Wild Eastern Gray Squirrel (*Sciurus carolinensis*). *J. Wildl. Dis.* 53, 942-945.

RUTZ-MENDICINO, M., E. M. SNELLA, J. K. JENS, B. GANDOLFI, S. A. CARLSON, M. H. KUEHN, G. J. McLELLAN, N. M. ELLINWOOD (2011): Removal of Potentially Confounding Phenotypes from a Siamese-Derived Feline Glaucoma breeding Colony. *Comp. Med.* 61, 251-257.

SADLER, T. W. (2009): Langmanova medicinska embriologija (prijevod desetog izdanja), urednici hrvatskog izdanja Bradamante, Ž. i Đ. Grbeša, Školska knjiga, Zagreb.

SAMUELSON, D. A., G. G. GUM, K. N. GELATT (1989): Ultrastructural changes in the aqueous outflow apparatus of beagles with inherited glaucoma. *Invest. Ophthalm. Vis. Sci.* 30, 550-561.

SANDMEYER, L. S., C. B. BREAU, S. ARCHER, B. H. GRAHN (2007): Clinocal and electroretinographic characteristic of congenital stationary night blindness in the appaloosa and the association with the leopard complex. *Vet. Ophthalmol.* 10, 368-375.

SANDMEYER, L. S., R. BELLONE, S. ARCHER, B. S. BAUER, J. NELSON, G. FORSYTH, B. H. GRAHN (2012): Congenital stationary night blindness is associated with leopard complex in the miniature horse. *Vet. Ophthalmol.* 15, 18-22.

SCHMIT, S. P., W. B. FORSYTHE, H. M. COWGILL, R. K. MYERS (1993): A case of congenital occipitoatlantoaxial malformation (OAAM) in lamb. *J. Vet. Diagn. Invest.* 5, 458-462.

SHASTRY, B. S. (2009): Persistent hyperplastic primary vitreous: congenital malformation of the eye. *Clin. Exp. Ophthalmol.* 37, 884-890.

SHAW, G. C., M. P. Y. TSE, A. D. MILLER (2019): Microphthalmia with Multiple Anterior Segment Defects in Portuguese Water Dogs. *Vet. Path.* 56, 269-273.

SJAASTAD, Ø. V., O. SAND, K. HOVE (2017): Fiziologija domaćih životinja, urednici hrvatskog izdanja Milinković Tur, S., M. Šimpraga, Nalada Slap, Jastrebarsko.

STADES, F. C. (1978): hereditary retinal dysplasia (RD) in a family of Yorkshire terriers. *Tijdschr. Diergeneeskd.* 103, 1087-1090.

STORM, A. R., M. HÄSIG, T. I. IBURG, B. M. SPIESS (2011): Epidemiology of canine glaucoma presented to University of Zurich from 1995 to 2009. Part I: Congenital and primary glaucoma (4 and 123 cases). *Vet. Ophthalmol.* 14, 121-126.

TAYLOR, D. (1990): *Vaš pas. Mladost.* Zagreb.

VRŠALOVIĆ-SARAJLIĆ, M., V. DUGAČKI (1977): Kongenitalne anomalije oka i očnih adneksa liječene na očnoj klinici u Zagrebu proteklih 20 godina (1956-1976). Defektologija 13, 31-34.

YOUNG, C., M. F. W. FESTING, K. C. BARNETT (1974): Buphtalmos (congenital glaucoma) in the rat. Lab. Anim. 8, 21-31.

WEKSEBERG, R., C. SHUMAN, J. B. BECKWITH (2010): Beckwith-Wiedemann Syndrome. Eur. J. Hum. Genet. 18, 8-14.

WILCOCK, B. P., D. E. BROOKS, C. A. LATIMER (1991): Glaucoma in horses. Vet. Pathol. 28. 74-78.

[www.vauvau.net](http://www.vauvau.net)

[www.studmed.ru](http://www.studmed.ru)

[www.labs.uab.edu](http://www.labs.uab.edu)

[www.nurseseyes.com](http://www.nurseseyes.com)

[www.histologyguide.com](http://www.histologyguide.com)

[www.studyblue.com](http://www.studyblue.com)

[www.drawittoknowit.com](http://www.drawittoknowit.com)

[www.memorangapp.com](http://www.memorangapp.com)

[www.wikipedia.org](http://www.wikipedia.org)

[www.researchgate.net](http://www.researchgate.net)

[www.veteriankey.com](http://www.veteriankey.com)

[www.rvc.ac.uk](http://www.rvc.ac.uk)

[www.pinterest.com](http://www.pinterest.com)

[www.southdevonref.co.uk](http://www.southdevonref.co.uk)

[www.veterina.com.hr](http://www.veterina.com.hr)

[www.petmd.com](http://www.petmd.com)

[www.animalabs.com](http://www.animalabs.com)



## 6. SAŽETAK

Kongenitalne malformacije ili prirođene anomalije razvitka pojmovi su koji označavaju odstupanje od normalne građe tijela, ponašanja, funkcije i metabolizma, a nastale su prije rođenja. Iako se većina anomalija očituje već pri rođenju, dio njih, posebice metabolički i neurološki poremećaji, s posljedičnim razvojem strukturnih anomalija, očituju se kasno postnatalno. Uzroci kongenitalnih anomalija dijele se na genetičke, okolišne, multifaktorijalne i nepoznate. Od poznatih uzroka genetički čimbenici su najzastupljeniji (oko 25%), dok je samo manji broj kongenitalnih anomalija uzrokovan okolišnim čimbenicima (oko 12%). Tvari koje imaju potencijal inducirati strukturnu anatomsku anomaliju u ploda nazivaju se teratogeni.

Kongenitalne anomalije se dijele na izolirane, koje zahvaćaju jednu regiju i multiple, koje zahvaćaju više tjelesnih regija. Izolirane anomalije su etiološki heterogena skupina, a mogu nastati zbog okolišnih čimbenika ili mutacija na jednom genu. Multiple anomalije obično imaju zajednički uzrok i zahvaćaju različita, nepovezana anatomska područja. Prema kliničkom značaju izolirane kongenitalne anomalije dijele se na major i minor anomalije, a multiple anomalije čine kombinacija više major i minor anomalija. Major anomalije su one koje uzrokuju velike disfunkcije, zahtijevaju kirurški zahvat za korekciju i normalno funkcioniranje ili su pak nespojive sa životom. Minor anomalije nemaju većeg kliničkog značenja. Ovisno o patogenezi i razdoblju nastanka, postoje četiri vrste izoliranih anomalija (malformacija, disrupcija, displazija i deformitet) i tri vrste multiplih anomalija (sindrom, sekvenca i asocijacija).

Kongenitalne anomalije oka se mogu definirati kao razvojni poremećaji koji se uočavaju pri rođenju ili se manifestiraju prije završetka razvoja u onih vrsta kod kojih se razvoj nastavlja kratko vrijeme nakon rođenja. Mogu biti unilateralne ili bilateralne te etiološki različite. Lista, do sada utvrđenih uzroka kongenitalnih anomalija oka, obuhvaća različite teratogene, zarazne bolesti, nedostatke u prehrani, kromosomske anomalije i mutacije gena. U većini slučajeva uzrok je nepoznat.

Anomalije oka mogu nastati u periodu rane organogeneze kao rezultat poremećaja oblikovanja očnog mjehurića ili tijekom procesa udubljanja očnog mjehurića i formiranja očnog vrča. Većina anomalija nastalih u tom periodu razvoja oka povezana je s pogreškama neuroektoderma, osim anomalija leće, koje su pogreške površinskog ektoderma. Anomalije koje nastaju nakon zatvaranja fetalne očne pukotine, tijekom kasnijeg embrionalnog razvoja oka, karakteriziraju se poremećajima u rastu, migraciji i diferencijaciji. Anomalije kasnijeg razvoja uključuju greške neuroektoderma, periokularnog mezenhima i površinskog ektoderma.

**Ključne riječi:** kongenitalne anomalije, oko, embrionalni razvoj, teratogeni, izolirane anomalije, multiple anomalije

## 7. SUMMARY

### CONGENITAL EYE ANOMALIES

Congenital malformations or developmental anomalies are terms that denote a deviation from normal body structure, behavior, function, and metabolism, which occurred before birth. Although most anomalies manifest at birth, some of them, especially metabolic and neurological disorders, with the consequent development of structural anomalies, manifest late postnatally. Causes of congenital anomalies are divided into genetic, environmental, multifactorial and unknown. Genetic factors are the most common (about 25%), while only a small number of congenital anomalies are caused by environmental factors (about 12%). Substances that have the potential to induce a structural anatomical anomaly in the fetus are called teratogens.

Congenital anomalies can be isolated, involving one or many areas, and multiple, affecting multiple body regions. Isolated anomalies are an etiologically heterogeneous group and may arise due to environmental factors or mutations in a single gene. Multiple anomalies usually have a common cause and involve different, unrelated anatomical areas. According to the clinical significance, isolated congenital anomalies are divided into major and minor anomalies, and multiple anomalies form a combination of multiple major and minor anomalies. Major anomalies cause significant dysfunctions incompatible with life and to function normally require surgery to be corrected. Minor anomalies have no serious clinical significance. Depending on the pathogenesis and the period of occurrence, there are four types of isolated anomalies (malformation, disruption, dysplasia, and deformity) and three types of multiple anomalies (syndrome, sequence, and association).

Congenital anomalies of the eye can be defined as developmental disorders that are observed at birth or manifest before the end of development in those species in which development continues shortly after birth. They can be unilateral or bilateral and etiologically different. The list of causes established up until now of congenital anomalies of the eye includes various teratogens, infectious diseases, dietary deficiencies, chromosomal abnormalities, and gene mutations. In most cases, the cause is unknown.

Eye abnormalities can occur in the period of early organogenesis as a result of disorders in the formation of the optic vesicle or during its deepening process and the formation of the optic cup. Most anomalies occurring during this period of eye development are associated with neuroectoderm defects, with the exception of lens anomalies, which are surface ectoderm defects. Anomalies that occur after the closure of the fetal eye fissure, during the later embryonic development of the eye, are characterized

by disturbances in growth, migration, and differentiation. Anomalies of later development include defects of neuroectoderm, periocular mesenchyme, and superficial ectoderm.

**Keywords:** congenital anomalies, eye, embryonic development, teratogens, isolated anomalies, multiple anomalies

## 8. ŽIVOTOPIS

Rođen sam 22. studenog 1992. u Puli. Pohađao sam osnovnu školu "Poreč" i Osnovnu glazbenu školu "Slavko Zlatić" u Poreču. Srednju školu sam započeo u privatnoj gimnaziji "Juraj Dobrila" u Puli gdje sam maturirao 2011. godine. Iste godine upisujem Veterinarski fakultet Sveučilišta u Zagrebu. Tijekom studija sam bio član orkestra Veterinarskog fakulteta sa kojim sam 2014. godine dobio posebnu Rektorovu nagradu za nastup povodom proslave ulaska Republike Hrvatske u Europsku uniju, u dvorcu Spielfeld u Austriji.