

PREVALENCIJA KOŽNIH TUMORA KOD SIVIH I BIJELIH KONJA LIJEČENIH NA KLINIKAMA VETERINARSKOG FAKULTETA

Kajmić, Ana

Master's thesis / Diplomski rad

2022

Degree Grantor / Ustanova koja je dodijelila akademski / stručni stupanj: **University of Zagreb, Faculty of Veterinary Medicine / Sveučilište u Zagrebu, Veterinarski fakultet**

Permanent link / Trajna poveznica: <https://um.nsk.hr/um:nbn:hr:178:442756>

Rights / Prava: [In copyright](#) / [Zaštićeno autorskim pravom.](#)

Download date / Datum preuzimanja: **2025-01-30**



Repository / Repozitorij:

[Repository of Faculty of Veterinary Medicine -
Repository of PHD, master's thesis](#)



SVEUČILIŠTE U ZAGREBU
VETERINARSKI FAKULTET

Ana Kajmić

PREVALENCIJA KOŽNIH TUMORA KOD SIVIH I
BIJELIH KONJA LIJEČENIH NA KLINIKAMA
VETERINARSKOG FAKULTETA

Diplomski rad

Zagreb, 2022.

KLINIKA ZA KIRURGIJU, ORTOPEDIJU I OFTALMOLOGIJU
KLINIKA ZA UNUTARNJE BOLESTI

Predstojnik: Prof. dr. sc. Boris Pirkić

Predstojnica: Doc. dr. sc. Iva Šmit

Mentorice: Izv. prof. dr. sc. Nika Brkljača Bottegaro

Doc. dr. sc. Jelena Gotić

Članovi Povjerenstva za obranu diplomskog rada:

1. Doc. dr. sc. Darko Grden

2. Doc. dr. sc. Jelena Gotić

3. Izv. prof. dr. sc. Nika Brkljača Bottegaro

4. Doc. dr. sc. Martina Crnogaj (zamjena)

Zahvala

Želim se zahvaliti najprije svojim mentoricama izv. prof. dr. sc. Niki Brkljača Bottegaro i doc. dr. sc. Jeleni Gotić na neizmjernom strpljenju, podršci, razumijevanju i brzom odgovaranju, prilikom sakupljanja podataka za istraživanje i pisanja samog diplomskog rada.

Najviše zahvaljujem svojim roditeljima i braći što su uvijek bili uz mene kao podrška i motivacija tijekom cijelog razdoblja studiranja i što su me trpjeli i izgurali sa mnom do kraja. Također neizmjerno zahvaljujem svome zaručniku na velikoj podršci u svakom smislu.

Na kraju, ali ne i najmanje bitno, zahvaljujem svim svojim prijateljima koji su bili uz mene za sve vrijeme studiranja, i u teškim i u lijepim trenucima.

Popis slika i tablica

Popis slika:

Slika 1. Prevalencija kožnih tumora u skupini pregledanih konja.

Slika 2. Udio pasmina pretraženih u ovom istraživanju kod konja kod kojih su pronađeni kožni tumori.

Slika 3. Postotak broja ženki i mužjaka s obzirom na prisutnost kožnih tumora.

Slika 4. Prikaz broja tumora kod pojedinih kategorija starosti konja.

Slika 5. Prikaz broja konja sa prisutnim tumorom koji provode manje od 6 sati odnosno 6 sati i više vremena izvan staje.

Slika 6. Prikaz pojavnosti kožnih tumora po pojedinim područjima tijela.

Slika 7. Prikaz (označeni strelicama) pronađenih kožnih tumora na različitim regijama na tijelu konja: **a)** ventralno na repu prisutan tumor veličine šake i ventralno od njega nekoliko manjih tumora veličine 2-3 cm, **b)** na korijenu repa prisutno nekoliko tumora veličine 1-2 cm i perianalno deformiran sfinkter koji je uvijen prema ventralno i nabubren je prijelazak korijena repa, uz to prisutna 3-4 tumora veličine 2-3x2-3 cm, **c)** kaudalno od lopatice prisutan jedan tumor prekriven dlakom veličine oko 2-3 cm, **d)** iznad njuške na sredini nosa rostralno crni okrugli tumor veličine 2x2 cm, **e)** na vratu ventralno prisutan jedan tumor prekriven dlakom veličine oko 2 cm i **f)** iznad lijevog oka prisutan jedan tumor ružičasto-crne boje veličine 1x1 cm.

Slika 8. Izgled i anatomske regije tumora prisutnih kod konja s dijagnozom melanoma (označeni strelicama): **a)** u području zaušne žlijezde s lijeve strane reznjeviti i tvrdi tumor prekriven dlakom veličine 10x15 cm, **b)** kaudalno od lopatice s lijeve strane jedan tumor veličine 3x3 cm, **c)** s lijeve strane ispod oka crni tumor veličine 1x1 cm i **d)** s ventralne strane repa crni okrugli tumor veličine 1x1 cm i okolo nekoliko manjih.

Popis tablica:

Tablica 1. Prikaz podataka (broja konja, prosječne dobi u godinama s odstupanjem, prosječnog broja sati kojega konji prebivaju izvan staje u satima s odstupanjem i učestalost zastupljenih regija u kojima je pronađen tumor) konja s prisutnim kožnim tumorima raspoređenih prema dobnim kategorijama konja.

Sadržaj

1. Uvod	1
2. Pregled rezultata dosadašnjih istraživanja.....	2
3. Materijali i metode.....	6
3.1 Konji	6
3.2 Klinički pregled	6
3.3 Statistička analiza	7
4. Rezultati.....	8
5. Rasprava	17
6. Zaključak	22
7. Literatura	23
8. Sažetak.....	27
9. Summary	28
10. Životopis	29

1. Uvod

Najčešće uočeni tumori kod konja su oni koji zahvaćaju kožu ili potkožje. Također, kožni tumori se češće dijagnosticiraju, dijelom jer ih je najlakše uočiti, a dijelom jer je koža stalno izložena vanjskom okolišu i brojnim vanjskim čimbenicima koji uzrokuju tumore. Kemikalije, sunčevo zračenje i virusi samo su neki od čimbenika koji mogu uzrokovati tumore kože. Ulogu u razvoju tumora u koži mogu imati i genetski čimbenici te hormonalne promjene. Svi slojevi kože i njezine komponente imaju potencijal razviti neki od oblika tumora. Kožni tumori se mogu pojaviti u više oblika te se obično javljaju u obliku manjih kvržica, ali se mogu javiti i kao mrlje bez dlake ili bezbojne mrlje, bradavice ili čirevi koji ne zacjeljuju (VILLALOBOS, 2019.).

Tumori mogu biti benigni ili maligni (kancerogeni). Benigni tumori su lokalizirani i ne šire se u druge dijelove tijela, dok se maligni tumori mogu proširiti u obližnja tkiva i na udaljena mjesta. Nekoliko vrsta malignih tumora kože često se javljaju kod konja, a to su melanomi, karcinomi pločastih stanica i sarkoidi (VALENTINE, 2006.). U humanoj medicinskoj terminologiji su svi melanomi maligni. Međutim među životinjama melanomi mogu biti ili benigni ili maligni (VAN DER WEYDEN, 2020.).

Hipoteza ovog istraživanja je da će većina konja sivaca starijih od 15 godina imati neki oblik kožnog tumora, odnosno melanoma, te da će pojavnost melanoma biti veća kod konja koji češće borave izvan staje izloženi vremenskim uvjetima. Također, da će se melanomi uglavnom pronaći na predilekcijskim mjestima kao što su: perineum, korijen repa, područje glave, osobito u regiji parotidne žlijezde slinovnice i u blizini oka.

Cilj istraživanja je utvrditi prevalenciju kožnih tumora u konja sivaca koji su bili liječeni na klinikama Veterinarskog fakulteta. Također, cilj je utvrditi ima li razlike u pojavnosti kožnih tumora s obzirom na spol konja. S obzirom na starost konja, cilj je utvrditi u kojoj dobi su kožni tumori najučestaliji te ima li razlike u pojavnosti kožnih tumora između mlađih i starijih konja. Zatim, s obzirom na količinu vremena kojeg konji provode izvan staje, cilj je utvrditi je li veća pojavnost kod onih koji su prosječno više sati kroz godinu boravili na otvorenom. Posljednji cilj je odrediti na kojim anatomskim regijama na tijelu se češće javljaju kožni tumori u skupini pregledanih konja.

2. Pregled rezultata dosadašnjih istraživanja

Dugi se niz godina raspravljalo o tome da su melanomi u konja „samo“ pigmentirani madeži, benigna displazija pigmentnih stanica ili poremećaj odlaganja pigmenta (DICK, 1832.; LEBLANC i sur., 1902.; LAW, 1916.; LEVENE, 1979., 1980.; RODRIGUEZ i sur., 1997.). Dok su s druge strane ostali autori svrstavali melanome kao prave neoplazme te se ta debata klasifikacije melanoma, kao benigni ili maligni tumori, nastavila kroz cijelo 20. stoljeće (JAEGER, 1909.; RUNNELLS i BENBROOK, 1941.; VALENTINE, 1995.; ROONEY, 1996.). U nešto novije vrijeme se prihvatio koncept da su melanomi kod konja maligne neoplazme odnosno neoplazme s malignim potencijalom te neki izvori tvrde da minimalno 66% melanocitnih tumora konja u konačnici postane maligno (SCOTT, 1988.). Melanomi u konja su vrlo česte, promjenjive, tamno pigmentirane (sive/smeđe/crne), infiltrativne neoplazme koje se u uznapredovalim stadijima često manifestiraju u obliku multicentrične malignosti (MOORE i sur., 2012.).

Većina melanoma pronađenih kod konja javlja se kod onih sa sivom dlakom, odnosno kod kojih dlaka postaje siva ili bijela s godinama, te ih nazivamo sivcima (VILLALOBOS, 2019.). Prema često citiranoj referenci, njihova je prevalencija približno 80% u starijoj populaciji kod konja sa sivom i bijelom bojom dlake (MCFADYEAN, 1933.). McFadyean (1933.) je također predvidio da će gotovo svi sivi konji razviti „melanocitozu“ ako žive dovoljno dugo. Postoje najmanje četiri različita oblika melanocitnih tumora kod konja, a to su: melanocitni madež, dermalni melanom, dermalna melanomatoza i anaplastični maligni melanom. Različite su karakteristike ponašanja, te kliničke i histološke osobitosti koje razlikuju ova četiri oblika. Melanocitni madeži se javljaju u konja svih boja i općenito su solitarne, diskretne, površinske mase. Često se javljaju na mjestima koja nisu opisana za dermalni melanom konja, ali se mogu pojaviti na tipičnijim mjestima. Ovaj tip tumora uglavnom je izlječiv kirurškom ekscizijom. Dermalni melanomi se pojavljuju kao diskretne tumorske mase u bijelih i sivih konja. Javljaju se općenito kao pojedinačne mase na različitim mjestima, ali mogu biti višestruke, te se pokazalo da mogu biti izlječivi kirurškom ekscizijom (VALENTINE, 1995.). Dermalna melanomatoza je stanje koje se viđa u konja bijele i sive boje dlake i sastoji se od više kožnih tumora po tijelu, pri čemu se barem jedan tumor nalazi na „tipičnom“ mjestu (MOORE i sur., 2013.). Ova tipična mjesta uključuju ventralnu stranu repa, analne, perianalne i genitalne regije, perineum i komisure usana

(SELTENHAMMER i sur., 2004.). Dermalna melanomatoza se javlja u starijih bijelih i sivih konja, obično starijih od 15 godina te izlječenje kirurškom ekscizijom nije izvedivo zbog već prisutnih udaljenih metastaza (VALENTINE, 1995.). Dermalni melanom i dermalna melanomatoza histološki se ne razlikuju, ali se razlikuju po svojim kliničkim značajkama. Neke melanocitne tumore konja i dalje je teško klasificirati jer mogu imati histološke značajke i melanocitnog madeža i dermalnog melanoma (VALENTINE, 1995.). Anaplastični melanom se obično javlja u konja drugih boja dlake (ne bijele i sive boje) i vrlo je agresivan tip tumora s prisutnim udaljenim metastazama unutar jedne godine od dijagnoze (VALENTINE, 1995.).

U mnogim istraživanjima su se proučavali stupnjevi malignosti melanoma te je ustanovljeno da melanomi stupnja od 1 do 4 (1. stupanj – rani stadiji kvržica ili jednog solitarnog tumora, promjera 0,5 cm, na tipičnim mjestima; 2. stupanj – nekoliko tumora promjera 0,5 cm, ili jedan pojedinačan tumor promjera 2 cm; 3. stupanj – jedan ili više nodularnih melanoma promjera 5 cm intra- i/ili subkutano na tipičnim mjestima; 4. stupanj – ekstenzivni konfluentni melanom prekriven kožom, znakovi razaranja (nekroza, ulceracija i metastaza) nisu narušavali sivicima opće zdravstveno stanje, već kada bi melanom prešao u 5. stupanj (egzofitni rast tumora koji pokazuju vlažne površine i ulceracije, metastaze u različite organe praćene paraneoplastičnim sindromom) malignosti bi se naglo pogoršalo stanje životinje (SELTENHAMMER i sur., 2003.; TEIXEIRA i sur., 2013.; MOORE i sur., 2013.).

Melanomi se mogu razviti u bilo kojoj dobi. Obično se javljaju kod starijih konja, ali uobičajeno je da počinju svoj razvoj kada konj ima 3 do 4 godine (VILLALOBOS, 2019.) Siva boja konja je najznačajniji predisponirajući čimbenik za nastanak melanoma, dok osjetljivost određenih pasmina nije značajna (FLEURY i sur., 2000.a). Većina sivih konja starijih od 15 godina imat će barem neki od oblika tumora melanoma i od njih velika većina će također imati višestruke tumore (J EGLUM, 1999.). Javljaju se i kod ostalih konja koji nisu sivci te kod njih često budu opasniji nego kod bijelih i sivih konja (BRKLJAČA BOTTEGARRO i sur., 2018). Čini se da su arapske, lipicanske, andaluzijske i peršeron pasmine osjetljivije, dok je prirodno sivi Erisakay poni manje pogođena pasmina (EQUINE MEDICAL SOLUTIONS Ltd, 2021.).

Vrijeme kada melanomi postanu maligni varira tako da se kod nekih može vrlo brzo javiti malignost i posljedična manifestacija bolesti dok kod drugih može proći vrlo dugo razdoblje (godine) za razvoj malignosti (VALENTINE, 1995.) Melanome kod konja je

Iako prepoznati jer se javljaju u obliku manjih kvrga crne boje koje ne mogu nestati spontano. Obično ih se uoči kao male, čvrste, sferične kvržice unutar i ispod kože (FLEURY i sur., 2000.b). Mogu se pojaviti kao mrlje ili kvрге, uzdignute ili ravne mase te većina ima tamnu površinu (VILLALOBOS, 2019.). Iako su često pojedinačni mogu biti i višestruki, osobito u rizičnih pasmina (VILLALOBOS, 2019.). Zbog mnogobrojnog rasta, mogu formirati lance i mogu se uvelike razlikovati u veličini. Dok jedan tumor može rasti alarmantnom brzinom, oni susjedni mogu ostati stabilne veličine. Neki tumori mogu postati opasniji tako da se povećaju i spajaju u veća područja tumora. Tumori koji brzo rastu, te oni koji su na neki način oštećeni ili ozlijeđeni mogu ulcerirati i izložiti na površinu crno meko tkivo. Melanomi mogu krvariti i izlučivati crni želatinozni ekskret. Ponekad melanomi mogu izgubiti svoju karakterističnu crnu boju i postati plavosivi, zatim bež i na koncu ružičasti do crveni. Stanja koja bi mogla nalikovati ili se zamijeniti za melanom su druge kožne nodularne bolesti kože kao što je sarkoid ili karcinom skvamoznih stanica te druge unutarnje neoplazme. Klinički izgled melanoma je vrlo karakterističan, tako da u većini slučajeva uzimanje uzorka tkiva za patohistološku potvrdu vjerojatno nije potreban. Međutim, uzorci uzeti iz sumnjivog melanoma, bilo iglom ili ekscizijom tumora, obično će potvrditi dijagnozu (EQUINE MEDICAL SOLUTIONS Ltd, 2021.).

Organi gdje se mogu pojaviti melanomi su koža najvećim dijelom, oči i uši (VALENTINE, 1995.; CECIL i sur., 2000.; PILSWORTH i KNOTTENBELT, 2006.). S obzirom na to da su za nastanak melanoma odgovorni melanociti koji se nalaze u koži i odgovorni su za boju kože, razumljivo je da se većina tumora nalazi na koži. U slučaju da se melanom pronađe u unutarnjim organima, to je posljedica širenja malignog melanoma kože. Najčešće mjesto nastanka melanoma je koža perineuma (oko anusa i baze repa) te je dokazano da se više od 50% tumora melanoma nalazi na perineumu i oko njega. Također se još može pojaviti na: vjeđama, šarenici, mrežnici, ustima odnosno usnama, regiji parotidne žlijezde i limfnim čvorovima, koži penisa i stidnice, te u unutarnjim organima kao što su crijeva, srce i pluća (TEIXEIRA i sur., 2013.). Melanom može imati mali učinak na pojedini organ sve dok ne dosegne veličinu koja ometa funkciju tog organa, međutim na nekim mjestima kao što su oko i leđna moždina, čak i na izgled mali tumori mogu imati štetan učinak (SCHOTT i sur., 1990.).

U ljudi je melanom povezan s izlaganjem suncu, a rizik se povećava s opeklinama od sunca. Međutim, kod sivaca se melanomi javljaju na mjestima koja nisu pretjerano

izložena direktnom suncu (ALTMAYER i sur., 1984.). Poznato je da postoji genetska predispozicija za nastanak melanoma u sivaca, ali osim toga nisu potvrđeni drugi uzroci (SUNDSTRÖM i sur., 2012.). Obično se melanomi javljaju kao jedna promijenjena stanica što u konačnici rezultira širenjem klonalno promijenjenih stanica. Izgleda kako je okidač za malignu promjenu stanica abnormalno nakupljanje pigmenta melanina u inače normalnim stanicama. Čini se da je melanom konja drugih boja dlake, ljudi i pasa izazvan konvencionalnijim mehanizmom karcinoma koji uključuje iznenadnu genetsku mutaciju u jednoj stanici nakon izlaganja UV svjetlu ili nekom drugom faktoru koji izaziva karcinom (VAN DER WEYDEN, 2020.).

Glavni utjecaj melanoma na konja ovisi o njegovom položaju i o promjeni strukture zahvaćenog tkiva. Njegova veličina i lokacija utječu na to koliko je opasan njegov učinak. Primjerice, melanom unutar leđne moždine imaće dramatične kliničke posljedice čak i ako je tumor benigne prirode jer ima malo prostora za rast, te melanom u srcu može uzrokovati ozbiljne probleme sa srčanim ritmom koji mogu rezultirati iznenadnom smrću. Vrlo veliki melanomi u perinealnoj regiji mogu utjecati na defekaciju i uriniranje životinje. Kod kobilica mogu uzrokovati reproduktivne smetnje u vidu parenja i poroda. Melanomi mogu rezultirati neprihvatljivim izobličenjem lokalne anatomije u različitim organima. Najčešće mjesto za takav problem je u parotidnoj regiji ispod uha. Može doći do velikog širenja tumorskih masa. Dok melanomi na ovom mjestu rijetko uzrokuju značajne funkcionalne probleme, može doći do pritiska na dišne puteve (EQUINE MEDICAL SOLUTIONS Ltd, 2021.).

3. Materijali i metode

3.1 Konji

Pregledavani su konji s bijelom ili sivom bojom dlake odnosno tzv. sivci koji su neovisno o anamnezi došli na klinike Veterinarskog fakulteta ili su pregledani u sklopu terenske nastave u razdoblju od 01.01.2014. do 31.12.2019. godine. Od anamnestičkih podataka uzeti su sljedeći podaci: pasmina, spol, dob i prosječno vrijeme kroz godinu kojega konj provodi izvan staje. Spol je definiran kao mužjak (pastuh i kastrat) i ženka (kobilica). S obzirom na dob, konji su podijeljeni u tri skupine: mlađa dob (konji starosti 7 godina i mlađi od 7 godina), srednja dob – konji starosti od 8 do 14 godina i starija dob (konji starosti 15 godina i stariji od 15 godina). Konji su također podijeljeni u dvije skupine s obzirom na prosječno vrijeme koje borave izvan staje. Podijeljeni su na konje koji izvan staje borave manje od 6 sati dnevno i na one koji vani borave 6 i više sati dnevno.

3.2 Klinički pregled

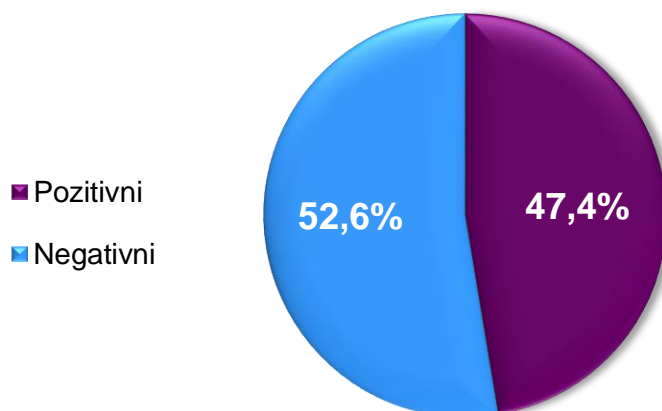
Nakon uzimanja anamneze, napravljen je klinički pregled životinje koji se sastojao od inspekcije i palpacije cijelog tijela. Inspekcijom su obuhvaćena mjesta na kojima se melanomi obično javljaju, kao što su perianalna i perinealna regija te ventralna strana repa i korijen repa. Također je pregledano područje prsa i okoline lopatice, područje vrata, područje glave – posebice oko očiju, ušiju i usta, regija zaušne žlijezde, noge, vime i prepucij. Na kraju je sustavno pregledano cijelo tijelo. Pregledi palpacijom provedeni su istovremeno s inspekcijom kako bi se osiguralo da nisu propušteni manji tumori. Traženi su kožni tumori u i na koži, crne (ružičaste, plavo-sive) boje ili prekriveni dlakom, ravni ili uzdignuti, glatki ili bradavičasti, manji od vrha prsta ili veći od šake. S obzirom na vrlo karakterističan izgled takvih kožnih tumora, s velikom sigurnošću se moglo odrediti da se radi o melanomima, bez daljnjih invazivnih pretraga (MÄHLMANN i sur., 2015.; DRUML i sur., 2021.).

3.3 Statistička analiza

Obrada prikupljenih podataka provedena je statističkim programom Statistica v.14.0.0.15 (StatSoft, USA, 2020.). Testovi koji su korišteni radi prikaza podataka su: prevalencija, hi-kvadrat test, srednja vrijednost i standardna devijacija. Prevalencija ili učestalost pojave kožnih tumora izračunata je prema standardnoj formuli pomoću koje se broj konja s kožnim tumorom podijelilo s ukupnim brojem svih pregledanih konja te se pomnožilo sa 100 da bi se dobio postotak prevalencije. Odstupanje opaženih od teoretski očekivanih učestalosti provjereno je hi-kvadrat testom (χ^2 -) gdje je značajnost razlika između istraživanih obilježja promatrana na razini od $p < 0,05$. Promatrane varijable u hi-kvadrat testu su bile kategorije konja koje su uključivale spol, dob i prosječno vrijeme koje konji provedu izvan staje te su svaka posebno uspoređene s rezultatom prisutnosti kožnih tumora. Varijable s normalnom distribucijom (starost konja i prosječno vrijeme kojega konji provedu izvan staje), podijeljene prema dobnoj kategoriji, izražene su aritmetičkom sredinom i standardnom devijacijom ($\bar{x} + SD$).

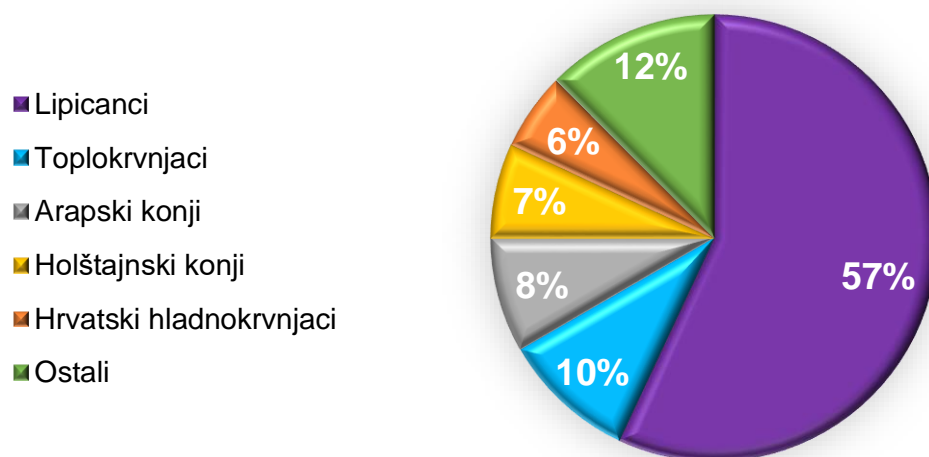
4. Rezultati

U ovom istraživanju pregledano je 152 konja bijele i sive boje dlake. Od svih pretraženih konja, kod njih 72 (47,4%) je pronađen barem jedan kožni tumor. Prevalencija kožnih tumora u pregledanoj skupini konja je prikazana na Slici 1.



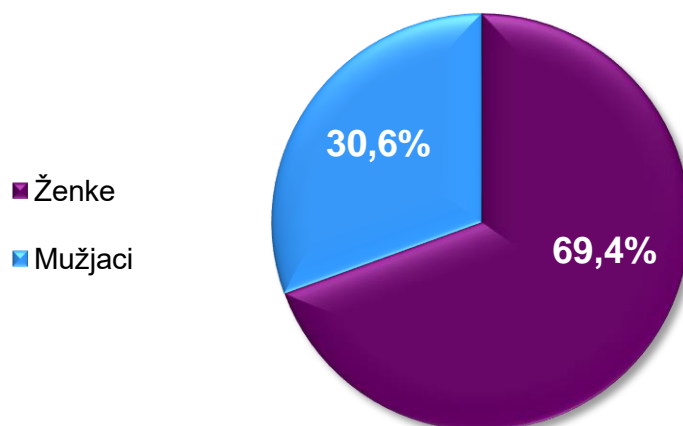
Slika 1. Prevalencija kožnih tumora u skupini pregledanih konja.

Većina pretraživanih konja bila je pasmine lipicanac (48,7%), zatim hrvatski toplokrvnjak (toplokrvnjak) (15,1%), arapski konj (borički i shagy) (15,1%), hrvatski športski konj (5,3%), holštajnski konj (4,6%), hrvatski hladnokrvnjak (3,9%), nepoznata pasmina (2,0%), miješane pasmine (2,0%), mađarski polukrvnjak (1,2%), oldenburg (0,7%), gipsy vanner (0,7%) i nizozemski toplokrvnjak (0,7%). Na Slici 2 su prikazane pasmine konja kod kojih je pronađen kožni tumor i njihov udio. Vidljivo je da je najviše kožnih tumora (57%) pronađeno kod pasmine lipicanac, ali je i najviše konja bijele i sive boje dlake pregledano kod te pasmine. S obzirom na ukupan broj pregledanih konja samo lipicanske pasmine (n=74), 55,4% ih je imalo prisutne kožne tumore.



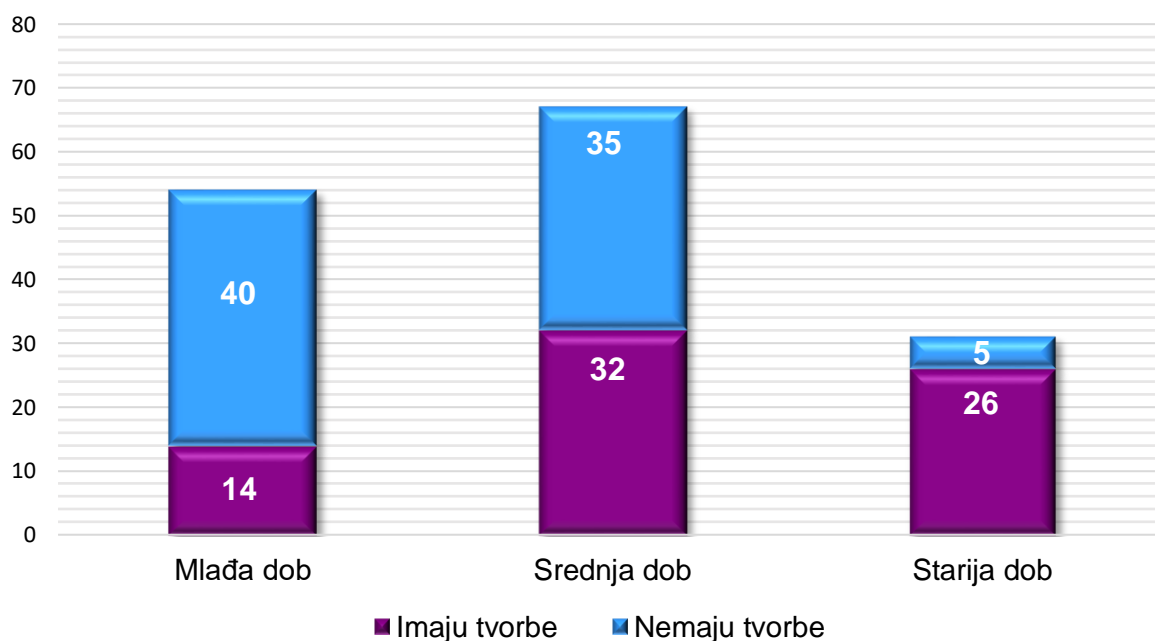
Slika 2. Udio pasmina pretraženih u ovom istraživanju kod konja kod kojih su pronađeni kožni tumori.

Od 152 konja, 94 (61,8%) su bile ženke, a mužjaka je bilo 58 (38,2%). Kožni tumori su pronađeni kod 50 (69,4%) kobila te kod 22 (30,6%) pastuha i kastrata (Slika 3). Učestalost tumora je bila nešto veća kod ženki nego mužjaka ($p=0,067$).



Slika 3. Postotak broja ženki i mužjaka s obzirom na prisutnost kožnih tumora.

Starost konja promatrane populacije bila je u rasponu od 2 do 24 godine odnosno prosječna starost je bila $10,19 \pm 5$ godina. Najmlađi konj s kožnim tumorom imao je 3 godine, a najstarija je bila kobila od 24 godine, dok je prosječna starost konja s prisutnim tumorom $12,39 \pm 5,3$ godina. Od 72 konja s kožnim tumorom, u mlađoj dobi ih je bilo 19,5% (n=14), u srednjoj dobi 44,4% (n=32) i u starijoj dobi 36,1% (n=26). U populaciji od 80 konja bez prisutnih tumora u mlađoj dobi ih je bilo 50,0% (n=40), srednje dobi 43,8% (n=35) i starije dobi 6,2% (n=5). Od ukupnog broja pregledanih konja, samo 5 (3,3%) konja starije dobi nisu imali kožni tumor, dok je takvih u srednjoj dobi bilo 35 (23,0%) i u mlađoj dobi 40 (26,3%). Od ukupnog broja pretraženih konja, onih s kožnim tumorom je bilo 17,1% starije dobi, 21,1% srednje dobi i 9,2% mlađe dobi (Slika 4). Između sve tri dobne kategorije konja (mlađe, srednje i starije dobi) i prisutnosti odnosno odsutnosti kožnih tumora postoji statistički značajna razlika ($p < 0.05$). Najveći broj tumora zabilježen je u starijoj dobi, tako da je od ukupnog broja starijih konja čak 83,9% konja imalo prisutan kožni tumor. Zatim od ukupnog broja konja srednje dobi, u njih 47,8% je zabilježen prisutan tumor, te je u mlađoj dobi zabilježeno prisutno 25,9% prisutnosti tumora s obzirom na ukupan broj konja mlađe dobi. U Tablici 1. su prikazani svi podaci konja koji su imali pronađen najmanje jedan kožni tumor na tijelu podijeljeni prema dobnim kategorijama.



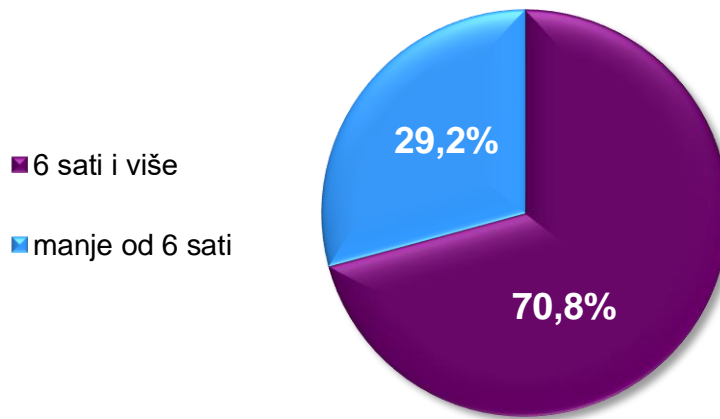
Slika 4. Prikaz broja tumora kod pojedinih kategorija starosti konja.

Tablica 1. Prikaz podataka (broja konja, prosječne dobi u godinama s odstupanjem, prosječnog broja sati kojega konji prebivaju izvan staje u satima s odstupanjem i učestalost zastupljenih regija u kojima je pronađen tumor) konja s prisutnim kožnim tumorima raspoređenih prema dobnim kategorijama konja.

Dob konja	Broj konja	Prosječna dob i SD*	Prosječan broj sati izvan staje i SD*	Učestalost zastupljenih regija u kojima je pronađen tumor
Mlađa dob	14	5,7±1,2	6,7±5,7	regija lopatice – 23,5% regija vrata – 23,5% regija glave – 17,6% regija repa – 11,8% regija prsa – 11,8% regija anusa – 5,9% regija nogu – 5,9%
Srednja dob	32	10,3±2,1	7,2±4,4	regija repa – 29,6% regija vrata – 16,7% regija glave – 12,9% regija zaušne žl. – 11,1% regija lopatice – 11,1% regija anusa – 11,1% regija prsa – 5,6% regija nogu – 1,9%
Starija dob	26	18,5±2,2	9,4±5,9	regija repa – 30,7% regija anusa – 30,7% regija vrata – 10,3% regija lopatice – 10,3% regija glave – 7,7% regija prsa – 5,1% regija zaušne žl. – 2,6% regija nogu – 2,6%

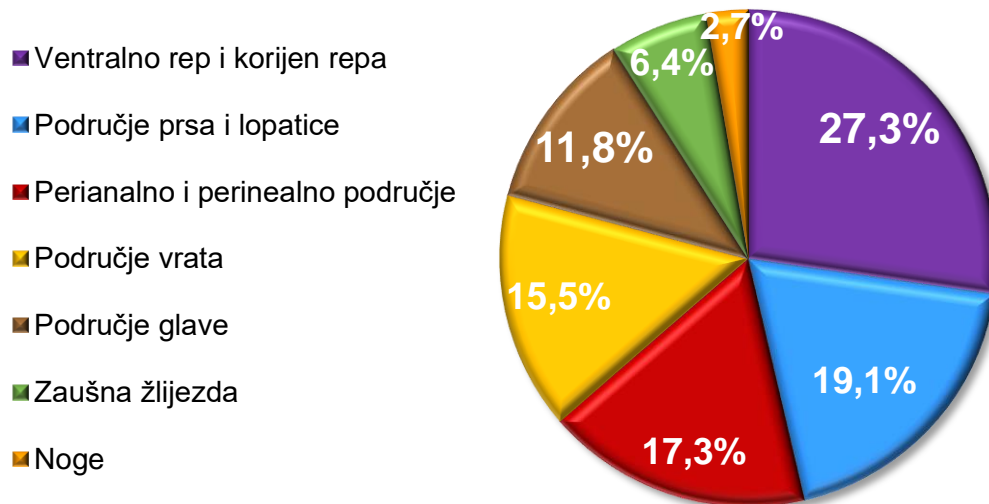
*SD – Standardna devijacija

S obzirom na prosječno vrijeme kroz godinu koje konji provode izvan staje i prisutnost kožnih tumora, 29,2% ih je bilo koji borave manje od 6 sati izvan staje, dok onih koji borave 6 i više sati izvan staje je bilo 70,8% (Slika 5). Između onih konja koji su imali kožne tumore i onih koji nisu te vremenu boravka izvan staje, nema statistički značajne razlike ($p > 0.05$).



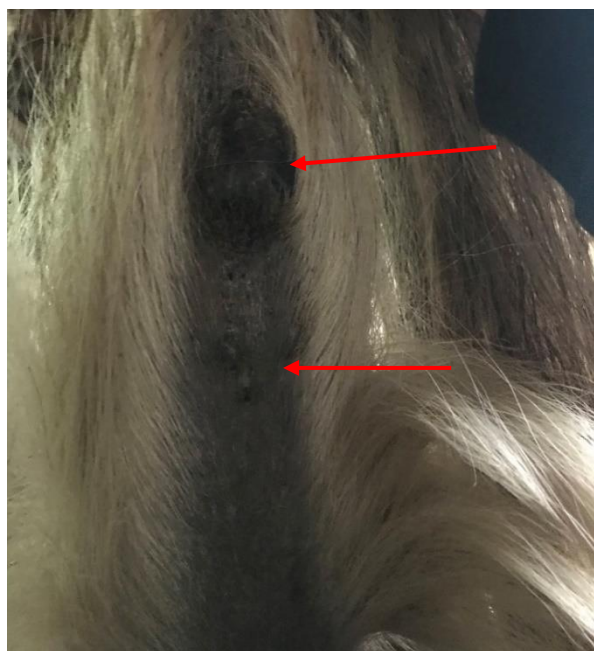
Slika 5. Prikaz broja konja sa prisutnim tumorom koji provode manje od 6 sati odnosno 6 sati i više vremena izvan staje.

Po jedan kožni tumor pronađen je kod 26 (36,1%) konja, dok su kod 46 (63,9%) konja pronađeni multipli kožni tumori s dvije i više tvorbi. Najčešće mjesto na tijelu gdje je pronađen kožni tumor je ventralna strana repa i korijen repa. Na tim mjestima je pronađen u 27,3% slučajeva s obzirom na ukupan broj pronađenih kožnih tumora u 72 konja na pojedinim mjestima. Iza njega slijedi područje oko lopatice i prsa (19,1%), perianalno i perinealno područje (17,3%), područje vrata (15,5%), područje glave (11,8%), područje zaušne žlijezde (6,4%) te su još pronađeni na području nogu (2,7%). Omjer pojavnosti kožnih tumora po pojedinim područjima prikazan je na Slici 6.

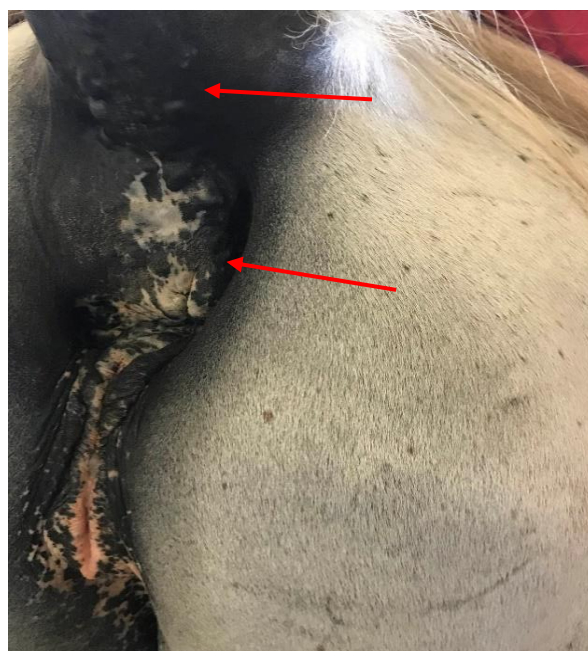

Slika 6. Prikaz pojavnosti kožnih tumora po pojedinim područjima tijela.

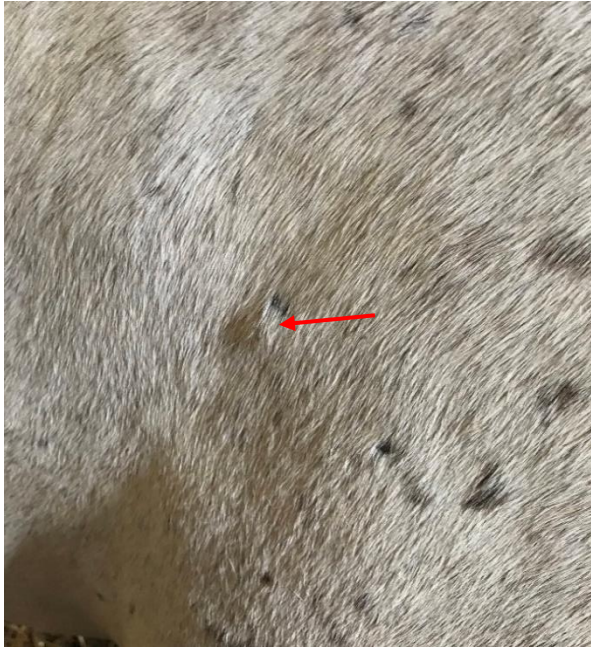Konj koji je imao pronađene kožne tumore na najviše regija na tijelu je bio mužjak, pasmine hrvatski toplokrvnjak i 9 godina starosti te je boravio u prosjeku 2 sata dnevno izvan staje. Tvorbe su pronađene na području: korijena repa, perineuma, vrata, zaušne žlijezde i nogu. Na Slici 7 pod a, b, c, d, e i f vidljiv je karakterističan izgled, brojnost i različite veličine pronađenih kožnih tumora, kao i najčešće anatomske regije gdje je pronađen.



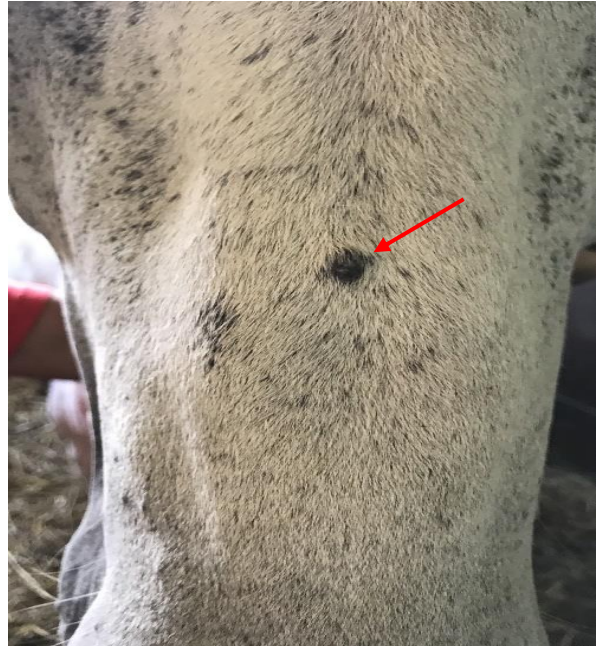
a)



b)



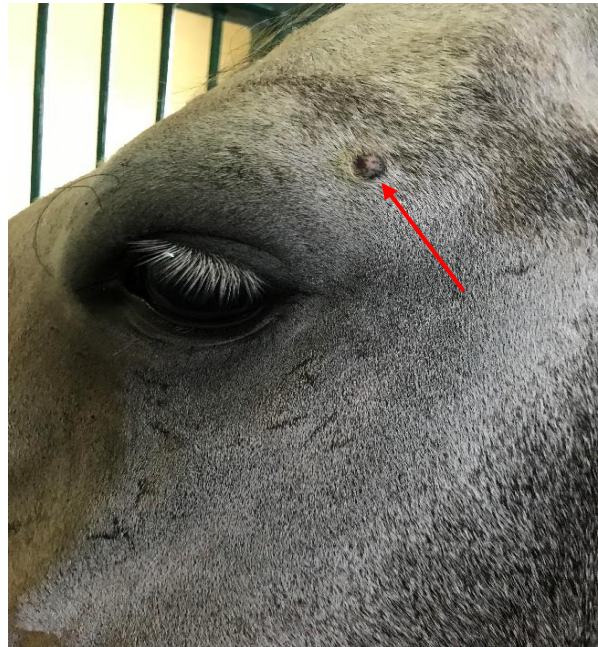c)



d)



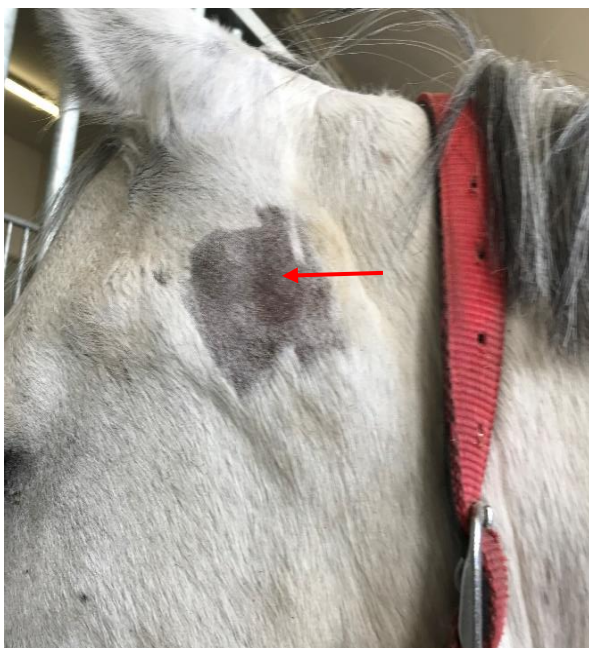e)



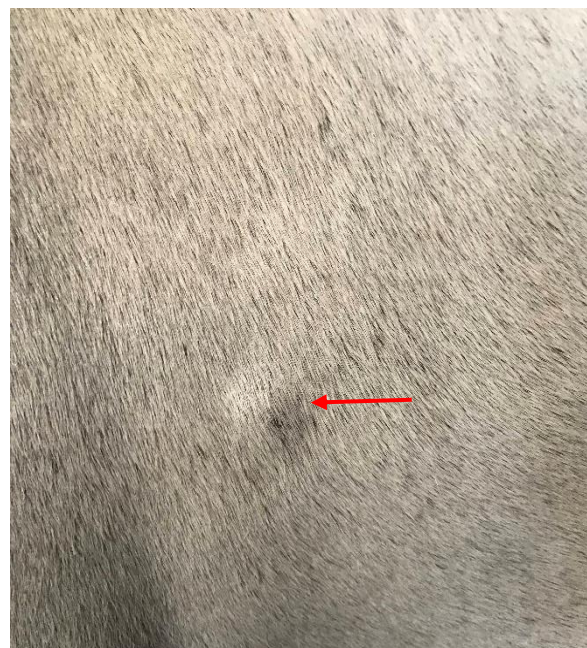f)

Slika 7. Prikaz (označeni strelicama) pronađenih kožnih tumora na različitim regijama na tijelu konja: **a)** ventralno na repu prisutan tumor veličine šake i ventralno od njega nekoliko manjih tumora veličine 2-3 cm, **b)** na korijenu repa prisutno nekoliko tumora veličine 1-2 cm i perianalno deformiran sfinkter koji je uvijen prema ventralno i nabubren je prijelazak korijena repa, uz to prisutna 3-4 tumora veličine 2-3x2-3 cm, **c)** kaudalno od lopatice prisutan jedan tumor prekriven dlakom veličine oko 2-3 cm, **d)** iznad njuške na sredini nosa rostralno crni okrugli tumor veličine 2x2 cm, **e)** na vratu ventralno prisutan jedan tumor prekriven dlakom veličine oko 2 cm i **f)** iznad lijevog oka prisutan jedan tumor ružičasto-crne boje veličine 1x1 cm.

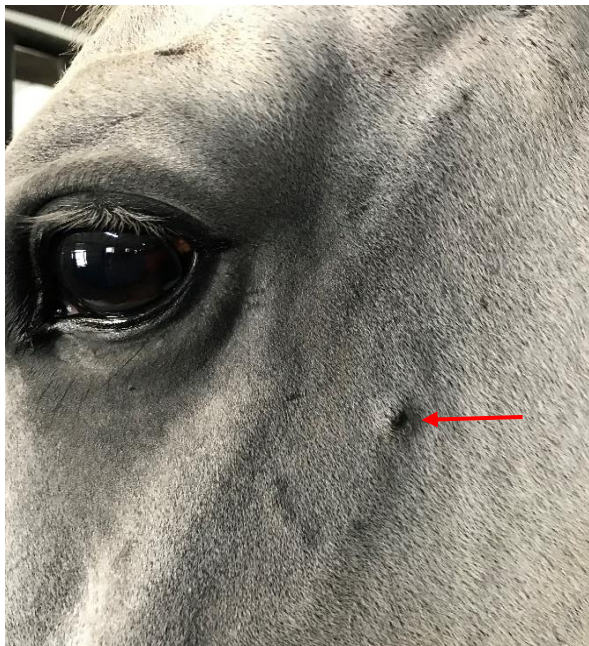
Osim pronađenih podataka samo na osnovu inspekcije i palpacije, također je bio citološki potvrđen jedan slučaj prisutnosti melanoma kod pastuha starosti 8 godina koji je došao na klinike Veterinarskog fakulteta radi liječenja istih. Vlasnik je uočio otečeno područje zaušne žlijezde s lijeve strane (Slika 8 a). Citološkom pretragom utvrđena je neoplazma melanocitnog podrijetla praćena gnojnom upalom. Osim citološke pretrage, napravljen je endoskopski pregled ždrijela i zračnih vrećica koji su bili urednog nalaza, te pretraga krvi gdje je u hemogramu uočena limfopenija i neutrofilija, a u biokemijskom nalazu hiperproteinemija, hiperalbuminemija i povišene koncentracije kreatin fosfokinaze. Osim regije zaušne žlijezde, imao je pronađene kožne tumore na korijenu repa, u okolini oka i u području lopatice (Slika 8 b, c i d).



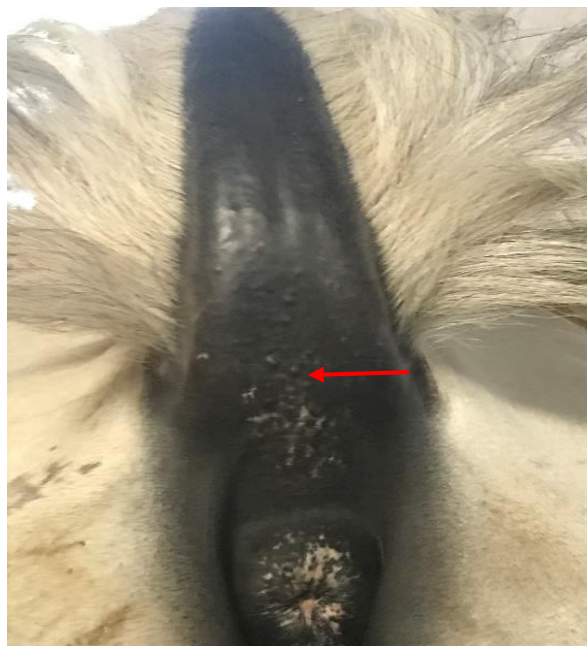a)



b)



c)



d)

Slika 8. Izgled i anatomske regije tumora prisutnih kod konja s dijagnozom melanoma (označeni strelicama): **a)** u području zaušne žlijezde s lijeve strane režnjeviti i tvrdi tumor prekriven dlakom veličine 10x15 cm, **b)** kaudalno od lopatice s lijeve strane jedan tumor veličine 3x3 cm, **c)** s lijeve strane ispod oka crni tumor veličine 1x1 cm i **d)** s ventralne strane repa crni okrugli tumor veličine 1x1 cm i okolo nekoliko manjih.

5. Rasprava

Melanomi su najčešće opisani kod konja bijele i sive boje dlake te je čak i očekivan njihov pronalazak u toj populaciji konja. U najvećem broju slučajeva kožni melanomi ostanu benigni duže vrijeme tijekom života konja, ali proporcionalno sa starenjem mogu prijeći u maligni oblik i melanocitozu (SMITH i sur., 2002.; MOORE i sur., 2012.). Za razliku od sivaca, kod konja drugih boja dlake melanomi se gotovo u pravilu javljaju kao maligni s udaljenim metastazama (POORE i sur., 2013.). Jedan takav primjer opisan je u radu Brkljača Bottegaro i sur. (2018.), gdje je kod dorate kobile uočena manja kvržica koja je s vremenom narasla uz narušeno zdravstveno stanje kobile koja je kratko nakon ždrijebjenja eutanazirana. Histološkom pretragom je utvrđeno da se radilo o agresivnom amelanotičnom melanomu koji se obično ne pojavljuje u konja bijele i sive boje dlake.

U današnje vrijeme je već poznato da konji bijele i sive boje dlake nose dominantni fenotip koji uzrokuje pojavu sive ili bijele boje sa starenjem koji je uzrokovan od strane 4.6-kb duplikacije u intronu 6 od STX17 te je povezan s visokom incidencijom melanoma i depigmentacije kože kao što je vitiligo (ROSENGREN i sur., 2008.; SUNDSTRÖM i sur., 2012.; DRUML i sur., 2021.).

Prevalencija melanoma u ovom istraživanju iznosila je 47,4% što se podudara s rezultatima sličnih istraživanja. Tako je prevalencija u drugim istraživanjima iznosila 89,6% (pasmina Pura Raza Espanol – RODRIGUEZ i sur., 1997.), 50,4% (DUMRL i sur., 2022), 50% (pasmina lipicanci - SELTENHAMMER i sur., 2003.), 31,4% (pasmina camargue - FLEURY i sur., 2000.b), 16% (pasmina quarter - TEIXEIRA i sur., 2013.) i 12,5% (pasmina kladruber – HOFMANOVÁ i sur., 2015.).

Najzastupljenija pasmina s kožnim tumorima unutar našeg istraživanja bila je lipicanac (57%), na čega utječe i činjenica da se ta pasmina u velikoj mjeri nalazi na našem geografskom području zbog autohtonog uzgoja lipicanske pasmine. Također konji te pasmine se uglavnom javljaju u bijeloj i sivoj boji odnosno oždrijebe se skoro crni te tijekom rasta poprimaju sivu i bijelu boju. Od ukupnog broja pregledanih lipicanaca u našem istraživanju, 55,4% ih je imalo prisutne kožne tumore. Postoje i druga istraživanja pojave melanoma u lipicanaca gdje se pokazalo da od ukupnog broja lipicanaca, 50% ih je imalo neki oblik melanoma (SELTENHAMMER i sur., 2003.). Također u istom istraživanju se pokazalo kako je omjer oboljelih lipicanskih konja bio je veći u odnosu na ranije ispitivanu drugu pasminu iste boje. Dok je 148 od

296 (50%) lipicanskih konja imalo melanom, samo 31,4% konja pasmine Camargue je imalo melanom (FLEURY i sur., 2000.b; SELTENHAMMER i sur., 2003.). Iako se lipicanac jasno razlikuje od pasmine Camargue s obzirom na podrijetlo, homogenost populacije i čimbenike okoliša, rezultati dobiveni u oba istraživanja melanoma bili su ipak slični i stoga dobivaju još veći značaj (SELTENHAMMER i sur., 2003.). Zabilježena je prevalencija melanoma u skupini pasmine quarter od 16% (TEIXEIRA i sur., 2013.), što je niže nego što je prethodno opisano u lipicanaca (50%) (SELTENHAMMER i sur., 2003.), Camargueu (31,4%) (FLEURY i sur., 2000.b) i Pura Raza Espanola (89,6%) (TEIXEIRA i sur., 2013.). Lipicanska pasmina konja proizvod je 500 godina parenja u srodstvu, dok je populacija konja Camargue heterogena te bi taj genetski čimbenik mogao doprinijeti većoj incidenciji melanoma (SELTENHAMMER i sur., 2003.). Ipak Curik i sur. (2000.) izvijestili su da “*inbreeding*” lipicanaca nema dokazanog utjecaja na pojavu melanoma, iako se nasljedna predispozicija čini vjerojatnom, kao što je u Seltenhammer i sur. (2003.) studiji pretpostavljeno procijenjenim nasljednim faktorom od 0,36.

U našem istraživanju se pokazalo da je ženski spol imao nešto više prisutnih tumora nego muški spol te da postoji tendencija statističke značajnosti odnosno da je učestalost tumora nešto veća kod ženki nego mužjaka. S druge strane u radu Fleury i sur. (2000.b) su prikupljeni podaci od više muških jedinki te se pokazala povećana tendencija pojave melanoma u kastriranih mužjaka. U drugim radovima nije zabilježena značajna statistička razlika između pojave melanoma i spola (VALENTINE, 1995.; SELTENHAMMER i sur., 2003.; TEIXEIRA i sur., 2013.).

Prosječna dob pregledanih konja u našem istraživanju bila je $10,19 \pm 5$ godina, dok je prosječna dob konja s melanomom bila $12,39 \pm 5,3$ godine. U istraživanju Druml i sur. (2022.) prosječna dob ispitivanih konja bila je $14,55 \pm 6,2$ godine, dok je u radu Fleury i sur. (2000.b) bila 9,3 godine. Od ukupnog broja pregledanih konja, samo 5 (3,3%) konja starije dobi nisu imali prisutan ni jedan kožni tumor, dok je takvih u srednjoj dobi bilo 35 (23,0%) i u mlađoj dobi 40 (26,3%). U istraživanju Seltenhammer i sur. (2003.), 131 konj mlađi od 16 godina (44,25%) te samo 17 starijih (5,75%) je bilo bez melanoma. Od ukupnog broja pretraženih konja s kožnim tumorom iz našeg istraživanja, 17,1% je bilo konja starije dobi, 21,1% konja srednje dobi i 9,2% konja mlađe dobi. Najveći broj tumora zabilježen je u starijoj dobi, tako da je od ukupnog broja starijih konja čak 83,9% konja imalo prisutan kožni tumor. Naše istraživanje

pokazalo je povezanost dobi i prisutnosti melanoma što potvrđuju ranija istraživanja. Iz prisutnih rezultata se može potvrditi (VALENTINE, 1995.; SELTENHAMMER i sur., 2003.; TEIXEIRA i sur., 2013.), da pojava i prisutnost melanoma, kao i progresija razvoja dermalnog melanoma u bijelih i sivih konja raste sa starosti konja, posebice u konja starijih od 15 godina. Melanomi se javljaju u velikom rasponu dobi od 2 do 30 godina, s jasnim povećanjem prevalencije melanoma s dobi, te je u studiji Teixeira i sur. (2013.) prevalencija 52% kod konja starijih od 15 godina u usporedbi s 10% kod konja mlađih od 15 godina. Također je u istome istraživanju prevalencija melanoma u pasmini quarter konja starijih od 15 godina (52%) bila još uvijek mnogo niža od prevalencije zabilježene kod konja lipicanaca (75%) i camargue (68%) konja starijih od 15 godina ili konja Pura Raza Espanola i križanaca starijih od 10 godina (100%) (TEIXEIRA i sur., 2013.). Kontinuirano sijedenje dlake izravno korelira s nastankom tumora (SELTENHAMMER i sur., 2003.).

Razlika između prisutnosti melanoma i prosječnog vremena kojeg su konji boravili izvan staje nije pokazala statističke značajnosti ($p > 0.05$). Tome može ići u prilog činjenica da se melanomi kod konja bijele i sive boje dlake često javljaju na zasjenjenoj koži i da UV zračenje nije čimbenik rizika, iako se navodi da je sunčevom svjetlošću stimuliran α -MSH (amelanocit stimulirajući hormon) koji igra važnu ulogu u etiologiji melanoma (ALTMAYER i sur., 1984.).

U našem istraživanju su češće pronađeni multipli kožni tumori (63,9%) nego pojedinačni (36,1%), što se pokazao kao rezultat i u drugim radovima (FLEURY i sur., 2000.b; SELTENHAMMER i sur., 2003.) dok ih je u radu Teixeira i sur. (2013.) bilo podjednako. Najčešće predilekcijsko mjesto pojave melanoma pokazala se ventralna strana repa i korijen repa (27,3%), kao i u drugim radovima gdje je postotak iznosio 93.9% (FLEURY i sur., 2000.b), 75,6% (SELTENHAMMER i sur., 2003.) i 75% (TEIXEIRA i sur., 2013.). Mjesto koje slijedi po učestalosti u drugim radovima je perianalno područje – 43% (FLEURY i sur., 2000.b), 18% (TEIXEIRA i sur., 2013.), 4,3% (SELTENHAMMER i sur., 2003.) te na koncu ostala područja. U studiji od Teixeira i sur. (2013.), nakon perianalnog područja, sljedeće najčešće mjesto pojave melanoma je bilo na komisuri usne (11%), oko parotidne žlijezde slinovnice (9%), na prepuciju (9 %) ili vanjskim genitalijama (7%) i na vratu (7%), te manje uobičajene lokacije uključivale su: bazu uha, submandibularnu regiju, vime, medijalni aspekt stražnjih nogu - prepone, čelo, rame, bok i glutealne, trbušne ili torakalne regije. Ista

predilekcijska mjesta su se pokazala i u drugim radovima (VALENTINE, 1995.; FLEURY i sur., 2000.b; SELTENHAMMER i sur., 2003.). Spomenuo je i da konji koji su imali tumor na dva ili više mjesta, 89,3% je imalo masu ispod repa i na nekom drugom mjestu, a samo 10,7% konja s masama na više mjesta nije imalo melanome ispod repa (TEIXEIRA i sur., 2013.). Za razliku od drugih istraživanja, u našem je drugo najčešće mjesto pojave melanoma bilo područje lopatice i prsa (19,1%), zatim perianalno i perinealno područje (17,3%), područje vrata (15,5%), područje glave (11,8%), područje zaušne žlijezde (6,4%) te na području nogu (2,7%).

Dermalni melanomi, sa staničnim značajkama koje se ne razlikuju od onih kod dermalne melanomatoze, javljaju se kao diskretne tumorske mase u sivih konja. Ovi tumori su općenito pojedinačne mase koje se javljaju na različitim mjestima, ali mogu biti višestruki (VALENTINE, 1995.). Melanomatozu karakteriziraju višestruki tumori, koje se često spajaju, na tipičnim mjestima koje se javljaju u sivih konja starijih od 15 godina. Oni nisu kirurški izlječivi i imaju visoku stopu metastaza (METCALFE i sur., 2013.). Za razliku od melanomatoze, dermalne melanome je moguće kirurškom ekscizijom izliječiti (VALENTINE, 1995.). Konji koji razviju diskretne dermalne melanome općenito su odrasli, ali ne i stari. Opisana pojava metastaza dva relativno velika dermalna melanoma na nogama sugerira da se može javiti agresivni oblik, osobito kod mlađih konja. Dermalna melanomatoza javila se u starijih sivih konja, obično starijih od 15 godina, a najčešće je zahvatila rep, perineum i vanjske genitalije (VALENTINE, 1995.). Uočena je veća stopa metastaza oko ventralnog dijela repa, perineuma i vanjskih genitalija (DRUML i sur., 2021.). Kao što spominje ranije Metcalfe i sur. (2013.), kirurška ekscizija melanomatoze nije izvediva, a u studiji Valentine (1995.) nalaz unutarnjih metastaza u svih šest konja koji su proučavani na obdukciji potvrđuje prijašnja izvješća o visokoj stopi metastaza. U sklopu našeg istraživanja zabilježen je samo jedan konj koji je došao na klinike fakulteta radi liječenja melanoma pronađenog u regiji zaušne žlijezde. Ta činjenica nam govori da je neinformiranost i svijest vlasnika konja i dalje na niskoj razini što se tiče pojave melanoma kod sivih konja. MacGillivray i sur. (2002.) su opisali u svome istraživanju pojavnost malignih melanoma i njihovu važnost za ranim dijagnosticanjem jer u početku bolesti kada se javi samo jedan melanocitni madež ili dermalni melanom, moguće ih je uspješno izliječiti kirurškom ekscizijom. Ako se melanomi ostave netaknuti velika je vjerojatnost da će većina njih prijeći u maligni oblik s udaljenim metastazama na koži i u unutarnje

organe. Prilikom metastaziranja jedno od prvih mjesta gdje se jave melanomi su limfni čvorovi i pluća (PULLEY i STANNARD, 1990.).

Limit ovog istraživanja je nedostatak objektivne dijagnostike tumora, ali s obzirom na to da su citološka i histološka pretraga invazivne metode nisu bile primjenjive za ovakav tip istraživanja te zbog toga ne možemo potvrditi da se uistinu radilo o melanomima. Također nije bio moguć oftalmološki pregled, a melanomi se često znaju javiti i unutar samoga oka (MOORE i sur., 2000.). S obzirom na vrlo karakterističan izgled, utvrđen inspekcijom i palpacijom, melanoma, moglo se s većom sigurnošću tvrditi da se radilo o istima, kao što je to bilo u drugim radovima istoga tipa (SELTENHAMMER i sur., 2003.; HOFMANOVÁ i sur., 2015.; DRUML i sur., 2022.).

6. Zaključak

U populaciji od 152 konja bijele i sive boje dlake ustanovljena je prevalencija melanoma od 47,4% što pokazuje veliku učestalost pojave melanoma kod konja promatrane boje dlake. Premda nismo dokazali pasminske predispozicije, pojava melanoma bila je veća u konja lipicanske pasmine. Potvrđen je porast prevalencije melanoma s dobi konja odnosno povećana je pojavnost melanoma u konja starijih od 15 godina, ali se melanomi javljaju već u dobi od 3 godine.

Duljina boravka konja izvan staje nema utjecaj na pojavnost melanoma. Potvrđena je pojava melanoma na za to predilekcijskim mjestima na tijelu, iako je uočena veća pojava na manje spominjanim mjestima kao što je područje lopatice i prsa (19,1%) i područje vrata (15,5%).

Iako je zabilježena velika prevalencija melanoma, i dalje vrlo mali broj konja se liječi zbog istih što je najvjerojatnije razlog da je svijest vlasnika o opasnosti melanoma mala te bi trebalo poraditi na njihovoj edukaciji i ranom otkrivanju bolesti.

7. Literatura

Altmeyer, P., H. Holzmann, L. Stöhr, H.-J. Koch (1984.): The relationship between α -MSH level and coat color in white Camargue horses. *Journal of investigative dermatology*. 82.(2), 199. – 201.

Brkljača Bottegaro, N., J. Gotić, N. Prvanović Babić, L. Medven Zagradišnik, A. Gudan Kurilj (2018.): Abrupt exacerbation of a mid-tail melanoma during late pregnancy in a bay Holsteiner mare. *Wiener Tierärztliche Monatsschrift*. 105. (1/2), 25. – 32.

Curik, I., M. Seltenhammer, J. Sölkner, P. Zechner, I. Bodo, F. Habe, E. Marti, G. Brem (2000.): Inbreeding and melanoma in Lipizzan horses. *Agriculturae Conspectus Scientificus*. 65.(4), 181. – 186.

Curik, I., T. Druml, M. Seltenhammer, E. Sundström, G.R. Pielberg, L. Andersson, J. Sölkner (2013.): Complex inheritance of melanoma and pigmentation of coat and skin in Gray horses. *PLoS genetics*. 9.(2).

Dick, W. (1832.): Melanosis in men and horses. *The Lancet*. 19.(479), 192.

Druml, T., G. Brem, B. Velie, G. Lindgren, M. Horna, A. Ricard, G. Grilz Seger (2021.): Equine vitiligo-like depigmentation in grey horses is related to genes involved in immune response and tumor metastasis. *BMC Veterinary Research*. 17.(1), 1. – 12.

Druml, T., G. Brema, M. Horna, A. Ricard, G. Grilz-Seger (2022.): DPF3, A Putative Candidate Gene For Melanoma Etiopathogenesis in Gray Horses. *Journal of Equine Veterinary Science*. 108.

Equine Medical Solutions Ltd. (2021.): Melanoma in horses. Equine Medical Solutions Ltd., Killlearn, Glasgow. Pristupljeno 5.1.2022., <https://equinesarcoid.co.uk/melanoma-in-horses>.

Fleury, C., F. Bérard, B. Balme, L. Thomas (2000.): The study of cutaneous melanomas in Camargue-type gray-skinned horses (1): Clinical–pathological characterization. *Pigment Cell Research*. 13.(1), 39. – 46.

Fleury, C., F. Bérard, A. Leblond, C. Faure, N. Ganem, L. Thomas (2000.b): The study of cutaneous melanomas in Camargue-type gray-skinned horses (2): epidemiological survey. *Pigment Cell Research*. 13.(1), 47. – 51.

Hofmanová, B., L. Vostrý, I. Majzlík, H. Vostrá-Vydrová (2015.): Characterization of greying, melanoma, and vitiligo quantitative inheritance in Old Kladruber horses. *Czech Journal of Animal Science*. 60., 443. – 451.

Jäger, A. (1909.): Die melanosarkomatose der Schimmelpferde. *Virchows Archiv für pathologische Anatomie und Physiologie und für klinische Medizin*. 198.(1), 1. – 61.

Jeglum, K.A. (1999.): Melanomas. In: Robinson N.E. (ed.): *Current Therapy in Equine Medicine*. W.B. Saunders Company, Philadelphia, USA. 399. – 400.

Law, J. (1916.): Diseases of the skin. *Special Report on Diseases of the Horse*. 458. – 483.

Leblanc, P., C. Cadeac, C. Carougeau (1902.): *Pathologie chirurgicale générale*. Baillière. 21., 353. – 354.

Levene, A. (1979.): Disseminated dermal melanocytosis terminating in melanoma: a human condition resembling equine melanotic disease. *British Journal of Dermatology*. 101.(2), 197. – 205.

Levene, A. (1980.): On the natural history and comparative pathology of the blue naevus. *Annals of The Royal College of Surgeons of England*. 62.(5), 327.

Mählmann, K., Karsten Feige, C. Juhls, A. Endmann, H.-J. Schubert, D. Oswald, M. Hellige, M. Doherr, J.-M.V. Cavalleri (2015.): Local and systemic effect of transfection-reagent formulated DNA vectors on equine melanoma. *BMC veterinary research*. 11.(1), 1. – 11.

Mcfadyean, J. (1933.): Equine melanomatosis. *Journal of Comparative Pathology and Therapeutics*. 46., 186. – 198.

Metcalfe, L.V., P.J. O'brien, S. Papakonstantinou, S.D. Cahalan, H. Mcallister, V.E. Duggan (2013.): Malignant melanoma in a grey horse: case presentation and review of equine melanoma treatment options. *Irish veterinary journal*. 66.(1), 1. – 5.

Moore, C. P., B.K. Collins, L.L. Linton, L.L. Collier (2000.): Conjunctival malignant melanoma in a horse. *Veterinary ophthalmology*. 3.(2-3), 201. – 206.

Moore, J. S., C. Shaw, E. Schaw, V. Buechner-Maxwell, W. K. Scarratt, M. Crisman, M. Furr, J. Robertson (2013.): Melanoma in horses: Current perspectives. *Equine Veterinary Education*. 25.(3), 144. – 151.

Pilsworth, R. C., D. Knottenbelt (2006.): Melanoma. *Equine Veterinary Education*. 18.(5), 228. – 230.

Poore, L. A., J.R. Rest, D.C. Knottenbelt (2013.): The clinical presentation of a mid-tail melanocytoma with sudden malignant transformation in a bay Irish Draught gelding. *Equine Veterinary Education*. 25.(3), 134. – 138.

Pulley, L.T., A.A. Stannard (1990.): Melanocytic tumor. *Tumors in Domestic Animals*, 3rd ed.(Moulton, JE ed.), University of California Press, Berkeley. 75. – 82.

Rodriguez, M., J. Garcia-Barona, L. Pera, M. Castano, A. Rodriguez (1997.): A grey horse melanotic condition: a pigmentary disorder. *Journal of Equine Veterinary Science*. 17.(12), 677. – 681.

Rooney, J. R., J.L. Robertson (1996.): *Equine pathology*. Iowa State University Press.

Rosengren, P.G., A. Golovko, E. Sundstrom, I. Curik, J. Lennartsson, M.H. Seltenhammer, T. Druml, M. Binns, C. Fitzsimmons, G. Lindgren, K. Sandberg, R. Baumung, M. Vetterlein, S. Strömberg, M. Grabherr, C. Wade, K. Lindblad-Toh, F. Pontén, C.H. Heldin, J. Sölkner, L. Andersson (2008.): A cis-acting regulatory mutation causes premature hair graying and susceptibility to melanoma in the horse. *Nature genetics*. 40.(8), 1004. – 1009.

Runnells, R.A., E.A. Benbrook (1941.): Malignant melanoma of horses and mules. *American Journal of Veterinary Research*. 2., 340. – 344.

Schott, H.C., M.D. Major, B.D. Grant, W.M. Bayly (1990.): Melanoma as a cause of spinal cord compression in two horses. *Journal of the American Veterinary Medical Association*. 196.(11), 1820. – 1822.

Scott, D.W. (1988.): Neoplastic diseases. *Large animal dermatology*. 448. – 467.

Seltenhammer, M. H., H. Simhofer, S. Scherzer, P. Zechner, I. Curik, J. Sölkner, S. M. Brandt, B. Jansen, H. Pehamberger, E. Eisenmenger (2003.): Equine melanoma in a population of 296 grey Lipizzaner horses. *Equine veterinary journal*. 35.(2), 153. – 157.

Smith, S.H., M. H. Goldschmidt, P. M. Mcmanus (2002.): A comparative review of melanocytic neoplasms. *Veterinary Pathology*. 39.(6), 651. – 678.

Sundström, E., F. Imsland, S. Mikko, C. Wade, S. Sigurdsson, G. Rosengren Pielberg, A. Golovko, I. Curik, M.H. Seltenhammer, J. Sölkner, K. Lindblad-Toh, L. Andersson (2012.): Copy number expansion of the STX17 duplication in melanoma tissue from grey horses. *BMC genomics*. 13.(1), 1. – 14.

Teixeira, R.B.C., A.K. Rendahl, S.M. Anderson, J.R. Mickelson, D. Sigler, B.R. Buchanan, R.J. Coleman, M.E. Mccue (2013.): Coat color genotypes and risk and severity of melanoma in gray quarter horses. *Journal of veterinary internal medicine*. 27.(5), 1201. – 1208.

Valentine, B.A. (1995.): Equine melanocytic tumors: a retrospective study of 53 horses (1988 to 1991). *Journal of Veterinary Internal Medicine*. 9.(5), 291. – 297.

Valentine, B.A. (2006.): Survey of equine cutaneous neoplasia in the Pacific Northwest. *Journal of Veterinary Diagnostic Investigation*. 18., 123. – 126.

Van Der Weyden, L., T. Brenn, E.E. Patton, G.A. Wood, D.J. Adams (2020.): Spontaneously occurring melanoma in animals and their relevance to human melanoma. *The Journal of Pathology*. 252.(1), 4. – 21.

Villalobos, A.E. (2019.): *Merck Manual - Veterinary Manual*. Merck & Co., Kenilworth, NJ, USA. Tumors of the skin in horses, poglavlje Skin disorders of horses. Pristupljeno 5.1.2022., <https://www.merckvetmanual.com/horse-owners/skin-disorders-of-horses/tumors-of-the-skin-in-horses>.

8. Sažetak

Prevalencija kožnih tumora kod sivih i bijelih konja liječenih na klinikama Veterinarskog fakulteta

Melanomi su vrlo česte, tamno pigmentirane, infiltrativne neoplazme koje u uznapredovalim stadijima često metastaziraju. Veća je učestalost melanoma kod sivaca starijih od 15 godina. U ovom istraživanju je pregledano 152 konja bijele i sive boje dlake te je prevalencija kožnih tumora iznosila 47,4%. Većina pretraženih sivaca je bila pasmine lipicanac (48,7%). Učestalost tumora bila nešto veća kod ženki nego mužjaka ($p=0,067$). Prosječna starost konja s prisutnim tumorom je bila $12,39\pm 5,3$ godine. Prosječno vrijeme koje su konji boravili izvan staje nije imalo utjecaj na prevalenciju kožnih tumora. Najveći broj tumora zabilježen je u konja starije dobi (15 god. i više), tako je od ukupnog broja starijih konja 83,9% konja imalo prisutan kožni tumor. Od ukupnog broja pretraženih konja, onih s kožnim tumorom je bilo: starije dobi (15 god. i više) 17,1%, srednje dobi (od 8 do 14 god.) 21,1% i mlađe dobi (7 god. i manje) 9,2%. Između sve tri dobne kategorije je utvrđeno da sa starosti konja raste učestalost pojave kožnih tumora ($p<0,05$). Po jedan kožni tumor pronađen je kod 36,1% konja, dok su kod 63,9% konja pronađeni multipli kožni tumori. Najčešće mjesto na tijelu gdje je pronađen kožni tumor je ventralna strana repa i korijen repa (27,3%).

Od svih pregledanih konja, samo jedan je došao na klinike fakulteta radi liječenja melanoma. Iz priloženog možemo zaključiti da je svijest i informiranost vlasnika konja o opasnosti melanoma vrlo mala i da su potrebne edukacije radi što ranijeg otkrivanja bolesti.

Ključne riječi: melanom, konji sivci, kožni tumori, lipicanac

9. Summary

Prevalence of skin tumours in grey and white coated horses treated at the Clinics of the Veterinary faculty

Melanomas are very common, darkly pigmented, infiltrative neoplasms that often metastasize in advanced stages of the disease. The incidence of melanoma is higher in grey horses older than 15 years. In this study, 152 white and grey horses were examined over six years, and the prevalence of melanoma was 47.4%. Most of the examined horses were Lipizzaners (48.7%). The incidence of tumours was slightly higher in females than males ($p = 0.067$). The mean age of horses with tumours was 12.39 ± 5.3 years. The amount of time that the horses spent outside the barn did not influence the prevalence of the tumours. The largest number of tumours was recorded in the elderly horses (15 years and older) and of the total number of older horses, 83.9% of them had a skin tumour. Of the total number of examined horses, those with skin tumours were of older age (15 years and older) 17.1%, middle age (8 to 14 years) 21.1% and younger age (7 years and less) 9.2%. Between all three age categories, it was found that the frequency of melanoma increases with the age of horses ($p < 0.05$). One skin tumour was found in 36.1% of horses, while in 63.9% of horses multiple skin tumours were found. The most common region of the body with a skin tumour was the ventral side of the tail and the root of the tail (27.3%).

Of all the examined horses, only one horse was presented for melanoma treatment to the clinic. Therefore, we can conclude that the awareness of horse owners about the dangers of melanoma is very low and further education is needed to detect the disease as early as possible.

Keywords: melanoma, grey horses, tumours, Lipizzanian horse

10. Životopis

Rođena sam u Đakovu 16.06.1993. Završila sam srednju strukovnu školu Braće Radića u Đakovu nakon čega sam upisala Veterinarski fakultet Sveučilišta u Zagrebu. Od početka studiranja uz obaveze na fakultetu aktivno sudjelujem u izvannastavnim aktivnostima. Od druge godine studija sam bila aktivna članica studentske udruge IVSA pomoću koje sam sudjelovala u nekoliko studentskih razmjena, u Beču te u Liverpoolu. Tijekom studiranja bila sam demonstratorica na Zavodu za fiziologiju i radiobiologiju. Također sam stekla praktično iskustvo volontiranjem na Klinici za zarazne bolesti i Klinici za kirurgiju, ortopediju i oftalmologiju – odjel za konje na Veterinarskom fakultetu. Putem programa CEEPUS na Veterinarskom fakultetu u Košicama u Slovačkoj sam odradila dio stručne prakse. Uz program CEEPUS imala sam priliku sudjelovati u kratkoj ekskurziji u Beču pod nazivom Short Lipizzan Excursion 2017. Sudjelovala sam na raznim seminarima i kongresima: European Veterinary Students Seminar (EVSS) 2016., Utrecht, Nizozemska; VII. međunarodni kongres Veterinarska znanost i struka 2017., Zagreb, gdje sam i predstavljala svoj drugi znanstveni rad u obliku postera; Veterinarski dani 2018., Opatija; VII. međunarodni kongres Veterinarska znanost i struka 2019., Zagreb. Imala sam priliku 2019. godine sudjelovati u projektu pod nazivom „Plavi projekt“ – doprinos razvoju programa društveno korisnog učenja na Veterinarskom fakultetu Sveučilišta u Zagrebu. Napisala sam 2021.god. znanstveni rad pod nazivom: „Kolonizacija nosne i obrazne sluznice djelatnika klinika Veterinarskog fakulteta stafilokokima otpornim na meticilin“ koji je predstavljen u obliku postera na IX. međunarodnom kongresu Veterinarska znanost i struka.