

RESPIRATORNI DISTRES U PASA

Bogdanović, Lana

Master's thesis / Diplomski rad

2022

Degree Grantor / Ustanova koja je dodijelila akademski / stručni stupanj: **University of Zagreb, Faculty of Veterinary Medicine / Sveučilište u Zagrebu, Veterinarski fakultet**

Permanent link / Trajna poveznica: <https://um.nsk.hr/um:nbn:hr:178:420478>

Rights / Prava: [In copyright](#)/[Zaštićeno autorskim pravom.](#)

Download date / Datum preuzimanja: **2024-08-04**



Repository / Repozitorij:

[Repository of Faculty of Veterinary Medicine -
Repository of PHD, master's thesis](#)



SVEUČILIŠTE U ZAGREBU
VETERINARSKI FAKULTET

Lana Bogdanović

RESPIRATORNI DISTRES U PASA

Diplomski rad

Zagreb, 2022.

Klinika za unutarnje bolesti

Predstojnica: Klinike za unutarnje bolesti: doc.dr.sc. Iva Šmit

Mentorica: prof.dr.sc. Vesna Matijatko

Komentorica: izv.prof.dr.sc. Mirna Brkljačić

Članovi Povjerenstva za obranu diplomskog rada:

1. izv. prof. dr. sc. Ivana Kiš
2. prof.dr.sc. Vesna Matijatko
3. izv.prof.dr.sc. Mirna Brkljačić
4. prof. dr. sc. Dalibor Potočnjak

Zahvala

Tijekom pisanja ovog rada i tijekom cijelog studiranja mnogi su mi pomogli na različite načine te bih im se ovim putem htjela zahvaliti.

Na prvom mjestu htjela bih se zahvaliti svojim predivnim roditeljima, Dubravku i Gordani, koji su me tijekom cijelog studiranja neumorno podržavali, bodrili i voljeli te uložili veliki trud kako bih uspjela ostvariti sve svoje ciljeve. Hvala im i zasebno, mojoj mami koja je uvijek bila „samo jedan poziv daleko“ i u svemu nađe nešto lijepo, i mom tati što se veselio svakom mom ispitu, bez obzira na ishod. Zahvaljujem se i bratu Luki koji me motivira i uveseljava sve ove godine te koji se veseli svakoj priči koju donesem s klinike, a zauzvrat mi šalje slike slatkih pasa sa ulice ili iz tramvaja.

Od srca zahvaljujem i svojoj mentorici prof.dr.sc. Vesni Matijatko na uloženom trudu, pomoći i stručnim savjetima tijekom pisanja ovog rada. Također zahvaljujem i svojoj komentatrici izv.prof.dr.sc. Mirni Brkljačić koja me prilikom svakog našeg susreta bodrila i umirivala svojom pozitivnom energijom i ohrabrujućim riječima. Bez vas bi pisanje ovog rada bilo neizmjereno teže.

Hvala i svim djelatnicima Klinike za zarazne bolesti i djelatnicima Klinike za unutarnje bolesti koji su uvijek bili spremni pomoći i naučili me skoro svemu što znam.

S obzirom da šećer dolazi na kraju, ovim putem bih se htjela zahvaliti i svojim najboljim kolegama i prijateljima Ivani, Emanuelu i Lani koji su sve ove godine bili uz mene, smijali se, plakali, učili sa mnom, priuštili mi neke nezaboravne trenutke i barem malo ublažili svaki pad. Posebno hvala mojoj prijateljici Ivani na svakom originalnom savjetu i što je tu za mene u bilo koje doba dana. Hvala i drugom Luki koji me motivira na načine kojih nije ni svjestan te zbog njega vjerujem da nijedan san nije nedostižan.

Svi vi činite moj svijet ljepšim mjestom i hvala vam na tome.

POPIS KRATICA

SC - subkutano

PO – per oralno

IV – intravenski

IM – intramuskularno

CRI – constant rate infusion (infuzija konstantnom brzinom)

CRT – capillary refill time (vrijeme ponovnog punjenja kapilara)

SaO₂ – arterial oxygen saturation (zasićenost atrerijske krvi kisikom)

FiO₂ – fraction of inspired oxygen (frakcija kisika u udahnutom zraku)

PaO₂ - partial pressure of oxygen in the blood (parcijalni tlak kisika u krvi)

UP – ukupni proteini

TNCC – total nucleated cell count (ukupan broj stanica s jezgrom)

HMT – hematokrit

PLE – protein losing enteropathy (enteropatija s gubitkom proteina)

PLN – protein losing nephropathy (nefropatija s gubitkom proteina)

TFAST – thoracic focused assessment with sonography for trauma, triage and tracking (fokusirana torakalna sonografija za traumu, trijažu i praćenje)

TID – tri puta na dan

BID – dva puta na dan

ALI – acute lung injury (akutna ozljeda pluća)

ARDS – akutni respiratorni distress sindrom

Popis tablica i slika

Tablica 1. Uzorci disanja

Tablica 2. Tipovi izljeva

Tablica 3. Učestalost kliničkih znakova

Tablica 4. Podaci o liječenju

Tablica 5. Podaci o ishodu bolesti

Slika 1. Zastupljenost spolova u istraživanoj skupini

Slika 2. Učestalost dijagnoza s obzirom na lokalizaciju u dišnom sustavu

Slika 3. Učestalost bolesti gornjih dišnih prohoda

Slika 4. Učestalost bolesti plućnog parenhima

Slika 5. Učestalost bolesti pleuralnog prostora

Slika 6. Učestalost bolesti miješane etiologije

SADRŽAJ

1. UVOD.....	1
2. PREGLED REZULTATA DOSADAŠNJIH ISTRAŽIVANJA	2
2.1. Anatomija i fiziologija dišnog sustava.....	2
2.2. Uzorci disanja	4
2.2.1. Bolesti gornjih dišnih prohoda	4
2.2.2. Bolesti donjih dišnih prohoda	5
2.2.3. Bolesti plućnog parenhima.....	5
2.2.4. Bolesti pleuralnog prostora	6
2.2.5. Ostali uzorci disanja.....	6
2.3. Najčešći uzroci respiratornog distresa	8
2.3.1. Paraliza grkljana.....	8
2.3.2. Kolaps traheje.....	10
2.3.3. Upala pluća.....	14
2.3.4. Edem pluća.....	17
2.3.5. Likvidotoraks	22
2.3.6. Akutni respiratorni distres sindrom.....	27
2.4. Hitni postupci.....	29
2.4.1. Trijaža hitnih pacijenata	29
2.4.2. Procjena dišnog sustava	30
2.4.3. Uspostavljanje prohodnosti dišnih prohoda	30
2.4.4. Traheotomija	30
2.4.5. Suplementacija kisika.....	31
2.4.6. Torakocenteza	32
2.4.7. Torakalni drenovi.....	32
3. MATERIJALI I METODE.....	33
4. REZULTATI	34
4.1. Struktura istraživane populacije.....	34
4.2. Klinički znakovi.....	35
4.3. Dijagnoza	36
4.4. Liječenje.....	40
4.5. Ishod.....	41
5. RASPRAVA	42
6. ZAKLJUČCI.....	46
7. POPIS LITERATURE.....	47

8. SAŽETAK	51
9. SUMMARY	52
10. ŽIVOTOPIS.....	53

1. UVOD

Respiratorni distress predstavlja jedno od najhitnijih stanja u veterinarskoj medicini te je stoga potrebno njegovo hitno liječenje. Za uspješno liječenje vrlo je važno prepoznavanje uzoraka na temelju kojih je moguće odrediti lokaciju procesa. Bolesti dišnih prohoda mogu zahvaćati gornje dišne prohode, donje dišne prohode, plućni parenhim ili pleuralni prostor (ROZANSKI, 2019). Do respiratorne disfunkcije dolazi zbog nemogućnosti dolaska kisika u pluća ili zbog nemogućnosti izmjene plinova (SUMNER i ROZANSKI, 2013).

Lokalizacija primarnog uzroka postavlja se na temelju kliničkog pregleda i auskultacije, o čemu ovise daljnje dijagnostičke metode i liječenje. Bolesti gornjih dišnih prohoda karakterizira prisutnost stridora ili stertora, donjih dišnih prohoda ekspiratorna dispneja i zvižduci, bolesti plućnog parenhima obično prati pooštren dišni šum, a bolesti pleuralnog prostora, stišani dišni šum (FIRTH i BOAG, 2012). Daljnje dijagnostičke metode ovise o lokalizaciji procesa te mogu uključivati laringoskopsku pretragu, bronhoalveolarnu lavažu, radiografiju, dijaskopiju i torakocentezu.

Pristup liječenju respiratornog distressa zahtijeva hitnu stabilizaciju pacijenta koja, bez obzira na lokalizaciju, uključuje suplementaciju kisika. Iznimka je opstrukcija gornjih dišnih prohoda kada je prvi korak uspostaviti prohodnost dišnih puteva, a tek zatim suplementacija kisika. U slučaju pneumotoraksa ili likvidotoraksa, za stabilizaciju može biti potrebna torakocenteza. Daljnje liječenje ovisi o etiologiji bolesti (FIRTH i BOAG, 2012).

Prognoza bolesti ovisi o primarnom uzroku, kliničkim znakovima i metodama liječenja, zbog čega može varirati od povoljne do izrazito nepovoljne (ROZANSKI, 2019).

Cilj ovog rada bio je istražiti učestalost bolesti koje dovode do respiratornog distressa, pojavu kliničkih znakova, metode liječenja i ishod bolesti.

2. PREGLED REZULTATA DOSADAŠNJIH ISTRAŽIVANJA

2.1. Anatomija i fiziologija dišnog sustava

Glavna uloga dišnog sustava je izmjena kisika i ugljikovog dioksida između zraka i krvi. Zajedno ga čine dišni putevi kroz koje prolazi zrak i dijelovi u kojima se vrši izmjena plinova (KONIG i LIEBICH, 2007.) Dišni sustav započinje nosnom šupljinom čija je glavna uloga ovlaživanje, filtriranje i zagrijavanje zraka (MILLER, 2007). Ona se kaudoventralno nastavlja u nosni dio ždrijela (*nasopharynx*) (KONIG i LIEBICH, 2007). Kako je ždrijelo dio i probavnog i dišnog sustava, potrebno je zaštititi ulaz u dušnik od aspiracije stranih čestica. Upravo zbog toga, na ždrijelo se nastavlja grkljan koji je građen od hrskavica, mišića i ligamenata (MILLER, 2007). Hrskavice koje čine njegov kostur su hrskavica grkljanskog poklopca (*cartilago epiglottica*), štitasta hrskavica (*cartilago thyroidea*), ljevkaste hrskavice (*cartilagine arytenoideae*) i prstenasta hrskavica (*cartilago cricoidea*). U šupljini grkljana nalaze se i glasnice (*plicae vocales*) te je on, uz jezik, jedno od najvažnijih mjesta za stvaranje glasa.

Mišići koji povezuju međusobno hrskavice grkljana, proširuju i suzuju *rimu glottidis* i napinju, odnosno opuštaju glasnice. To su *m. cricothyroideus*, *m. cricoarytenoideus dorsalis*, *m. cricoarytenoideus lateralis*, *m. arytenoideus transversus* i *m. thyroarytenoideus*. Od navedenih mišića, *m. cricoarytenoideus dorsalis* je najjači abduktor glasnica. Mišiće grkljana inervira *n. laryngeus caudalis s. recurrens*, osim *m. cricothyroideus* kojeg inervira *n. laryngeus cranialis*. Vaskularizacija grkljana provodi se preko grkljanske grane prednje štitaste arterije (*a. thyroidea cranialis*) (KONIG i LIEBICH, 2007).

Donji dišni putevi započinju dušnikom koji se nastavlja na grkljan. On se sastoji od niza dorzalno otvorenih hrskavičnih prstenova koji su međusobno povezani mišićima i ligamentima (MILLER, 2007). Broj prstenova varira ovisno o životinjskoj vrsti, a kod pasa on iznosi 42 do 46 (KONIG i LIEBICH, 2007). Glavna uloga dušnika je usmjeravanje zraka prema distalnom dijelu dišnog sustava. Osim toga, sudjeluje i u uklanjanju sekreta i debrisa putem mukocilijarnog transporta (MILLER, 2007).

Pluća su spužvasti, elastični, zrakom ispunjeni organ koji zauzima najveći dio prsne šupljine. Sastoje se od lijevog i desnog plućnog krila međusobno povezanih bifurkacijom traheje u visini 5. međurebrenog prostora. Svako plućno krilo je utisnuto u odgovarajuću pleuralnu vreću pa na njih naliježe poplućnica (visceralna pleura). Između poplućnice i lista pleure koji naliježe na stijenk u prsnog koša (parijetalna pleura) nalazi se kapilarna šupljina ispunjena seroznom tekućinom koja smanjuje trenje prilikom disanja. Ispod pleure nalazi se subpleuralna

vezivnotkivna čahura koja pruža pregrade između plućnih režnjeva. Čahura i pregrade građeni su od kolagenih i elastičnih vlakana koja omogućuju povećanje pluća kod udisaja i smanjenje kod izdisaja (KONIG i LIEBICH, 2007). Pluća u položaju drži dušnik i medijastinum, a osim njih također i krvne žile (*a. pulmonalis, aorta i vv.pulmonales*) te duplikatura pleure (*lig. pulmonale*) kojom su dorzomedijalno povezana za medijastinum i ošit.

Plućni parenhim služi za izmjenu plinova te ga čine bronhi koji se dijele čineći bronhalno stablo. S obzirom na funkciju, bronhalno stablo možemo podijeliti na provodni i respiratorni dio. (KONIG i LIEBICH, 2007). Provodni dio služi za usmjeravanje zraka, dok se izmjena plinova odvija se na razini respiratornih bronhiola, alveolarnih hodnika, alveolarnih vrećica i alveola. (MILLER, 2007). Alveole su obložene pneumocitima tipa I i tipa II koji su odgovorni su za stvaranje plućnog surfaktanta. On prekriva površinu alveola i sprječava sljepljivanje alveola prilikom izdisaja. U stijenci između susjednih alveola nalaze se pore kojima alveole međusobno komuniciraju, što omogućuje izjednačavanje tlaka zraka između alveola. Cjelovita struktura alveola s jedne, i kapilara s druge strane, čini krvno-zračnu barijeru.

U pluća putem *aa. pulmonales* dolazi venska krv iz desne klijetke srca. Te arterije dijele se u krvne žile koje prate bronhalno stablo sve do alveola gdje se vrši izmjena plinova. *Vv. pulmonales* odvođe arterijsku krv obogaćenu kisikom iz pluća u lijevu pretklijetku srca.

Inervacija pluća je vegetativna. Simpatička vlakna iz kaudalnog vratnog ganglija (*ganglion stellatum*) šire se u medijastinum i povezuju sa parasimpatičkim vlaknima vagusa te zajedno čine *plexus cardiacus*. On zatim daje živčana vlakna za *plexus pulmonalis* koji inervira pluća (KONIG i LIEBICH, 2007).

Najvažnija funkcija plućne ventilacije je neprestano obnavljanje zraka u plućnim područjima u kojima se obavlja izmjena plinova. Volumen zraka koji se udahne i izdahne pri svakoj normalnoj respiraciji nazivamo respiracijski volumen te on u pasa iznosi između 10 i 20 ml/kg (HEATH i sur., 2019). Izmjena kisika i ugljikovog dioksida odvija se difuzijom na temelju razlike parcijalnih tlakova. Kisik, odnosno ugljikov dioksid difundiraju iz područja višeg parcijalnog tlaka u područje manjeg parcijalnog tlaka. Tako kisik u plućima difundira iz alveola u krv plućnih kapilara, dok u drugim tkivima u tijelu difundira iz kapilarne krvi u okolno tkivo (GUYTON i HALL, 2017).

Hipoksemija je stanje smanjene oksigenacije arterijske krvi, dok je hipoksija stanje smanjene oksigenacije tkiva. Hipoksemija se može javiti zbog (1) nedovoljne frakcije udahnutog kisika, (2) hipoventilacije, (3) zadebljanja krvno-zračne barijere, (4) povećanja fiziološkog šanta i (5)

povećanja fiziološkog mrtvog prostora (MILLER, 2007). Povećanje fiziološkog šanta i mrtvog prostora dovode do poremećaja alveolarnog omjera ventilacije i perfuzije što je često posljedica bolesti poput upale pluća, atelektaza i zatajenja rada srca (GUYTON i HALL, 2017).

97% kisika iz pluća prenosi se u tkiva vezano s hemoglobinom u eritrocitima. Ostalih 3% prenosi se otopljeno u vodi plazme i krvnih stanica. Većina ugljikovog dioksida prenosi se u obliku ugljične kiseline (70%), dok se ostatak prenosi u spoju s hemoglobinom i bjelančevinama plazme. (GUYTON i HALL, 2017). Zbog difuzije ugljikovog dioksida izvan respiratornog sustava, pluća imaju važnu ulogu i u regulaciji acido-bazne ravnoteže što objašnjava promjene u frekvenciji disanja i respiracijskog volumena kada je ona narušena (MILLER, 2007).

2.2. Uzorci disanja

Respiratorni distress predstavlja hitno stanje te je zbog toga potrebno njegovo brzo liječenje. Ono se temelji se na prepoznavanju uzoraka najčešćih stanja i određivanju lokacije lezije. S obzirom na lokaciju problema, uzroke respiratornog distressa dijelimo na bolesti gornjih dišnih prohoda, bolesti donjih dišnih prohoda, bolesti plućnog parenhima i bolesti pleuralnog prostora (ROZANSKI, 2019).

2.2.1. Bolesti gornjih dišnih prohoda

Bolesti gornjih dišnih prohoda dovode do opstrukcije prolaska zraka do pluća te posljedično do respiratornog distressa. U skupinu ovih bolesti ubrajamo stanja koja zahvaćaju ždrijelo, grkljan i proksimalni dio dušnika (HAWKINS, 2014). Na opstrukciju gornjih dišnih puteva upućuje glasno disanje uz pojavu stridora ili stertora te produljeno vrijeme inspiriraja (ROZANSKI, 2019). Negativan intratorakalni tlak koji nastaje prilikom inspiriraja dovodi do kolapsa gornjih dišnih puteva što dodatno sužava lumen i povećava otpor prolasku zraka (GOOD i KING, 2010). To dovodi do produljenog inspiriraja, no unatoč tome, frekvencija disanja je fiziološka ili blago povećana te iznosi 30 do 40 udisaja u minuti (HAWKINS, 2014). Opstrukcija gornjeg dišnog sustava može biti dinamička ili statička. Dinamičku opstrukciju obično uzrokuju paraliza grkljana i kolaps traheje, dok su uzroci statičke opstrukcije strana tijela, neoplazije, celulitis, tumori grkljana ili nazofaringelani polipi (ROZANSKI, 2019). Kod dinamičke opstrukcije nema promjena u ekspiriraju jer pritisak zraka dovodi do otvaranja dišnih puteva, što nije slučaj kod statičke opstrukcije (GOOD i KING, 2010). Moguća je i pojava kašlja, no u tom slučaju potrebno je isključiti bolesti donjih dišnih puteva, plućnog parenhima i bolesti srca. Kašalj koji se javlja prilikom opstrukcije gornjih dišnih puteva obično je suh i neproduktivan,

za razliku od kašlja povezanog s bolestima donjih dišnih puteva i pluća. Kao posljedica iritacije sluznice dišnog sustava dolazi do pojave upale i edema sluznice što dodatno sužuje dišne prohode i pogoršava opstrukciju (CLARKE, 2009). Kod pacijenata s opstrukcijom gornjih dišnih prohoda često dolazi i do hipertermije zbog nemogućnosti hlađenja, što povećava rizik od toplotnog udara (ROZANSKI., 2019).

2.2.2. Bolesti donjih dišnih prohoda

Najčešće bolesti pasa koje zahvaćaju donje dišne prohode su kronični bronhitis i traheobronhomalacija. Te bolesti rijetko su uzrok respiratornog distresa, a očituju se otežanim i produljenim ekspirijem, za vrijeme kojeg su često čujni zvižduci, te pooštrenim dišnim šumom. Frekvencija disanja je fiziološka ili blago povećana. Čest simptom koji prati bolesti donjih dišnih puteva je kašalj. On je u slučajevima u kojima se javlja upala dišnih prohoda, kao kod bronhitisa, glasan, oštar i paroksizmalan. Kašalj koji je posljedica trahealnih bolesti moguće je potaknuti palpacijom dušnika. On se također pogoršava prilikom povlačenja ili stezanja ogradnice (HAWKINS, 2014).

2.2.3. Bolesti plućnog parenhima

Bolesti plućnog parenhima dovode do hipoksemije i respiratornog distresa djelovanjem raznih mehanizama, poput opstrukcije dijelova bronhalnog stabla, smanjene elastičnosti pluća i smetnjama plućne cirkulacije. Svi ti mehanizmi doprinose poremećaju omjera ventilacije i perfuzije (HAWKINS, 2014). Bolesti plućnog parenhima očituju se restriktivnim uzorkom disanja. Zbog smanjene elastičnosti pluća, potreban je veći napor respiratornih mišića kako bi se postigao negativan intratorakalni tlak potreban za normalnu respiraciju. Posljedično tome, respiratorni volumen je smanjen te se minutni volumen može održati jedino povećanjem frekvencije disanja (GOOD i KING, 2010). Kod restriktivnih bolesti, poput plućne fibroze, osim tahipneje, javlja se inspiratorna dispneja i pucketanje prilikom auskultacije. Za razliku od toga, opstrukciju dijelova bronhalnog stabla prati ekspiratorna dispneja i pištanje. Kod pacijenata kod kojih se javljaju oba ova procesa, zapaža se inspiratorna i ekspiratorna dispneja, ubrzano plitko disanje, pucketanje, pištanje i pooštren dišni šum prilikom auskultacije (HAWKINS, 2014). Ukoliko se javi kašalj, on je obično produktivan (TONG i GONZALEZ, 2020). U slučaju edema pluća, do smanjene oksigenacije dolazi zbog nakupljanja tekućine u intersticiju i alveolama, što se prilikom auskultacije čuje kao krepitacije ili pooštren dišni šum (ADAMANTOS i HUGHES, 2009).

2.2.4. Bolesti pleuralnog prostora

Bolesti pleuralnog prostora dovode do ometanja normalnog rastezanja pluća prilikom udaha (HAWKINS, 2014). Osim toga, abnormalno nakupljanje tekućine, zraka ili mekih tkiva u pleuralnom prostoru rezultira smanjenjem funkcionalnog rezidualnog kapaciteta. Taj kapacitet predstavlja volumen zraka koji ostaje u plućima nakon normalnog izdisaja te je potreban kako ne bi došlo do kolapsa dišnih prohoda (TONG i GONZALES, 2020). Kod pacijenata koji boluju od bolesti pleuralnog prostora česta je pojava paradoksalnog uzorka disanja koje karakterizira uvlačenje abdomena prilikom inspirija, uz istovremeno širenje prsnog koša (HAWKINS, 2014). Prilikom auskultacije opaža se stišan dišni šum i prigušeni srčani tonovi. Ukoliko je došlo do nakupljanja zraka, dišni šum će biti stišan ili odsutan na dorzalnom dijelu prsnog koša, dok će prilikom nakupljanja tekućine on biti stišan ili odsutan ventralno. U slučaju prisutnosti mekih tkiva u pleuralnom prostoru, dišni šum će biti stišan u specifičnim područjima ovisno o smještaju mekog tkiva (FIRTH i BOAG, 2012). Bolesti pleuralnog prostora također prate tahipneja i inspiratorna dispneja. Nakupljanje tekućine u pleuralnom prostoru javlja se kao posljedica zatajenja rada srca, infekcija (pneumotoraks), krvarenja (hemotoraks) i hilotoraksa. Pneumotoraks može nastati uslijed traume, perforacije jednjaka, ruptуре plućnih lezija (npr. neoplazija) ili torzije plućnog lobusa. Meka tkiva u pleuralnom prostoru obično su posljedica mediastinalnih masa ili dijafragmatske hernije (TONG i GONZALES, 2020).

2.2.5. Ostali uzorci disanja

Do abnormalnog uzorka disanja mogu dovesti i bolesti koje ne zahvaćaju primarno respiratorni sustav. Tako se kod metaboličke acidoze javlja Kismaulovo disanje koje opisujemo kao pravilno, ali ubrzano, duboko disanje. Cheyne-Stokesovo disanje karakterizira periodično povećanje i smanjenje dubine disanja praćeno periodima apneje. Ono se javlja kod moždanog udara, traumatskih ozljeda mozga, trovanja ugljikovim monoksidom i metaboličke encefalopatije. Biotovo disanje obilježava pojava perioda brzih respiracija normalnog respiratornog volumena praćena razdobljima apneje. Ataksično disanje često se javlja u kombinaciji s Biotovim, ali je, za razliku od njega, potpuno nepravilno. Karakterizira ga nepravilna frekvencija disanja i nepravilan respiratorni volumen s iznenadnim periodima apneje. Oba ova uzorka povezana su s ozljedama ili bolestima mozga. Apneuza je abnormalan uzorak disanja kod kojeg se nakon svakog inspirija i nakon svakog ekspirija javlja dulja pauza. Često je zamijenjena za apneju, a povezana je sa zatajenjem respiratornih centara u ponsu i meduli. Agonalno disanje karakteriziraju nepravilni, sporadični, više ili manje duboki udasi koji se javljaju u pacijenata sa srčanim zastojem (YUAN i sur., 2013).

Tablica 1 Uzorci disanja

		Uzorak disanja	Uzroci
Opstruktivni uzorak disanja (opstrukcija dišnih prohoda)	Nosna šupljina i nazofarinks	<ul style="list-style-type: none"> ○ Inspiratorna dispneja ○ Stertor 	<ul style="list-style-type: none"> ○ Brahiocefalični sindrom ○ Strana tijela ○ Gljivične infekcije ○ Upale ○ Neoplazije ○ Rinitis ○ Nazofaringealni polipi ○ Stenoza
	Grkljan i vratni dio dušnika	<ul style="list-style-type: none"> ○ Inspiratorna dispneja ○ Stridor ○ ± Kašalj 	<ul style="list-style-type: none"> ○ Bolesti grkljana (stenoza, upala, paraliza, strana tijela, neoplazije) ○ Bolesti dušnika (kolaps, neoplazije, strana tijela, hipoplazija, paraziti)
	Intratorakalni dio dušnika i bronhi	<ul style="list-style-type: none"> ○ Ekspiratorna dispneja ○ ± Kašalj 	<ul style="list-style-type: none"> ○ Bolesti dušnika ○ Bolesti bronha (bronhitis, kolaps, paraziti)
Restriktivni uzorak disanja (smanjena mogućnost širenja pluća)	Bolesti plućnog parenhima	<ul style="list-style-type: none"> ○ Inspiratorna dispneja ○ Tahipneja ○ ± Ekspiratorna dispneja ○ Pooštren dišni šum 	<ul style="list-style-type: none"> ○ Edem pluća ○ Upala pluća ○ Plućna fibroza ○ Neoplazije ○ Paraziti
	Bolesti pleuralnog prostora	<ul style="list-style-type: none"> ○ Inspiratorna dispneja ○ Tahipneja ○ Stišan dišni šum (dorzalno – pneumotoraks; ventralno – likvidotoraks) 	<ul style="list-style-type: none"> ○ Likvidotoraks ○ Pneumotoraks ○ Pleuralne mase ○ Dijafragmatska hernija
	Neuromuskularne bolesti	<ul style="list-style-type: none"> ○ Fiziološki dišni šum ○ Smanjeni pokreti prsnog koša prilikom inspirija 	<ul style="list-style-type: none"> ○ Krpeljna paraliza ○ Ugriz zmije ○ Botulizam ○ Neuromuskularne bolesti
	Bolesti prsnog koša ili ošita		<ul style="list-style-type: none"> ○ Traume ○ Neoplazije ○ Dijafragmatska hernija

2.3. Najčešći uzroci respiratornog distresa

2.3.1. Paraliza grkljana

Paraliza grkljana je bolest gornjeg dišnog sustava koju karakterizira nemogućnost razmicanja aritenoidnih hrskavica prilikom inspirija te posljedično tome opstrukcija gornjih dišnih puteva. Nastaje kao posljedica denervacije jednog ili oba *n. laryngeus recurrens* što dovodi do atrofije *m. cricoarytenoideus dorsalis* kojeg inervira (DEITSCHHEL i PLUNKETT, 2013).

Etiologija

Paraliza grkljana može biti kongenitalna ili stečena, a najčešće se javlja u starijih pasa velikih pasmina tijekom toplih mjeseci ili nakon fizičke aktivnosti. Također je češća u mužjaka (HERRING, 2014.).

Kongenitalni oblik bolesti najčešći je u engleskih buldoga, flandrijskog stočarskog psa, sibirskog haskija, malamuta te bulterijera, a do kliničke prezentacije obično dolazi u dobi od 4 do 18 mjeseci. Puno je češći stečeni oblik bolesti koji se najčešće javlja u labrador retrievera, zlatnog retrievera, bernardinca, sibirskog haskija i irskog setera u dobi od 7 godina ili kasnije (DEITSCHHEL i PLUNKETT, 2013.). Stečena paraliza grkljana najčešće je idiopatska, ali može biti posljedica polineuropatije, traume, neoplazija, hipotireoidizma, diabetesa mellitusa, mijastenije gravis te jatrogenih ozljeda *n. laryngeus recurrens*. (DEITSCHHEL i PLUNKETT, 2013.; MEHL, 2019.)

Anamneza i klinička slika

Vlasnici u anamnezi obično navode glasno disanje, nepodnošenje fizičkog napora, ubrzano disanje i promuklo lajanje. Od kliničkih znakova javlja se inspiratorna dispneja, stridor, disfonija, disfagija, tahipneja, kašalj, hipertermija, ptijalizam, cijanoza te kolaps. Auskultacijom obično nalazimo pooštren dišni šum (HERRING, 2014.; MEHL, 2019.). Većina pacijenata kod kojih se jave klinički znakovi ima obostranu paralizu grkljana, dok su kod jednostrane paralize klinički znakovi blagi ili ih nema (MEHL, 2019.).

Dijagnostika

Konačnu dijagnozu paralize grkljana postavljamo kada, laringoskopskom pretragom grkljana, ustanovimo jednostranu ili obostranu nemogućnost razmicanja aritenoidnih hrskavica prilikom inspirija (MEHL, 2019). Kako bi se postigla dovoljna preglednost dišnih puteva te omogućila procjena funkcije grkljana, pretragu provodimo u sedaciji ili anesteziji. Sedaciju postižemo

aplikacijom niskih doza propofola kako bi izbjegli pojavu depresije grkljana (HERRING, 2014). Ukoliko je, radi lakše vizualizacije grkljana, potrebno potaknuti nekoliko dubokih udaha, uputno je aplicirati doksapram u dozi od 1mg/kg IV (DEITSCHHEL i PLUNKETT, 2013).

S obzirom da je paraliza grkljana progresivna bolest te su simptomi posljedica akutne egzacerbacije, nakon stabilizacije potrebno je uzeti detaljnu anamnezu te napraviti klinički pregled. Glavni uzroci su čimbenici koji dovode do povećanih potreba organizma za kisikom, poput tjelesne aktivnosti i vrućine, ali to mogu biti i druge bolesti (MEHL, 2019). Stoga je diferencijalno dijagnostički potrebno isključiti strana tijela ili tvorbe u grkljanu ili dušniku, edem pluća, aspiracijsku pneumoniju i plućnu tromboemboliju (DEITSCHHEL i PLUNKETT, 2013.). Uputno je napraviti hematološke i biokemijske pretrage krvi, određivanje koncentracije tireoidnih hormona, rendgen vrata i prsnog koša te neurološki pregled (HERRING, 2014.). Rendgenom prsnog koša isključujemo aspiracijsku pneumoniju, nekardiogeni edem pluća i megaezofagus, a rendgenom vrata cervikalne tumore ili traume te intraluminalne tumore ili mase koje mogu dovesti do opstrukcije gornjih dišnih puteva (MEHL, 2019.).

Stabilizacija

Paraliza grkljana obično dovodi do izrazitog respiratornog distresa što zahtijeva hitnu stabilizaciju. Stoga je potrebno što prije obavijestiti vlasnika o dijagnozi, prognozi i o troškovima liječenja te dobiti njegov pristanak na sedaciju i intubaciju. Pacijenti u respiratornom distresu su pod izrazitom količinom stresa što povećava frekvenciju disanja i potreba za kisikom. To povećava mogućnost brze dekompenzacije zbog čega smanjenje stresa može činiti razliku između života i smrti (DEITSCHHEL i PLUNKETT, 2013.). Osim smanjenja stresa, inicijalni tretman usmjeren je na poboljšanje ventilacije te smanjivanje laringealnog edema. Ventilaciju postizemo terapijom kisikom i sedacijom. Sedacijom smanjujemo napor prilikom disanja te stupanj promjene tlaka koji se javlja u gornjem dišnom sustavu što omogućava udah bez laringealne adukcije i opstrukcije dišnih prohoda. Najčešće korišteni sedativi su acepromazin (0,02–0,1 mg/kg IV) i butorfanol (0,1-0,3mg/kg IV), koji se može dati sam ili u kombinaciji sa acepromazinom (MEHL, 2019.). Tekućinsku terapiju započinjemo bolusima kristaloida (20ml/kg do maksimalno 90ml/kg) nakon čega je potrebno provjeriti parametre perfuzije (proizvodnja urina, laktat, temperatura ekstremiteta, kvaliteta pulsa, stanje svijesti) (HERRING, 2014.). S obzirom da dolazi do značajne upale i edema grkljana, indicirana je primjena NSPUL ili glukokortikoida. U tu svrhu dajemo karprofen (2,2mg/kg IV ili IM) ili deksametazon (0,1 mg/kg IV). Zbog nemogućnosti termoregulacije dahtanjem, česta

je pojava hipertermije te je potrebno aktivno hladiti životinju (MEHL, 2019.; DEITSCHHEL i PLUNKETT, 2013.). To postizemo hladnim kompresama ili ventilatorom, a prestajemo hladiti kada temperatura padne na 39,5°C. Stabilizaciju je u većini slučajeva moguće postići protočnom terapijom kisikom, sedativima i hlađenjem (HERRING, 2014.). Ukoliko ipak, pacijent ne odgovori dobro na inicijalnu terapiju, potrebna je intubacija i što ranija kirurška intervencija. Indukciju anestezije postizemo primjenom propofola do učinka (1-6mg/kg IV), no s obzirom da uzrokuje venodilataciju i depresiju miokarda potrebno ga je koristiti s oprezom. Moguća je i primjena diazepam (0,1-0,5mg/kg IV) u kombinaciji s ketaminom (5-10 mg/kg IV). Za indukciju kritičnih pacijenata mogu se koristiti i opiodi. U slučaju da nije moguće odmah izvesti zahvat, potrebno je napraviti traheotomiju (MEHL, 2019.; DEITSCHHEL i PLUNKETT, 2013.).

Dugotrajno liječenje

Kirurško liječenje je najbolja metoda liječenja paralize grkljana te uključuje parcijalnu laringektomiju ili, mnogo češće, unilateralnu aritenoidnu lateralizaciju. Kirurško liječenje indicirano je u pacijenata čija je kvaliteta života znatno smanjena, dok se kod pacijenata s blagom kliničkom slikom, bolest može držati pod kontrolom izbjegavanjem stresa i pojačane fizičke aktivnosti tijekom vrućih dana te smanjenjem tjelesne težine (HERRING, 2014.; MEHL, 2019.).

Prognoza

Nakon unilateralne aritenoidne lateralizacije dolazi do znatnog poboljšanja kvalitete života i prognoza je povoljna. Najčešća komplikacija tog postupka je aspiracijska pneumonija koja se javlja u 5-24% slučajeva u postoperativnom razdoblju. Osim toga, komplikacije uključuju kašalj i laringealni edem. Ukoliko je za vrijeme stabilizacije bila potrebna traheotomija, to je negativan prognostički indikator (MEHL, 2019.).

2.3.2. Kolaps traheje

Kolaps traheje je progresivna, degenerativna bolest hrskavičnih prstenova dušnika koja zbog smanjenja njegovog lumena dovodi do opstrukcije dišnih prohoda. Do kolapsa može doći na bilo kojem dijelu dušnika što određuje kliničku prezentaciju bolesti (CLARKE, 2009.).

Etiologija

Kolaps dušnika najčešće se javlja u minijturnih i malih pasmina pasa, a pogotovo je čest u jorkširskih terijera. Do kliničke prezentacije dolazi tek u srednjoj ili starijoj dobi, a točan uzrok

bolesti nije poznat. Mogući čimbenici koji sudjeluju u nastanku bolesti uključuju kongenitalne malformacije, hipocelularnost hrskavica dušnika, kronične bolesti donjih dišnih prohoda, ekstratrahealne mase i traume. Slabljenje hrskavice dovodi do različitog stupnja mlohavosti stijenke dušnika i spljoštavanja prstenova. To uzrokuje smanjenje trahealnog lumena, upalu i iritaciju sluznice, gubitak funkcije mukocilijarnog transporta, skvamoznu metaplaziju i pojačanu produkciju sluzi te opstrukciju dišnih prohoda (DEITSCHHEL i PLUNKETT, 2013.; CLARKE, 2019.)

Anamneza i klinička slika

Do kolapsa dušnika može doći na bilo kojem mjestu cijelom njegovom dužnom. Ukoliko je on izoliran na vratni dio traheje, pod djelovanjem negativnog luminalnog tlaka prilikom inspirija, dolazi do kolapsa oslabljene hrskavice vratnog dijela dušnika. To se očituje opstruktivnim uzorkom disanja koji uključuje inspiratornu dispneju, stridor ili stertor (CLARKE, 2019.). Stridor može upućivati i na paralizu grkljana koja se javlja u 30-60% pasa s trahealnim kolapsom (JOHNSON i McKIERNAN, 2010.). Osim toga, javlja se i grcanje nakon pijenja vode ili hranjenja te nepodnošenje tjelesnih napora. Kolaps intratorakalnog dijela dušnika očituje se ekspiratornom dispnejom i kašljem (CLARKE, 2019). Prilikom auskultacije prsnog koša javlja se pucketav tzv. „klik“ zvuk kao posljedica brzog zatvaranja i otvaranja dušnika s uravnoteženjem tlaka diljem dišnog sustava (JOHNSON i McKIERNAN, 2010). Kolaps na *aperturi thoracis cranialis* dovodi do poteškoća i prilikom inspirija i prilikom ekspirija (CLARKE, 2019.). Ipak, kod većine pacijenata dolazi do kombinacije opstruktivnih znakova i kašlja te je glavni klinički znak suhi trubeći kašalj. On se pogoršava prilikom uzbuđenja i fizičke aktivnosti, a zbog pojačane osjetljivosti dušnika može ga potaknuti stezanje ogrlice ili palpacija traheje. Ukoliko bolest toliko napreduje da dovede do respiratornog distresa, on se javlja nakon godina kroničnog kašlja (HAWKINS, 2014). Tada se, osim navedenih kliničkih znakova, javlja i cijanoza, hipertermija i kolaps. Moguće su i istodobne bolesti pluća, poput nekardiogenog edema (DEITSCHHEL i PLUNKETT, 2013.)

Dijagnostika

Dijagnoza trahealnog kolapsa postavlja se na temelju anamneze, kliničke slike, rendgena prsnog koša, fluoroskopije i bronhoskopije. Rendgenom je potrebno snimiti i inspirij i ekspirij, ali neki slučajevi ne mogu biti dijagnosticirani samo rendgenološki. Istraživanja su pokazala da je rendgenogramom moguće pogrešno odrediti lokaciju kolapsa u 44% slučajeva, dok je u 8%

slučajeva donesena kriva dijagnoza u usporedbi s fluoroskopijom. Fluoroskopija omogućuje dinamički prikaz traheje i procjenu traheje i glavnih bronha u stvarnom vremenu.

Zlatni standard dijagnostike je bronhoskopija kojom je moguće odrediti težinu i stupanj kolapsa (1-4.). Za vrijeme njezinog izvođenja potrebno je izvesti bronhoalveolarnu lavažu kako bi se uzeli uzorci za citološku i bakteriološku pretragu, te detaljno pregledati grkljan. S obzirom da se bronhoskopija izvodi u anesteziji, zbog moguće brze dekompenzacije pacijenta, potrebno ga je pratiti (DEITSCHHEL i PLUNKETT, 2013; CLARKE, 2019).

Liječenje

Liječenje trahealnog kolapsa temelji se na dugoročnoj kontroli kliničkih simptoma (CLARKE, 2019.). Važno je educirati vlasnike o metodama olakšavanja simptoma koje uključuju smanjenje tjelesne težine kod pretilih pasa, izbjegavanje fizičkih aktivnosti tijekom vrućih dana te zamjena ogrlice ormom kako bi se spriječilo nepotrebno podraživanje dušnika (DEITSCHHEL i PLUNKETT, 2013.).

Glavno uporište medicinske terapije je kontrola kašlja, pogotovo u pacijenata kod kojih je kašalj glavni znak bolesti. U tu svrhu indicirana je primjena hidrokodona, u dozi od 0.25 do 0.5 mg/kg PO i butorfanola, u dozi od 0.5 mg/kg PO svakih 6 do 8 sati (CLARKE, 2019.). Oba ova lijeka učinkovitija su u prevenciji, nego u zaustavljanju kašlja te ih tako treba i koristiti. Doza i učestalost primjene mogu se prilagoditi ovisno o intenzitetu kašlja. S vremenom je moguć razvoj tolerancije na navedene lijekove što, u kombinaciji s progresivnom prirodom trahealnog kolapsa, zahtijeva ponovno povećanje doze ili učestalosti primjene (CLARKE, 2019.).

Za smanjenje upale i iritacije sluznice povezane s trahealnim kolapsom, uputno je primijeniti prednizolon u dozi od 0.25 do 0.5 mg/kg PO svakih 12 sati ili 0.5 do 1 mg/kg PO svakih 24 sata. S obzirom na moguće nuspojave, produljenu uporabu kortikosteroida treba izbjegavati. Dugoročnom potpornom terapijom, simptome je moguće kontrolirati duže od 12 mjeseci u 71% pasa (CLARKE, 2019.).

Kirurško liječenje indicirano je kod pasa kod kojih potporna terapija više nije učinkovita, a uključuje postavljanje prostetičkih ekstraluminalnih trahealnih prstenova ili trahealnih stentova (HAWKINS, 2014.). Ekstraluminalni prstenovi preporučeni su ukoliko se radi o kolapsu vratnog dijela dušnika, za razliku od stentova koje je moguće postaviti na bilo kojem dijelu dušnika. Nakon postavljanja stenta, kašalj može potrajati idućih četiri do šest tjedana te je kod većine pacijenata potrebna njegova dugoročna kontrola. Tijekom prve godine nakon

postavljanja stenta, potrebna je rendgenska kontrola svakih tri do četiri mjeseca, a nakon toga svakih šest mjeseci kako bi se na vrijeme uočile moguće komplikacije (CLARKE, 2019.).

U slučaju teškog trahealnog kolapsa, dolazi do opstrukcije dišnih prohoda i respiratornog distresa. To zahtijeva hitnu stabilizaciju pacijenta pri čemu je prvi korak započeti terapiju kisikom i postaviti venski put. S obzirom na mogućnost vrlo brze dekompenzacije takvih pacijenata, što može biti posljedica stresa, anksiolitici imaju vrlo važnu ulogu pri stabilizaciji. Butorfanol možemo primijeniti u dozi od 0.1 do 0.6 mg/kg IV ili IM, sam ili u kombinaciji sa acepromazinom. Acepromazin primjenjujemo u dozi od 0.05 mg/kg IV ili IM samo ako je pacijent hemodinamički stabilno s obzirom na njegov hipotenzivni i venodilatacijski učinak.

Ukoliko ne dođe do poboljšanja te je i dalje prisutan izraziti respiratorni distres, potrebno je intubirati pacijenta. Za indukciju anestezije, apliciramo propofol do učinka u dozi od 1 do 6 mg/kg IV. S obzirom da uzrokuje vazodilataciju i depresiju miokarda potrebno ga je koristiti s oprezom. Osim propofola, moguće je koristiti diazepam (0.1-0.5 mg/kg IV) u kombinaciji s ketaminom (5-10 mg/kg IV). Intubacija ne mora u potpunosti otkloniti kliničke znakove ako životinja ima jako izraženi kolaps torakalnog dijela traheje i glavnih bronha. Unatoč tome, traheotomija nije preporučena jer kolaps obično uključuje više od samo gornjih dišnih puteva. Kako bi smanjili upalu grkljana i dušnika te time barem djelomično smanjili opstrukciju, indicirana je primjena kratko djelujućih kortikosteroida, poput deksametazona (0.2 – 0.4 mg/kg IV/IM.). Upotreba bronhodilatatora je kontroverzna s obzirom da njihova primjena neće povećati promjer dušnika. Unatoč tome, postoji mogućnost smanjenja intratorakalnog tlaka i tendencije sužavanja dišnih prohoda tijekom ekspiracije. Bronhodilatatori poput aminofilina (5-10 mg/kg IV) i terbutalina (0.1 mg/kg IV/IM.) imaju i protuupalno djelovanje.

Nakon stabilizacije pacijenta potrebno je snimiti rendgen prsnog koša kako bi pratili znakove aspiracijske pneumonije ili nekardiogenog edema pluća (DEITSCHHEL i PLUNKETT, 2013.).

Prognoza

Kod većine pasa klinički znakovi mogu se držati pod kontrolom potpornom terapijom sa redovitim kontrolama i dijagnostičkom procjenom prilikom egzacerbacije kliničkih znakova. Kod životinja koje razviju teške kliničke znakove bez obzira na potpurnu terapiju, prognoza je suzdržana te je preporučljivo kirurško liječenje (HAWKINS, 2014.). Moguće komplikacije kirurških metoda liječenja uključuju kronične infekcije dišnih prohoda, frakture ili migracije stenta, nekrozu dušnika, tenzijski pneumotoraks i paralizu grkljana koja se javlja u 10-30% pacijenata (CLARKE, 2019.).

2.3.3. Upala pluća

Upalu pluća (pneumonia) definiramo kao upalu plućnog parenhima. Obično je uzrokovana infektivnim uzročnicima koji uspješno zaobilaze obrambeni sustav domaćina, bilo da je on intaktan ili narušen. (GONZALEZ i KING, 2019).

Etiologija

S obzirom na uzrok, upalu pluća možemo podijeliti u više tipova, poput bakterijske, virusne, gljivične, parazitarne ili aspiracijske pneumonije. Bakterijska upala pluća često je posljedica akutne ili kronične ozljede pluća uzrokovane upalom ili strukturalnim bolestima. Najčešći uzrok bakterijske upale pluća u mladim i necijepljenim pasa je *Bordetella bronchiseptica* uz koju su česte i koinfekcije raznim virusima poput psećeg adenovirusa tipa 2, virusa parainfluence i štenecaka. Osim toga, čest uzrok je i inhalacija stranih tijela. Migracija stranog tijela može dovesti do komplikacija poput konsolidacije plućnih lobusa, apscesa, pitoraksa ili pneumotoraksa. Pod povećanim rizikom od pneumonije su i psi s teškim trahealnim kolapsom, kroničnim bronhitisom i bronhiektazijama.

Jedan od najčešćih uzroka bakterijske pneumonije u pasa je i aspiracija sadržaja gastrointestinalnog sustava. Predisponirajući čimbenici za nastanak aspiracijske pneumonije u pasa uključuju povraćanje ili regurgitaciju, neurološke bolesti, traume glave, rascjep nepca, bolesti grkljana ili jednjaka te sedaciju ili anesteziju (GONZALEZ i KING, 2019). Nepažljiva peroralna administracija lijekova i prisilno hranjenje također mogu dovesti do aspiracije. Inhalacijom iritirajućih tvari dolazi do pneumonitisa koji posljedično vodi do sekundarnih bakterijskih infekcija uzrokovanih oportunističkim patogenima (DEITSCHHEL i PLUNKETT, 2013). Najčešće su to *Escherichia coli* i *Klebsiella spp.* Gljivične upale pluća mogu uzrokovati oportunistički organizmi poput *Aspergillus spp.* ili primarni patogeni kao što su *Histoplasma capsulatum*, *Blastomyces dermatitidis*, *Coccidioides immitis* ili *Cryptococcus neoformans*. Glavni protozoarni uzročnik je *Toksoplazma gondii*, dok su od parazita to *Aelurostrongylus abstrusus*, *Angiostrongylus vasorum*, *Crenosoma vulpis*, *Capillaria aerophilia*, i *Oslerus osleri* (GONZALEZ i KING, 2019).

Anamneza i klinički znakovi

Anamneza i klinički znakovi variraju ovisno o uzroku i ozbiljnosti bolesti (GONZALEZ i KING, 2019). U slučaju aspiracijske pneumonije, vlasnici često ne vide trenutak u kojem je došlo do aspiracije, a do kliničkih znakova dolazi šest do osam sati kasnije (DEITSCHHEL i

PLUNKETT, 2013). Upala pluća može biti supklinička, uzrokovati blagi do teški respiratorni distres ili dovesti do fulminantne bolesti i akutnog respiratornog aresta (GONZALEZ i KING, 2019). Klinički znakovi mogu uključivati opću slabost, produktivan kašalj, mukopurulentni nosni iscjedak, kihanje, povišenu tjelesnu temperaturu, tahipneju, dispneju, ortopneju, cijanozu, šok i hipotenziju (DEITSCHHEL i PLUNKETT, 2013). Većina pasa ima pooštreni dišni šum (GONZALEZ i KING, 2019).

Dijagnostika

Dijagnoza pneumonije postavlja se na temelju anamneze, kliničkih znakova i rendgena prsnog koša. U slučaju bronhopneumonije, karakterističan je kranioventralni alveolarni ili intersticijski uzorak koji može biti difuzan ili lobaran (GONZALEZ i KING, 2019). Aspiracijska pneumonija očituje se fokalnim ili alveolarnim uzorkom koji najčešće zahvaća desni medijalni, lijevi kranijalni i desni kranijalni lobus. Ukoliko je aspiracija nastala kao posljedica megaezofagusa, to će također biti vidljivo rendgenski (DEITSCHHEL i PLUNKETT, 2013). Gljivičnu pneumoniju obično prati difuzan ili nodularni intersticijski uzorak i hilarna limfadenopatija (GONZALEZ i KING, 2019). Klinički znakovi javljaju se 24 sata prije pojave rendgenološki vidljivih promjena (DEITSCHHEL i PLUNKETT, 2013.).

Od laboratorijskih pretraga, potrebno je napraviti kompletnu krvnu sliku, gdje može biti vidljiva leukocitoza sa ili bez skretanja ulijevo, te biokemijske pretrage krvi (DEITSCHHEL i PLUNKETT, 2013). S obzirom da je hipoksemija često prisutna, pulsna oksimetrija i plinska analiza arterijske krvi su praktični načini procjene oksigenizacije pacijenta.

Uzimanje uzoraka bitno je kako bi se moglo provesti ciljano liječenje. Metode uzimanja uzoraka uključuju bronhoalveolarnu lavažu, transtrahaelno i endotrahealno ispiranje (GONZALEZ i KING, 2019). Ukoliko je dijagnosticiran megaezofagus, potrebno je isključiti mijasteniju gravis određivanjem titra antitijela na acetilkolinske receptore. Osim toga, diferencijalno dijagnostički potrebno je isključiti edem pluća i akutni respiratorni distres sindrom (DEITSCHHEL i PLUNKETT, 2013).

Liječenje

Liječenje pneumonije ovisi o njezinom uzroku i intenzitetu kliničkih znakova. Ukoliko je pacijent u stanju hipoksemije ili je prisutna disfunkcija gastrointestinalnog trakta, potrebna je hospitalizacija. Liječenje započinjemo postavljanjem venskog puta i terapijom kisikom. Pacijenti koji su unatoč terapiji kisikom u teškom respiratornom distresu i hipoksemiji,

zahtijevaju mehaničku ventilaciju. Kako bi se potaknulo čišćenje plućnog eksudata, važno je održavati hidracijski status pacijenta (DEITSCHHEL i PLUNKETT, 2013; GONZALEZ i KING, 2019). To postizemo bolusima kristaloida (20 ml/kg; do maksimum 90 ml/kg) nakon čega je potrebno provjeriti perfuzijske parametre. Daljnji protok ovisi o stupnju dehidracije (HERRING, 2014). Kako bi se spriječila ponovna aspiracija sadržaja, važno je ukloniti ili liječiti uzrok aspiracije te, osim toga, započeti terapiju antibioticima širokog spektra (ampicilin, enrofloksacin). Bronhodilatatori poput aminofilina (6–10 mg/kg PO, IM ili IV, q6–8h) i terbutalina (1.25–5 mg PO q8–12h ili 0.01 mg/kg SC, q4h) mogu biti korisni ako se primjene odmah nakon aspiracije (DEITSCHHEL i PLUNKETT, 2013; GONZALEZ i KING, 2019).

Terapija uključuje i nebulizaciju sterilnom fiziološkom otopinom te kupažu prsnog koša koju je potrebno provoditi svakih 6 sati. Time potičemo udahe većeg respiratornog volumena i stimuliramo kašalj. Česte šetnje također potiču povećanje respiratornog volumena, a pacijente koji leže potrebno je okretati svakih 5 do 6 sati kako bi se spriječio nastanak atelektaza. Preporučeno je i praćenje arterijskih plinova u krvi ili pulsna oksimetrija.

Intenzivna njega traje sve dok pacijent ne postane sposoban disati bez potpore kisika. Uvođenje oralne medikacije indicirano je kada dođe do potpunog oporavka funkcije pluća, kada je pacijent svjestan okoline s dobrim apetitom te kada je, u slučaju da je uzrok pneumonije aspiracija, u mogućnosti jesti i piti bez povraćanja. Za pacijente koji se liječe od bakterijske upale pluća, antibiotska terapija traje između tri i šest tjedana ili jedan do dva tjedna nakon nestanka rendgenoloških promjena. Klinički znakovi bolesti obično se povuku puno ranije nego promjene vidljive rendgenski.

Blage upale pluća mogu se empirijski liječiti oralnom primjenom antibiotika poput amoksicilina, doksiciklina ili azitromicina. Drugi uzroci upale pluća zahtijevaju liječenje antivirusnim ili antifungalnim lijekovima te antiparaziticima (GONZALEZ i KING, 2019; HERRING, 2014).

Prognoza

Postotak preživljavanja pacijenata sa bakterijskom upalom pluća je između 77% i 88% što ovisi o uzroku i težini kliničke slike. Potreba za mehaničkom ventilacijom obično je negativan prognostički indikator (DEITSCHHEL i PLUNKETT, 2013; GONZALEZ i KING, 2019).

2.3.4. Edem pluća

Edem pluća definiramo kao nakupljanje ekstravaskularne tekućine u plućnom parenhimu i alveolama. On može nastati kao posljedica povećanog hidrostatskog tlaka u plućnim krvnim žilama (kardiogeni edem pluća) ili povećane permeabilnosti krvnih žila odnosno smanjenja koloidno-osmotskog tlaka (nekardiogeni edem pluća). Vrlo je česta bolest koja brzo postaje opasna po život, stoga je inicijalni pristup usmjeren na stabilizaciju te na diferencijaciju nekardiogenog i kardiogenog edema pluća (ADAMANTOS i HUGHES, 2009).

Etiologija

Nekardiogeni edem pluća nastaje kao posljedica povećane permeabilnosti krvnih žila bilo zbog oštećenja krvno-zračne barijere ili alveolarnog epitela ili kao posljedica smanjenja koloidno-osmotskog tlaka (pr. posljedično smanjenju koncentracije albumina). On može biti posljedica primarne ozljede pluća koja nastaje prilikom utapanja, strujnog udara, inhalacije dima, aspiracije želučanog sadržaja, trovanja kisikom ili tupe traume. Edem može biti posljedica i sekundarne ozljede pluća koja nastaje zbog sistemskih bolesti koje dovode do upale, poput sepse, pankreatitisa, uremije ili višestrukih trauma (ADAMANTOS i HUGHES, 2009; DEITSCHHEL i PLUNKETT, 2013). Jedan od oblika nekardiogenog edema je neurogeni edem pluća koji se razvija vrlo brzo nakon oštećenja središnjeg živčanog sustava. Glavni uzroci takvog oblika edema su traume glave, napadaji, strujni udar i opstrukcija gornjih dišnih prohoda (DROBATZ, 2019).

Kardiogeni edem pluća najčešće je posljedica zatajenja lijeve strane srca. Kompenzatorni mehanizmi čiji je cilj održavanje minutnog volumena posljedično uzrokuju nakupljanje vode i natrija te povećanje volumena plazme za do 30%. Time dolazi do povećanja tlaka u plućnim kapilarama te posljedično tome, do istjecanja tekućine kroz stijenku krvnih žila u intersticij pluća te kasnije u alveole. Općenito, plućni venski tlak iznad 25 mmHg, dovoljan je da uzrokuje edem pluća (OYAMA, 2019; ADAMANTOS i HUGHES, 2009).

Anamneza i klinička slika

Edem pluća dovodi do akutnog respiratornog distresa, a vlasnici u anamnezi obično navode bolesti srca, opstrukciju dišnih prohoda, griženje strujnih kablova, napadaje ili bilo koji drugi događaj koji dovodi do razvoja edema pluća (HERRING, 2014). Povijest kroničnog kašlja nije konzistentna s edemom pluća.

Inicijalna procjena temelji se na određivanju težine respiratornog distresa te dijelova dišnog sustava koji su zahvaćeni. Pri tome procjenjujemo frekvenciju, napor i uzorak disanja, glasnoću, dišni šum te prisutnost ili odsutnost paradoksalnog disanja (ADAMANTOS i HUGHES, 2009). Klinički znakovi mogu varirati od blage tahipneje do izrazitog distresa te mogu uključivati tahipneju, dispneju, ortopneju, blijede ili cijanotične sluznice te produktivan kašalj ili iscjedak iz nosa s primjesama krvi (HERRING, 2014). Izolirani kašalj, bez prisutnosti ostalih kliničkih znakova, upućuje na bolest dišnih prohoda, a ne na kardiogeni plućni edem. Auskultacijom prsnog koša, nalaz može varirati od blago pooštrenog dišnog šuma do fulminantnih difuznih kreptacija. Također, auskultacijom je moguće ustanoviti prisutnost srčanog šuma ili galopnog ritma.

Kod neurogenog plućnog edema potrebno je obratiti pažnju na znakove traume glave, strujnog udara ili opstrukcije gornjih dišnih puteva, ali njihova odsutnost ne isključuje mogućnost neurogenog edema. Dišni šum je obično obostrano simetričan, iako može doći do asimetrije i više naglašenog šuma s desne strane prsnog koša. Ovaj oblik edema povremeno dovodi do aritmija što je negativan prognostički indikator (DROBATZ, 2019).

Dijagnostika

Uzrok nastanka plućnog edema nije uvijek jasan, a u rijetkim situacijama moguća je istovremena pojava kardiogenog i nekardiogenog edema. Dijagnostika se temelji na kombinaciji anamneze, kliničkog pregleda, rendgena prsnog koša, ehokardiograma, plinske analize arterijske krvi i laboratorijskih nalaza. Detaljan klinički pregled trebao bi uključiti sve organske sustave kako bi se isključila mogućnost sistemske bolesti. Posebnu pažnju potrebno je usmjeriti srčanim abnormalnostima poput srčanog šuma, galopa ili aritmija, slabe kvalitete pulsa, jugularnog venskog pulsa i produljenog CRT-a. Kardiovaskularni simptomi mogu biti posljedica i neurogenog edema ili upalnih medijatora što otežava razlikovanje kardiogenog i nekardiogenog edema pluća. S obzirom da je većina pasa prilikom prijema u teškom respiratornom distresu, detaljan klinički pregled često nije moguće izvesti prije stabilizacije (OYAMA, 2019). Isto tako, prije provođenja bilo kakvih dijagnostičkih testova potrebna je suplementacija kisikom. Rendgen prsnog koša je vrlo korisna, no stresna metoda dijagnostike, stoga se inicijalno isključivanje pleuralnog izljeva i lijevostranog zatajenja srca temelji na brzom ultrazvučnom pregledu.

Nakon stabilizacije pacijenta, indicirano je snimiti rendgen prsnog koša. Plućni edem uzrokuje intersticijski ili alveolarni uzorak, a distribucija tog uzorka pomaže u razlikovanju kardiogenog i nekardiogenog edema (ADAMANTOS i HUGHES, 2009).

Kardiogeni edem karakterizira perihilarna distribucija te je istovremeno prisutno povećanje lijeve strane srca uz distenziju plućnih vena. Često je potrebna i ehokardiografija kako bi se isključila srčana bolest. Edem koji je posljedica povećane permeabilnosti krvnih žila, prati dorzokaudalna distribucija. Unatoč tome, svi uzroci edema mogu se očitovati difuznom distribucijom (DROBATZ, 2019; OYAMA, 2019; ADAMANTOS i HUGHES, 2009).

Plinska analiza arterijske krvi i pulsna oksimetrija nisu esencijalne metode dijagnostike, ali mogu se koristiti za dokazivanje hipoksije i hipokapnije. Laboratorijski nalazi krvi i urina mogu biti korisni za otkrivanje uzroka ili posljedica edema pluća (DEITSCHHEL i PLUNKETT, 2013; HAWKINS, 2014).

Liječenje

Liječenje edema pluća ovisi o uzroku, ali bez obzira na uzrok, inicijalna terapija uključuje suplementaciju kisikom. To možemo postići u kavezu s kisikom, nosnom sondom ili mehaničkom ventilacijom. Pacijenti u respiratornom distresu ne smiju biti prisilno obuzdavani te ih treba podvrgnuti što manjoj razini stresa i kretanja kako bi se spriječilo povećanje potreba za kisikom. Pozicija tijela također igra važnu ulogu u olakšavanju simptoma. Sternalna pozicija pomaže sa izmjenom plinova, smanjuje atelektaze i poremećaj omjera ventilacije i perfuzije. Pse kod kojih je zahvaćena jedna strana pluća, potrebno je staviti u lateralnu poziciju pri čemu je zahvaćeno plućno krilo na donjoj strani (ADAMANTOS i HUGHES, 2009).

Primarni fokus u liječenju respiratornog distresa pri kardiogenom edemu pluća je smanjiti i preraspodijeliti srčano opterećenje uporabom diuretika i vazodilatatora. Najčešće korišteni diuretik je furosemid koji, nakon intravenske aplikacije, dovodi do učinka u roku od 5 minuta sa vrhuncem nakon 30 minuta i trajanjem 120 do 180 minuta. Inicijalna doza za pse iznosi 2-4 mg/kg IV/IM/SC, nakon čega je potrebno pratiti frekvenciju disanja, produkciju urina, SaO₂ i krvni tlak. Zbog relativno kratkog vremena djelovanja, potrebno je aplicirati boluse svakih 1 - 3 sata, sve dok ne dođe do kliničkog poboljšanja stanja (obično 1 do 4 bolusa). Umjesto toga, nakon inicijalne doze, moguća je i primjena CRI furosemida (0.1 mg/kg/h). Potrebno je pratiti hidracijski status te omogućiti životinji dovoljne količine vode (OYAMA, 2019; DEITSCHHEL i PLUNKETT, 2013).

Odluka o tome hoćemo li aplicirati vazodilatatore ovisi o arterijskom krvnom tlaku. Većina pasa s kardiogenim plućnim edemom koji nastaje kao posljedica bolesti poput mitralne insuficijencije ili hipertrofične kardiomiopatije imaju normalan ili povišeni sistolički krvni tlak te je kod njih opravdana uporaba vazodilatatora. Kod pacijenata s dilatacijskom kardiomiopatijom ili aortalnom stenozom, često se javlja hipotenzija zbog čega oni nisu kandidati za vazodilatacijsku terapiju (OYAMA, 2019).

Vazodilatatori mogu smanjiti edem pluća povećanjem sistemskog venskog kapaciteta, smanjenjem plućnog venskog tlaka i sistemskog arterijskog tlaka. U tu svrhu mogu se koristiti vazodilatatori poput hidralazina, ACE inhibitora, pimobendana i nitroprusida. S obzirom da je nitroprusid arterijski i venski dilatator, prilikom njegove aplikacije krvni tlak mora biti intenzivno praćen. Inicijalna doza je niska (0.5–5 μ g/kg/min IV), nakon čega ju prilagođavamo tako da srednji arterijski tlak bude oko 80mmHg. CRI nitroprusida obično se daje 12 – 24 sata. Kardiogeni edem pluća je jedna od glavnih indikacija za primjenu venskih dilatatora poput nitroglicerina. Nitroglicerinska mast (2%) može se aplicirati na kožu prepona, pazuha ili uške kako bi povećao venski kapacitet i smanjilo volumno opterećenje srca (OYAMA 2019; HAWKINS, 2014).

Pozitivni inotropni lijekovi povećavaju kontraktilnost srca te na taj način i minutni volumen. U hitnim situacijama najčešće primjenjivani inotropi su pimobendan (0.25mg/kg PO q12h), dobutamin (2.5–20 μ g/kg/min IV) i dopamin (5–10 μ g/kg/min IV). Početak djelovanja pimobendana je, bez obzira na peroralnu primjenu vrlo brz (OYAMA, 2019; DEITSCHER i PLUNKETT, 2013).

Pacijenti s kardiogenim plućnim edemom te istovremenim smanjenim minutnim volumenom i sistemskom hipotenzijom predstavljaju veliki izazov u stabilizaciji zbog nemogućnosti provođenja agresivne diureze i vazodilatacije. Liječenje sistemske hipotenzije uključuje visoke doze vazokonstriktora poput dopamina, noradrenalina ili fenil epinefrina (OYAMA, 2019).

Nekardiogeni edem

Na srčanu funkciju životinja s neurogenim edemom nepovoljno utječe hipovolemija, depresija miokarda i vazokonstrikcija. Hipovolemija može biti posljedica masivnog gubitka tekućine i proteina u parenhim pluća. Tekućinska terapija sa ciljem povećanja volumena pomaže povećanju tkivne perfuzije, no može dovesti do pogoršanja edema pluća. Stoga je izbor između kristaloidnih ili koloidnih otopina, u pacijenata kod kojih je edem posljedica povećane propusnosti krvnih žila, kontroverzan. Smanjeni intravaskularni koloidno osmotski tlak i

povećani hidrostatski tlak koji je povezan s infuzijom kristaloida, može dovesti do pogoršanja bolesti. Isto tako, gubitak koloidnih čestica u plućni intersticij doveo bi do povećanja intersticijskog koloidno-osmotskog tlaka i posljedično tome do povećanja volumena ekstravaskularne plućne tekućine (DROBATZ, 2019).

Terapija diureticima nije učinkovita kao u slučaju kardiogenog edema, ali može biti korisna zbog smanjenja hidrostatskog tlaka pluća. Inicijalna doza furosemida iznosi 2mg/kg IV, što ponavljamo svakih 6 do 8 sati. Nakon inicijalne doze može se primijeniti i CRI furosemida (0.1 mg/kg/h). U slučaju tekućine bogate proteinima, diuretska terapija je neučinkovita (DEITSCHHEL i PLUNKETT, 2013).

Ukoliko u normovolemičnih pacijenata dođe do pojave sistemske hipotenzije, indicirana je uporaba pozitivnih inotropa ili vazokonstriktora poput dopamina (5–10µg/kg/min) ili dobutamina (5–20µg/kg/min) (DROBATZ, 2019).

β2-agonisti poput terbutalina (1.25–5 mg PO q8–12h ili 0.01 mg/kg SC q4h) potencijalno mogu povećati alveolarnu apsorpciju tekućine, no s obzirom da takvo djelovanje nije dokazano potrebno ih je koristiti s oprezom.

Antibiotska terapija indicirana je u slučaju da je uzrok edema infekcija. Pacijentima u respiratornom distresu koji je posljedica edema pluća, potrebna je intenzivna njega te kontinuirano praćenje frekvencije i napora disanja, mjerenje arterijskih plinova ili pulsna oksimetrija. U slučaju hipoksemije koja ne odgovara na terapiju kisikom, indicirana je mehanička ventilacija (DEITSCHHEL i PLUNKETT, 2013).

Za smanjenje stresa i smirivanje životinje, bez obzira na etiologiju edema, uputno je aplicirati butorfanol (0.1–0.3mg/kg IV/IM) (OYAMA, 2019).

Prognoza

Prognoza za životinje s edemom pluća ovisi o etiologiji edema, njegovoj težini i odgovoru na terapiju kisikom. Agresivan tretman u ranim stadijima bolesti poboljšava izgled za preživljavanje bez obzira na uzrok edema (HAWKINS, 2014). Životinje s neurogenim edemom pluća koji nastaje zbog opstrukcije gornjih dišnih puteva ili napadaja, obično imaju lošiji ishod u usporedbi sa životinjama kod kojih je neurogeni edem posljedica traume glave ili strujnog udara. Najlošiji postotak preživljavanja imaju životinje koje su zahtijevale mehaničku ventilaciju. 77% životinja s neurogenim edemom uginu, bude eutanazirano ili otpušteno u prvih 48 sati od prezentacije bolesti (DROBATZ, 2019). Teški edem koji je posljedica povećane

propusnosti krvnih žila obično ima lošu prognozu, dok prognoza kardiogenog edema ovisi o težini uzroka bolesti (ADAMANTOS i HUGHES, 2009).

2.3.5. Likvidotoraks

Jedno od čestih stanja koja zahvaća pleuralni prostor u pasa je nakupljanje tekućine što dovodi do respiratornog distresa zbog nemogućnosti širenja pluća.

Etiologija

Pleuralni izljev karakteriziramo na temelju izgleda, količine proteina, specifične težine, ukupnog broja stanica s jezgrom (TNCC – prema eng. total nucleated cell count) i citoloških karakteristika stanica. U pasa, najčešće bolesti koje uzrokuju likvidotoraks uključuju pitoraks, izljeve u perikard, kranijalne medijastinalne mase, hilotoraks, metastaze i zatajenje desne strane srca. Bilateralni pleuralni izljevi su puno češći u pasa nego u mačaka te pražnjenje jedne strane često dovodi do pražnjenja i druge strane (WADDELL, 2019).

Tablica 2 Tipovi izljeva

Tip izljeva	Osobine	Uzrok
Transudat	<ul style="list-style-type: none"> ○ UP < 25 g/L ○ TNCC < 1500/μL 	<ul style="list-style-type: none"> ○ Hipoalbuminemija ○ PLE, PLN, bolesti jetre ○ Prekomjerna tekućinska terapija
Modificirani transudat	<ul style="list-style-type: none"> ○ UP 25-50 g/L ○ TNCC 1000-7000/ μL 	<ul style="list-style-type: none"> ○ Zatajenje desne strane srca ○ Bolesti perikarda ○ Dijafragmatska hernija ○ Neoplazije
Eksudat	<ul style="list-style-type: none"> ○ UP >30 g/L ○ TNCC > 7000/μL 	<ul style="list-style-type: none"> ○ Septični <ul style="list-style-type: none"> ○ Ruptura apscesa ○ Inhalacija stranog tijela ○ Penetrirajuće ozljede ○ Gljivične infekcije ○ Sterilni ○ Bolesti jetre ○ Torzija plućnog lobusa ○ Hernija ○ Neoplazije
Hemoragični	<ul style="list-style-type: none"> ○ HMT ≥ 10% 	<ul style="list-style-type: none"> ○ Trauma ○ Neoplazije (hemangiosarkom) ○ Koagulopatije ○ Ruptura granuloma
Hilozni	<ul style="list-style-type: none"> ○ UP 2.5-6.2 g/L ○ TNCC < 10 000 WBC/ μL ○ Trigliceridi > 100 mg/dL ○ Specifična težina 1.022 – 1.027 	<ul style="list-style-type: none"> ○ Ruptura ili opstrukcija protoka limfe <ul style="list-style-type: none"> ○ Neoplazija, trauma, idiopatski ○ Sekundarno zatajenju rada srca

(UP – ukupni proteini; TNCC – ukupan broj stanica s jezgrom (eng. total nucleated cell count); HMT – hematokrit (%))

Anamneza i klinički znakovi

Klinički znakovi nastaju kao posljedica nemogućnosti širenja pluća i smanjenog tidalnog volumena. Vlasnici u anamnezi navode anoreksiju, nepodnošenje tjelesnih napora ili ingestiju rodenticida. Moguća je pojava akutnog respiratornog distresa ili progresivnog povećanja frekvencije disanja.

Klinički znakovi često uključuju tahipneju, ortopneju te paradoksalni uzorak disanja. Moguća je pojava blijedih sluznica ili cijanoze, tahikardije i distenzije jugularnih vena. Auskultacijom prsnog koša utvrđuju se prigušeni srčani tonovi i dišni šum u ventralnom dijelu prsnog koša, dok su dorzalno i dalje čujni (osim u slučaju pneumotoraksa). Stupanj respiratornog kompromisa proporcionalan je volumenu tekućine u pleuralnoj šupljini i brzini njezinog nakupljanja. Tekućina koja se skuplja postupno može doseći veći volumen prije pojave kliničkih znakova, no kada se nakupi određena količina tekućine (30 do 60 mL/kg u pasa), dolazi do kritičnog respiratornog kompromisa i moguća je vrlo brza dekompenzacija. Ostali klinički znakovi ovise o etiologiji pleuralnog izljeva, a uključuju kašalj, pireksiju, depresiju, anoreksiju, mršavljenje, aritmije, srčane šumove, ascites i znakove hipovolemijskog šoka (WADDELL, 2019; HERRING, 2014).

Dijagnostika

Sumnja na pleuralni izljev postavlja se na temelju anamneze i nalaza kliničke pretrage. Ukoliko je životinja u životnoj opasnosti, potrebno je napraviti torakocentezu te brzi, orijentacijski ultrazvučni pregled prsne šupljine (TFAST - eng. thoracic focused assessment with sonography for trauma triage and tracking). Brzi ultrazvučni pregled može potvrditi prisutnost i lokaciju izljeva te poslužiti za usmjeravanje igle prilikom provođenja torakocenteze (HAWKINS, 2014, WADDELL, 2019).

Torakocenteza je i dijagnostička i terapijska metoda koje se koristi i za stabilizaciju i za uzimanje uzoraka izljeva. Tekućinu je nakon uzorkovanja potrebno pretražiti citološkom i bakteriološkom pretragom kako bi se odredile njezine karakteristike i odredio uzrok bolesti. Moguće komplikacije torakocenteze uključuju pneumotoraks, hemotoraks i jatrogeni piotoraks, no te komplikacije su rijetke (HAWKINS, 2014).

Rendgen prsnog koša nije nužan ako postoji snažna sumnja na izljev te on može biti potvrđen ultrazvučno, no unatoč tome, on može poslužiti za donošenje konačne dijagnoze. Rendgenološki, u slučaju likvidotoraksa, na lateralnoj i dorzoventralnoj projekciji vidljiv je

gubitak siluete srca, džepovi tekućine oko pluća, zaobljeni rubovi i retrakcija pluća. Druge lezije uključuju kargiomegaliju, intrapulmonalne mase ili infiltrate, dijafragmatsku herniju, torziju plućnog lobusa, medijastinalne mase i ascites. U slučaju traume prisutni su supkutani emfizem ili frakture kralježnice ili rebara.

Osim respiratornog sustava, potreban je i klinički pregled kardiovaskularnog sustava. U tu svrhu koriste se metode poput ehokardiografije i ultrasonografije prsnog koša kako bi se procijenila funkcija srca, ustanovila prisutnost perikardijalnog izljeva, bolesti srčanih zalistaka, kongenitalne bolesti srca i srčane ili medijastinalne mase (WADDELL, 2019; DEITSCHHEL i PLUNKETT, 2013).

Osim toga, za postavljanje konačne dijagnoze potrebna je kompletna krvna slika, biokemijske pretrage krvi te analiza urina. Najčešće hematološke abnormalnosti u slučaju pitoraksa uključuju anemiju i neutrofiliju sa ili bez skretanja ulijevo, dok je u slučaju hiloraksa to limfopenija. Od biokemijskih promjena najčešće su hipoproteinemija, hipoglikemija ili hiperglikemija, abnormalnosti elektrolita i blago povišene vrijednosti jetrenih enzima u slučaju pitoraksa, te panhipoproteinemija prilikom hiloraksa (DEITSCHHEL i PLUNKETT, 2013; FARRELL i EPSTEIN, 2019; HAWKINS, 2014). Kako hemotoraks može biti posljedica sistemskih poremećaja grušanja, potrebno ih je isključiti određivanjem broja i funkcije trombocita te testovima koagulacije. Osim toga, važno je isključiti gljivične infekcije i dirofilariozu. Daljnje dijagnostičke metode ovise o osobinama pleuralnog izljeva i drugim kliničkim znakovima (HERRING, 2014; MacPHAIL, 2010).

Liječenje

Inicijalno liječenje usmjereno je na stabilizaciju pacijenta suplementacijom kisika za vrijeme provođenja kliničkog pregleda. Ukoliko je moguće, potrebno je postaviti venski put kako bi se omogućila sedacija. Ukoliko je postavljena snažna sumnja na likvidotoraks, važno je evakuirati tekućinu torakocentezom. Daljnje liječenje ovisi o etiologiji i karakteristikama izljeva (WADDELL, 2019).

Najčešći uzroci nakupljanja transudata u pleuralnoj šupljini su hipoproteinemija, kardiomiopatije i neoplazije. Ukoliko je, nakon torakocenteze, dispneja i dalje prisutna, potrebno je razmotriti diuretsku terapiju furosemidom (2-4mg/kg IV) zbog sumnje na kardiomiopatiju (HERRING, 2014).

Glavno uporište terapije pitoraksa uključuje sistemsku antibiotsku terapiju, potpornu njegu i drenažu prsne šupljine. Inicijalna antimikrobna terapija uključuje intravensku primjenu antibiotika širokog spektra, ali nakon citološke i bakteriološke pretrage treba ju prilagoditi nalazu. Citološka pretraga važna je za izolaciju bakterija poput *Actinomyces* spp. koje može biti teško izolirati bakteriološkom pretragom. Empirijska antibiotska terapija uključuje inhibitore beta laktamaze (ampicilin 22 mg/kg IV, q8h), a osim njih po potrebi je moguće dodati antibiotike iz skupine fluorkinolona ili aminoglikozida te metronidazol ili klindamicin (FARRELL i EPSTEIN, 2019; DEITSCHER i PLUNKETT, 2013).

Drenaža se može postići torakocentezom ili torakostomijom, dok kirurško liječenje uključuje eksplorativnu torakotomiju. Postotak uspješnosti u liječenju pitoraksa torakocentezom je nizak, a može se poboljšati torakostomijom ili kirurškim liječenjem. Indikacije za kirurško liječenje uključuju neuspjeh konzervativnog liječenja, plućni ili mediastinalni strani materijal ili apscese te potencijalnu prisutnost *Actinomyces* spp (FARRELL i EPSTEIN, 2019).

Hilotoraks može zahvatiti pse bilo koje dobi, a najčešće se javlja u shiba inu i afganistanskih hrtova. Njegovo liječenje usmjereno je na glavni uzrok bolesti, no ukoliko on nije identificiran, liječenje se bazira na intermitentnoj torakocentezi, prehrani sa smanjenim udjelom masti, povećanom unosu triglicerida srednjeg lanca i uporabi benzopirona. Torakocenteza se može provoditi svakih jedan do dva tjedna ovisno o naporu i frekvenciji disanja te smanjenoj aktivnosti ili apetitu. Rutinska uporaba benzopirona (50-100mg/kg PO; TID) može povećati reapsorpciju hlorodne tekućine iz pleuralnog prostora. Ukoliko ne dođe do poboljšanja kliničkih znakova jedan do tri mjeseca nakon početka terapije, preporučeno je kirurško liječenje. Najčešća kirurška metoda liječenja je ligacija *ductus thoracicus* i perikardiektomija. Uspješna ligacija dovodi do potpunog izlječenja, iako u 20 do 50% pasa može doći do ponovnog nakupljanja tekućine nakon operacije (WADDELL, 2019; HAWKINS, 2014.)

Respiratorni distres koji nastaje kao posljedica hemotoraksa često je rezultat akutnog gubitka krvi, a ne nemogućnosti širenja pluća. Upravo zbog toga, potrebno je evakuirati samo onaj volumen tekućine koji je potreban za stabilizaciju pacijenta, dok će ostatak tekućine biti reapsorbiran (HAWKINS, 2014). U slučaju hipovolemičnog šoka, potrebna je agresivna nadoknada tekućine. Ukoliko je hematokrit ispod 20% indicirana je transfuzija, a ako je on rezultat traume, jedna od metoda liječenja uključuje autotransfuziju. Komplikacije autotransfuzije uključuju hemolizu, koagulopatije i sepsu (MacPHAIL, 2010).

U kolikoj je hemotoraks posljedica koagulopatije, terapija uključuje vitamin K1 (5 mg/kg SC q24 h) i transfuziju plazme (10 ml/kg IV kroz 4 sata) (HERRING, 2014).

Prognoza

Prognoza pleuralnog izljeva je suzdržana do povoljna, ovisno o etiologiji izljeva, težini kliničkih znakova i metodama liječenja. Postotak preživljavanja u pasa s piotoraksom iznosi 83%. Brzo prepoznavanje i pravilna terapija su esencijalni za pacijente s likvidotoraksom (HERRING, 2014; WADDELL, 2019).

2.3.6. Akutni respiratorni distres sindrom

Akutna ozljeda pluća (eng. acute lung injury - ALI) i akutni respiratorni distres sindrom (ARDS) su potencijalno po život opasne posljedice kritičnih bolesti koje rezultiraju edemom pluća. Glavna razlika između ta dva stanja je stupanj hipoksije koji je određen omjerom parcijalnog tlaka kisika u krvi (PaO_2) i frakcije kisika u udahnutom zraku (FiO_2) (DEITSCHEL i PLUNKETT, 2013).

Etiologija

ALI i ARDS nastaju kao posljedica povećane propusnosti krvnih žila koja je rezultat ozljede koja nastaje djelovanjem upalnih stanica i medijatora što dovodi do istjecanja proteinima bogate tekućine u plućni intersticij. To može biti posljedica primarne ozljede pluća koja nastaje uslijed utapanja, strujnog udara, udisanja dima, aspiracije želučanog sadržaja, intoksikacije kisikom ili tupe traume. Osim toga, edem mogu uzrokovati i sekundarne plućne ozljede koje nastaju prilikom sistemskih bolesti poput sepse, šoka, toplotnog udara, uboda pčele, pankreatitisa, uremije ili višestrukih traumi (DEITSCHEL i PLUNKETT 2013).

Anamneza i klinički znakovi

Pacijenti mogu imati povijest infekcije, upale bilo kojeg dijela tijela, aspiracijsku pneumoniju, kontuzije pluća i inhalaciju dima (HERRING, 2014).

Klinički znakovi mogu varirati od blagih do izrazitog respiratornog distresa i cijanoze. Također se javlja tahipneja, ortopneja, pooštreni dišni šum koji napreduje do difuznih krepitacija te iskašljavanje roze pjene. Prilikom postavljanja endotrahealnog tubusa, moguće je primjetiti sangvinoznu tekućinu u lumenu dušnika. Klinički znakovi mogu se pojaviti u roku od nekoliko sati do nekoliko dana nakon događaja koji je potaknuo upalni odgovor (HERRING, 2014; KELLET-GREGORY i KING, 2010).

Dijagnostika

Dijagnoza ARDS-a se postavlja na temelju anamneze, kliničkog pregleda, rendgena prsnog koša i plinske analize arterijske krvi. Kriteriji za identifikaciju ALI i ARDS-a u pasa uključuju ranije postojeće kritične bolesti ili ozljede, povećani napor i frekvenciju disanja, rendgenski vidljive bilateralne plućne infiltracije, omjer $\text{PaO}_2:\text{FiO}_2$ između 200 i 300 mmHg za ALI i manji od 200 mmHg za ARDS te nepostojanje hipertenzije lijevog atrija (DEITSCHHEL i PLUNKETT, 2013).

Rendgenski znakovi kardiomegalije ili naglašene plućne vaskulature upućuju na kongestivno zatajenje srca ili volumno preopterećenje te nisu konzistentni sa dijagnozom ALI ili ARDS-a. U nekim slučajevima, potrebno je provesti ehokardiogram kako bi se isključile bolesti srca kao uzrok edema pluća. Dodatne laboratorijske pretrage, poput hematoloških ili biokemijskih pretraga, obično otkrivaju nespecifične znakove, iako su leukopenija i hipoalbuminemija čest nalaz kod pasa s ALI/ARDS-om (KELLETT-GREGORY i KING, 2010).

Dijagnoza je temelji na kombinaciji plućnog edema u pacijenata s poviješću upalne reakcije, ali bez dokaza bolesti srca (HERRING, 2014).

Diferencijalno dijagnostički treba isključiti zatajenje rada srca uz kardiogeni edem, nekardiogeni edem pluća, gljivičnu upalu pluća, primarne plućne neoplazije ili metastaze (DEITSCHHEL i PLUNKETT, 2013).

Liječenje

Inicijalno liječenje usmjereno je na stabilizaciju pacijenta suplementacijom kisika, tekućinskom terapijom i primjenom sedativa u svrhu smanjivanja stresa (butorfanol 0.1– 0.6 mg/kg IV q6–12h). U slučaju provođenja tekućinske terapije, potrebno je praćenje ranih znakova preopterećenja tekućinom (povećana frekvencija disanja, kemoza, nosni iscjedak) (DEITSCHHEL i PLUNKETT, 2013; HERRING, 2014).

Uporaba diuretika je kontroverzna jer se radi o tekućini bogatoj proteinima, no mogu biti korisni zbog smanjenja hidrostatskog tlaka pluća. Inicijalna doza furosemida je 2 mg/kg IV, nakon čega se ista doza može ponoviti svakih 6 od 8 sati ili se može primijeniti CRI (eng. constant rate infusion) furosemida u dozi od 1 mg/kg/h. Uz uporabu diuretika, potrebno je intenzivno praćenje hidracijskog statusa pacijenta. Uporaba vazokonstriktora indicirana je u slučajevima gdje je potrebno održavati normotenziju.

S obzirom da je pneumonija česta komplikacija mehaničke ventilacije, preporučeno je redovito uzimanje uzoraka putem transtrahealnog ispiranja ili bronhoalveolarne lavaže, pogotovo u slučaju znakova infekcije. Antibiotička terapija indicirana je u slučaju infekcije.

Važno je serijsko praćenje frekvencije i napora disanja, plinska analiza arterijske krvi ili pulsna oksimetrija (DEITSCHER i PLUNKETT, 2013).

2.4. Hitni postupci

2.4.1. Trijaža hitnih pacijenata

Trijaža je postupak procjene pacijenta koji služi za razlikovanje stabilnih od kritičnih pacijenata te određivanje stupnja hitnosti. Hitni pacijenti mogu uključivati široki raspon stanja te, iako u nekim situacijama oni mogu imati više ili manje stabilne vitalne znakove, mnogo češće zahtijevaju hitnu stabilizaciju kako bi preživjeli.

Postoje četiri stupnja hitnosti koji se dijele prema vremenu u kojem zahtijevaju intervenciju. Pacijenti I. stupnja hitnosti nemaju vremena za čekanje te je potrebno odmah intervenirati, a uključuju stanja poput respiracijskog aresta, opstrukcije dišnih puteva i gubitak svijesti. Višestruke ozljede zbog tupe traume, sve ozbiljne traume, životinje s poremećajima svijesti ili one izložene toksičnim tvarima pripadaju II. stupnju hitnosti te njihovoj stabilizaciji treba pristupiti unutar jednog sata. Za pacijente III. stupnja (otvorene frakture, ugriz zmije, opsežne opekline) intervencija je potrebna unutar nekoliko sati, dok je za pacijente IV. stupnja (dijabetička ketoacidoza, opstrukcija crijeva) ona potrebna unutar 24 sata. Važno je kontinuirano praćenje pacijenata jer je moguć prijelaz iz nižeg u viši stupanj hitnosti (REINEKE, 2009; SIGRIST, 2019).

Primarna procjena hitnih pacijenata provodi se prema ABC protokolu kojim se procjenjuju dišni prohodni, disanje i cirkulacija. Važno je uočiti i tretirati simptome te osigurati prohodnost dišnog sustava, ventilirati životinju dok ne počne sama disati i održavati minutni volumen dok srce ne počne samo raditi.

Prilikom provođenja primarnog pregleda određuju se parametri poput frekvencije disanja, prisutnosti respiratornih abnormalnosti, auskultacija pluća i srca uz procjenu kvalitete pulsa, boja sluznica i vrijeme ponovnog punjenja kapilara (eng. capillary refill time - CRT), rektalna temperatura, stanje svijesti, brza palpacija abdomena i pregled vanjskih ozljeda. U slučaju respiratornog distresa, klinički pregled se provodi uz istovremenu suplementaciju kisikom te

treba biti usmjeren na respiratorne znakove kako ne bi uzrokovali dodatan stres pacijentu. Detaljan klinički pregled radi se nakon stabilizacije pacijenta (SIGRIST, 2019).

2.4.2. Procjena dišnog sustava

Procjena dišnog sustava temelji se na određivanju prisutnosti ili stupnja hipoksije ili hipoventilacije. Produljeno stanje hipoksije može rezultirati multiplim zatajenjem organa te zbog toga predstavlja hitno stanje.

Prilikom procjene respiratornog sustava, prvo je potrebno procijeniti prohodnost dišnih puteva. Ukoliko je dišni sustav prohodan, potrebno je odrediti frekvenciju i napor prilikom disanja, boju sluznica te auskultirati prsni koš i traheju. Tahipneja može ukazivati na hipoksemiju, ali se može javiti i prilikom hipovolemije, boli, distenzije abdomena i straha. Psi kod kojih je tahipneja posljedica respiratornog kompromisa, obično će imati i određeni stupanj dispneje (REINEKE, 2009).

2.4.3. Uspostavljanje prohodnosti dišnih prohoda

Opstrukcija gornjih dišnih prohoda uzrokuje inspiratornu dispneju zbog kolapsa povezanog s negativnim inspiratornim tlakom, dok opstrukcija donjih dišnih prohoda dovodi do poteškoća prilikom ekspirija.

Ukoliko se dovoljna oksigenacija i ventilacija ne mogu postići sedacijom i suplementacijom kisikom, potrebno je intubirati pacijenta ili napraviti traheotomiju. Intubacija je obično metoda izbora prilikom dinamičke opstrukcije, dok statička opstrukcija može zahtijevati traheotomiju. Kod pasa s laringealnim masama ili brahiocelafičnim sindromom, intubacija je često otežana te je prije samog postupka potrebno osigurati tubuse različite veličine, žicu vodilicu i kirurške instrumente ukoliko bude potrebno izvesti traheotomiju (ROZANSKI, 2019).

2.4.4. Traheotomija

Ukoliko nije moguće intubirati pacijenta, prohodnost dišnih puteva osigurava se otvaranjem vratnog dijela dušnika. Pacijent se postavlja u dorzalnu rekumbenciju te se zahvat izvodi u središnjoj liniji ventralnog dijela vrata, distalno od grkljana. Nakon šišanja i dezinfekcije područja betadinom, rez ide između sternohioidnih mišića, koji se razmiču lateralno, kako bi se omogućio pristup dušniku.

Lumen dušnika otvara se horizontalnim rezom dužine 40% opsega dušnika, između trećeg i četvrtog ili četvrtog i petog trahealnog prstena. Nakon uklanjanja sekreta i krvi, u lumen dušnika

postavlja se traheotubus koji se osigura sa dva postrana šava. Prilikom izvođenja traheotomije, važno je paziti da se ne ošteti *nervus reccurens*, karotidna arterija, jugularna vena, štitnjača i jednjak (HERRING, 2014).

2.4.5. Suplementacija kisika

Suplementacija kisika treba biti omogućena svim hitnim pacijentima sa znakovima respiratornog distresa. Terapija kisikom povećava frakciju kisika u udahnutom zraku (FiO_2) što u većini slučajeva dovodi do povećanja zasićenosti arterijske krvi kisikom (SaO_2). Povećanje SaO_2 je veće u slučajevima primarne bolesti pluća ili ozljede koja narušava izmjenu plinova, nego prilikom anemije ili u slučaju trovanja ugljikovim monoksidom. Bez obzira je li učinak suplementacije velik ili malen, on je važan dio stabilizacije kritičnih pacijenata (GUENTHER, 2019; MAZZAFERRO, 2009).

Neinvazivne metode suplementacije su lako dostupne, jeftine i jednostavne za uporabu, ali prije korištenja jedne od tih metoda potrebno je uspostaviti prohodnost dišnog sustava te procijeniti pacijentovu sposobnost ventilacije. Protočna metoda dostavlja kisik uporabom cjevčice koja se stavlja u blizinu pacijentovog nosa ili usta te se njome može postići FiO_2 od 25-40%. Uporaba maske s kisikom povećava FiO_2 na 35%-60%, ali ju nije preporučljivo koristiti u slučaju traumi glave te, osim toga, postoji rizik od ponovnog udisanja CO_2 i hipertermije. Ove dvije metode koriste se kraće vrijeme te su metoda izbora prilikom inicijalne trijaže i stabilizacije pacijenta nakon čega treba primijeniti neku od dugotrajnijih metoda (GUENTHER, 2019).

Kavez sa kisikom je brz i minimalno stresan način osiguravanja povećane koncentracije kisika koji može povećati FiO_2 do 60%. Unatoč tome, ograničava pristup pacijentu, a otvaranje kaveza dovodi do naglog pada FiO_2 što može biti smrtonosno. Prilikom korištenja te metode važno je kontrolirati temperaturu i količinu CO_2 u kavezu.

Nosna kanila može se koristiti kao dugotrajna metoda suplementacije kisika koja dostavlja ovlažen i zagrijani kisik te omogućava prilagodbu FiO_2 između 21-100%. Prednosti te metode uključuju moguće izbjegavanje intubacije u pacijenata kojima se konvencionalne metode nisu pokazale korisne, ugodnost pacijenta te veći i precizniji FiO_2 . Nedostaci su cijena, rizik od intoksikacije kisikom i pneumotoraks.

Pacijenti sa izrazitom hipoksemijom ili hiperkapnijom koji ne odgovaraju na neinvazivne metode suplementacije kisika zahtijevaju intubaciju i ventilaciju pozitivnim pritiskom (GUENTHER, 2019; MAZZAFERRO, 2009).

2.4.6. Torakocenteza

Torakocenteza je dijagnostička i terapijska metoda koja se koristi za evakuaciju tekućine ili zraka iz pleuralnog prostora. Indicirana je kod pacijenata čiji je respiratorni distres posljedica bolesti pleuralnog prostora ili ukoliko je uzorak potreban u dijagnostičke svrhe.

Za izvođenje torakocenteze potrebna je velika brizgalica, intravenska kanila ili leptirić. Nakon šišanja i lokalne anestezije područja, torakocenteza se izvodi u sedmom ili osmom međurebrenom prostoru uz kranijalni rub susjednog rebra. U slučaju pneumotoraksa, punkcija se radi na prijelazu srednje u dorzalnu trećinu međurebrenog prostora, dok se u slučaju likvidotoraksa ona radi na prijelazu srednje u ventralnu trećinu.

Komplikacije su rijetke, a jedna od najčešćih je jatrogeni pneumotoraks koji nastaje kao posljedica laceracije pluća (BUCKNOFF i RESPESS, 2019).

2.4.7. Torakalni drenovi

Prsni dren treba se postaviti u slučaju jačeg stupnja pneumotoraksa ili veće količine izljeva kada evakuacija povremenom torakocentezom nije dovoljna (više od tri torakocenteze u 12-24 sata). Prije postavljanja drena potrebna je lokalna anestezija (blok interkostalnog živca). Područje između šestog i jedanaestog međurebrenog prostora treba ošišati i dezinficirati. Zatim se radi rez u desetom ili jedanaestom međurebrenom prostoru te se tupo preparira tunel ispod *m.latissimus dorsi* sve do sedmog ili osmog međurebrenog prostora gdje se postavlja dren. Nakon postavljanja, dren je potrebno zaštititi zavojem. Komplikacije uključuju infekcije, hemotoraks, visceralne ozljede i edem pluća (LYNCH i CAMPOS, 2019).

3. MATERIJALI I METODE

Pregledom arhivskih podataka Klinike za unutarnje bolesti Veterinarskog fakulteta u Zagrebu u periodu od 2006. do 2022., u ovo istraživanje uključeno je 20 pasa sa znakovima respiratornog distresa.

Podaci prikupljeni od svakog pacijenta prilikom prijema bili su pasmina, dob, spol, tjelesna masa i prisutnost određenih simptoma (dispneja, tahipneja, kašalj, stridor, stertor, ne podnošenje napora ili vrućina). Također su prikupljeni podaci o trajanju simptoma, metodama dijagnostike, liječenju i ishodu.

Svim psima je pri prvom prijemu uzeta anamneza, obavljen klinički pregled, izvađena krv za hematološke i biokemijske pretrage te, ukoliko je bilo potrebno, provedena hitna stabilizacija. Nakon primarne stabilizacije, za svakog pacijenta kreiran je dijagnostički i terapijski plan prema kojem su provedene daljnje pretrage. One su uključivale rendgen prsnog koša, dijaskopsku pretragu, traheobronhoskopiju, bronhoalveolarnu lavažu, citološku pretragu punktata ili uzoraka bronhoalveolarne lavaže, laringoskopsku pretragu, ehokardiografiju te elektrokardiografiju.

4. REZULTATI

4.1. Struktura istraživane populacije

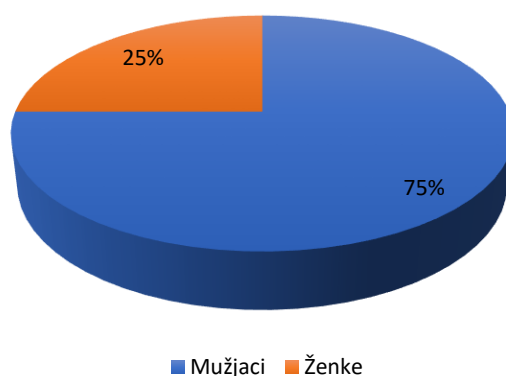
U istraživanje je bilo uključeno 12 različitih pasmina i križanci. Udio čistokrvnih pasa činio je 60% (12/20) od čega su najzastupljeniji bili zlatni retriveri s 25% (3/12). Ostale pasmine koje su bile uključene su kavalir king charles španijel, američki stafordski terijer, lagotto romagnollo, njemački lovni terijer, patuljasti gubičar, beagle, bulmastif, fila brasiliero, malteški psić, mops i njemačka doga.

Omjer spolova išao je u korist mužjaka pri čemu njihov udio u istraživanoj populaciji iznosi 75% (15/20).

Prosječna starost pasa iznosila je $8 \pm 1,7$ godina (raspon od 3 mjeseca do 14 godina starosti).

Raspon tjelesne mase kretao se od 2.2 do 64 kg, a prosječna vrijednost iznosila je 23 ± 7 kg.

Zastupljenost spolova u istraživanoj skupini



Slika 1 Zastupljenost spolova u istraživanoj skupini

45% (9/20) istraživanih pacijenata prvi put je bilo zaprimljeno tijekom tri najtoplija mjeseca u godini (lipanj, srpanj, kolovoz).

4.2 Klinički znakovi

Vlasnici su u anamnezi najčešće navodili otežano disanje (75%) i kašalj (35%). Nepodnošenje fizičkih napora zabilježeno je u 30% slučajeva, a od ostalih znakova navedeni su još iscjedak iz nosa i regurgitacija, oba u 5% pacijenata.

Prilikom kliničkog pregleda, cijanotične sluznice imalo je 15% pasa, zažarene također 15%, a svijetlo ružičaste 70% pasa. Povišenu tjelesnu temperaturu imalo je 15% pasa. Stridor se javio u 30% pasa pri čemu je inspiratorni stridor bio zastupljeniji te je zabilježen u 20% pacijenata. Pooštreni šum nad trahejom registriran je u 15% slučajeva. Dispneja i tahipneja zabilježene su u 90% pasa. Pooštreni dišni šum registriran je u 50%, dok je stišani dišni šum zabilježen u 15% pacijenata. U 5% pasa javile su se krepitacije i zvižduci, dok su hropci registrirani u 20% pacijenata. Od ostalih simptoma zabilježeni su znakovi kardiovaskularnog sustava poput bradikardije (5%), tahikardije (25%) i šum na srcu (20%) te povraćanje (10%) i regurgitacija (5%).

Najčešće korištena dijagnostička metoda bila je rendgen prsnog koša (95%). Dijaskopska pretraga učinjena je 10% pacijenata. Traheobronhoskopija je provedena u 20% pasa, bronhoalveolarna lavaža u 10%, a citološka pretraga u 15% pasa. Torakocenteza je zabilježena u 15% pacijenata. Ehokardiografija i elektrokardiogram koristili su se kao metoda dijagnostike u 10% pasa, dok su laringoskopska pretraga i TFAST provedeni u 5% slučajeva.

Tablica 3 Učestalost kliničkih znakova

Učestalost kliničkih znakova	
Klinički znak	Učestalost
Cijanoza	15%
Zažarene sluznice	15%
Svijetlo ružičaste sluznice	70%
Hipertermija	15%
Stridor	30%
Pooštren šum nad trahejom	15%
Dispneja	90%
Tahipneja	90%
Pooštreni dišni šum	50%
Stišani dišni šum	15%
Krepitacije i/ili zvižduci	5%
Hropci	20%
Bradikardija	5%
Tahikardija	25%
Šum na srcu	20%
Povraćanje	10%
Regurgitacija	5%

4.3. Dijagnoza

Etiološke dijagnoze respiratornog distresa postavljene su na temelju navedenih pretraga.

Bolesti gornjih dišnih prohoda (6/20; 30%)

- Kolaps traheje (3/6; 50%)
- Paraliza larinksa (2/6; 33,3%)
- Brahiocefalični sindrom (1/6; 16,6%)

Bolesti plućnog parenhima (6/20; 30%)

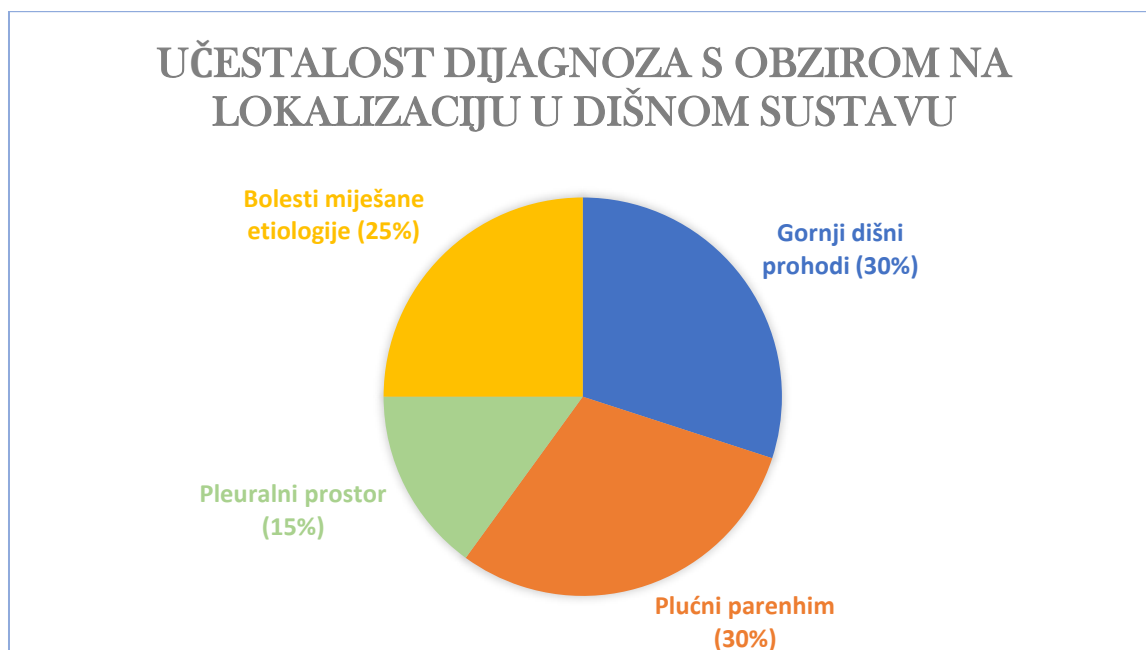
- Edem pluća (4/6; 66,6%)
- Pneumonija (2/6; 33,3%)

Bolesti pleuralnog prostora (3/20; 15%)

- Likvidotoraks (2/3; 66,6%)
- Pneumotoraks (1/3; 33,3%)

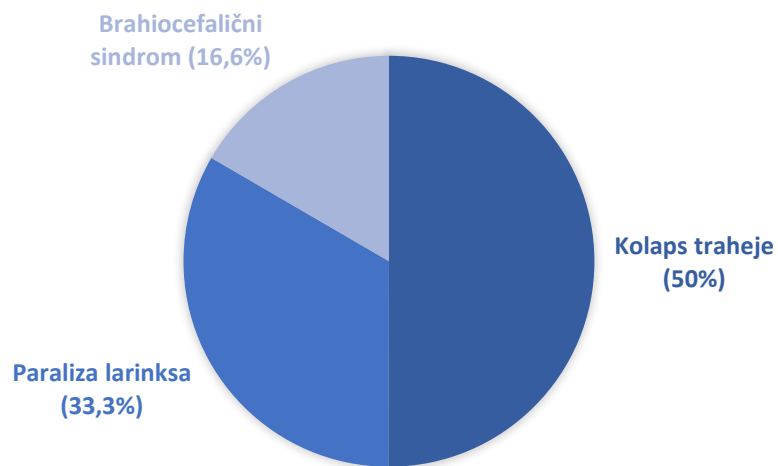
Bolesti miješane etiologije (5/20; 25%)

- Paraliza larinksa i kolaps traheje (2/5; 40%)
- Stenoza traheje i edem pluća (1/5; 20%)
- Edem pluća i likvidotoraks (1/5; 20%)
- Edem pluća i pneumonija (1/5; 20%)



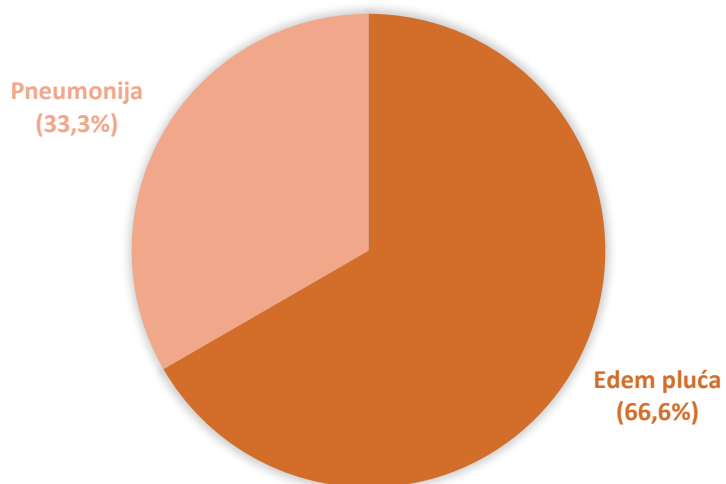
Slika 2 Učestalost dijagnoza s obzirom na lokalizaciju u dišnom sustavu

UČESTALOST BOLESTI GORNJIH DIŠNIH PROHODA



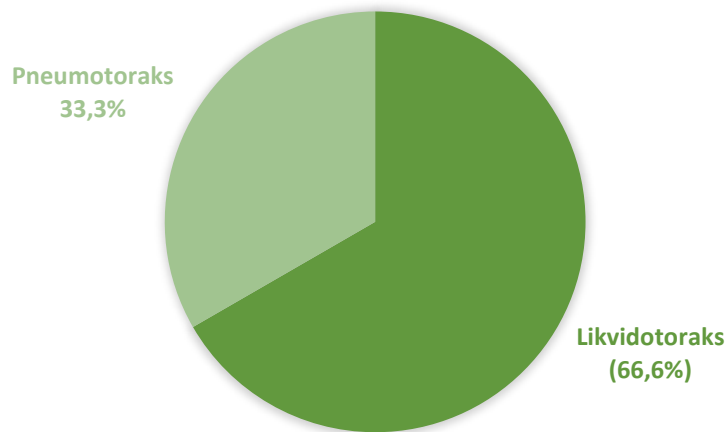
Slika 3 Učestalost bolesti gornjih dišnih prohoda

UČESTALOST BOLESTI PLUĆNOG PARENHIMA



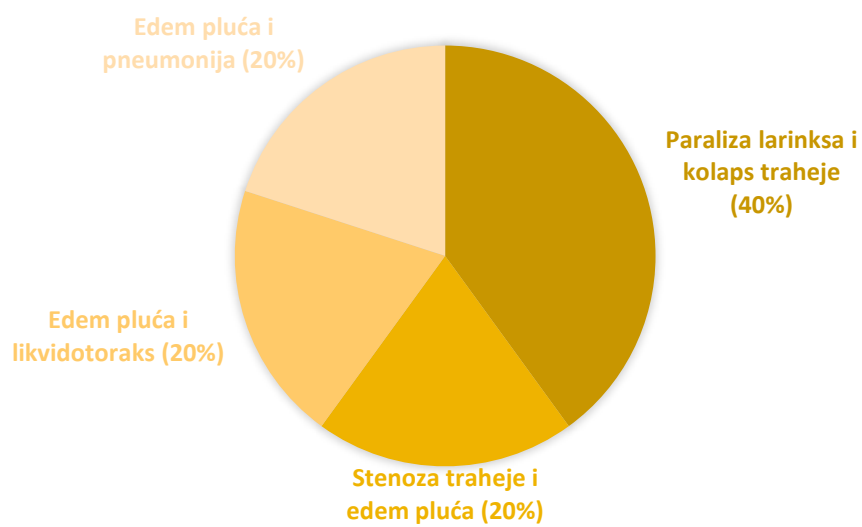
Slika 4 Učestalost bolesti plućnog parenhima

UČESTALOST BOLESTI PLEURALNOG PROSTORA



Slika 5 Učestalost bolesti pleuralnog prostora

UČESTALOST BOLESTI MIJEŠANE ETIOLOGIJE



Slika 6 Učestalost bolesti miješane etiologije

4.4. Liječenje

Podaci o liječenju ovisno o dijagnozi prikazani su u tablici 4.

Tablica 4 Podaci o liječenju

Liječenje	Bolesti gornjeg dišnog sustava N=6	Bolesti plućnog parenhima N= 6	Bolesti pleuralnog prostora N=3	Bolesti miješane etiologije N=5
Kisik	4 (66,6%)	5 (83,3%)	1 (33,3)%	4 (80%)
Tekućinska terapija	2 (33,3%)	1 (16,6%)	0	3 (60%)
Acepromazin	0	0	0	1 (20%)
Kortikosteroidi	2 (33,3%)	0	1 (33,3%)	3 (60%)
Aminofilin	1 (16,6%)	0	0	2 (40%)
Fursemid	0	4 (66,6%)	0	2 (40%)
Enalapril	0	1 (16,6%)	0	0
Pimobendan	0	2 (33,3%)	0	0
Antibiotici	5 (83,3%)	3 (50%)	2 (66,6%%)	4 (80%)
Nebulizacija i kupaža	0	2 (33,3%)	0	0
Intubacija	1 (16,6%)	0	0	1 (20%)
Torakocenteza	0	0	3 (100%)	1 (20%)
Torakalni dren	0	0	1 (33,3%)	0
Traheotomija	1 (16,6%)	0	0	1 (20%)
Kirurški zahvat	1 (16,6%)	0	1 (33,%)	1 (20%)

4.5. Ishod

Ishod respiratornog distresa varirao je ovisno o etiologiji bolesti što je prikazano u tablici 5.

Tablica 5 Podaci o ishodu bolesti

Ishod	Bolesti gornjih dišnih prohoda N=6	Bolesti plućnog parenhima N=6	Bolesti pleuralnog prostora N=3	Bolesti miješane etiologije N=5	Ukupno N=20
Povoljan	3 (50%)	2 (33,3%)	1 (33,3%)	2 (40%)	8 (40%)
Nepovoljan	2 (33,3%)	1 (16,6%)	1 (33,3%)	1 (20%)	5 (25%)
Eutanazija	0	3 (50%)	1 (33,3%)	2 (40%)	6 (30%)
Nepoznato	1 (16,6%)	0	0	0	1 (5%)

5. RASPRAVA

Respiratorni distress je česta pojava u pasa te s obzirom da se radi o životno ugrožavajućem stanju, vrlo je važna hitna stabilizacija pacijenta te lokalizacija procesa u dišnom sustavu.

U istraživanoj skupini najzastupljenije su čistokrvne pasmine pasa, među kojima su najbrojniji zlatni retriveri s 25% (3/12) što se poklapa s podacima iz literature o zastupljenosti bolesti gornjih dišnih prohoda kod te pasmine (HERRING, 2014; DEITSCHHEL i PLUNKETT 2013). Zbog opsega ovog istraživanja broj ostalih pasmina zastupljen je u puno manjem broju, dok 40% ukupne istraživane populacije čine križanci.

Prosječna starost pasa u istraživanoj skupini iznosila je $8 \pm 1,7$ godina (raspon od 3 mjeseca do 14 godina starosti). Paraliza larinksa i kolaps traheje osobito su česti u pasa starijih od 7 godina, što je potvrđeno ovim istraživanjem jer je prosječna starost pasa s bolestima gornjih dišnih prohoda iznosila $7,25 \pm 2,67$ godina. To može biti objašnjeno kroničnim tokom tih bolesti koje do kliničke prezentacije i respiratornog distresa dovedu tek kada se razviju do određenog stupnja. Prosječna starost pasa s bolestima plućnog parenhima iznosila je $9,14 \pm 2,47$, dok su psi s bolestima pleuralnog prostora bili nešto stariji ($9,25 \pm 2,89$ godina). Edem pluća zauzima udio od 66% bolesti plućnog parenhima, a od toga je on posljedica mitralne insuficijencije u 75% pasa. S obzirom da je mitralna insuficijencija bolest pasa srednje i starije dobi (WARE,2014) to objašnjava ovakvu dobnu dispoziciju u toj skupini bolesti.

Paraliza larinksa najčešće se javlja u pasa velikih pasmina (HERRING, 2014). Prosječna tjelesna težina pasa s paralizom larinksa u ovom istraživanju iznosila je $37 \pm 17,7$ kg, što se podudara s podacima iz literature. Prosječna tjelesna težina pasa s kolapsom traheje iznosila je 17 ± 6 kg, što je suprotno podacima iz literature koji navode da je kolaps traheje najčešći u minijturnih i malih pasmina pasa (DEITSCHHEL i PLUNKETT, 2013; CLARKE, 2019). Nepodudaranje tih podataka može biti objašnjeno opsegom populacije u ovom istraživanju te da je on bio veći, dobiveni podaci bi vjerojatno odgovarali onima iz literature. Tjelesna težina pasa s bolestima plućnog parenhima u prosjeku je iznosila $17,58 \pm 9,38$ kg, dok su psi s bolestima pleuralnog prostora bili nešto teži ($18,95 \pm 4,68$).

Omjer spolova u istraživanoj populaciji išao je u korist mužjaka pri čemu je njihov udio iznosio 75% (15/20). Bolesti gornjih dišnih puteva češće su u mužjaka što je potvrđeno ovim istraživanjem gdje je njihov udio iznosio 100%.

Za određivanje lokacije procesa u dišnom sustavu mogu nam poslužiti klinički znakovi koji se javljaju prilikom određenih bolesti. Osim dispneje, koja je najčešći klinički znak u svim

skupinama bolesti (90%), uz bolesti gornjih dišnih puteva najčešće su zabilježeni stridor (75%) i kašalj (50%) što je i navedeno u literaturi (ROZANSKI, 2019). Bez obzira na povećani otpor prolasku zraka i produljeni inspirij, frekvencija disanja ostaje fiziološka (HAWKINS, 2014) što je i zabilježeno ovim istraživanjem gdje je frekvencija ostala fiziološka u 87,5% pasa.

Zbog smanjenog respiratornog volumena koji prati bolesti plućnog parenhima, minutni volumen može se održati jedino povećanjem frekvencije disanja (GOOD i KING, 2010) što je i potvrđeno ovim istraživanjem gdje je tahipneja zabilježena u 83,3% pacijenata. Od ostalih kliničkih znakova često su se javljali kašalj (83,3%), pooštreni dišni šum i hropci (62,5%) te šum na srcu (66,6%). Šum je varirao između intenziteta III/VI i VI/VI te je u svim slučajevima bio povezan sa bolestima srca. U svih pasa svrstanih u ovu kategoriju, a oboljelih od edema pluća, on je bio posljedica bolesti srca, od toga mitralne insuficijencije u 75% i dilatativne kardiomiopatije u 25% slučajeva. S obzirom da kardiogeni edem pluća najčešće nastaje kao posljedica zatajenja lijeve strane srca (OYAMA, 2019; ADAMANTOS i HUGHES, 2009), ne iznenađuje činjenica da je upravo to uzrok edema kod većine pasa uključenih u ovo istraživanje.

Nekardiogeni edem pluća u ovom istraživanju svrstan je u kategoriju bolesti miješane etiologije jer je nastao kao posljedica drugih bolesti. On može biti posljedica primarne ozljede pluća, kao prilikom aspiracije želučanog sadržaja, ili može nastati kao posljedica bolesti gornjeg dišnog sustava (DROBATZ, 2019). Nekardiogeni edem pluća zabilježen je u 42,9% pasa oboljelih od edema, a nastao je kao posljedica aspiracije sadržaja, stenoze traheje ili tumora pluća (33,3%).

Kod pasa s bolestima pleuralnog prostora najčešći klinički znakovi bili su tahipneja (66,6%) i stišan dišni šum. Paradoksalno disanje, koje često prati bolesti pleuralnog prostora (HAWKINS, 2014), nije zabilježeno, što ne znači da ga nije bilo.

Najčešće korištena dijagnostička metoda u ovom istraživanju bila je rendgen prsnog koša (95%). Razlog tome je što rendgen može biti zlatni standard dijagnostike, ovisno o etiologiji bolesti, ali može poslužiti i za isključivanje drugih stanja koja mogu dovesti to poremećaja u dišnom sustavu. Prilikom dijagnostike bolesti gornjih dišnih prohoda, najčešće korištena metoda je traheobronhoskopija (62,5%). To može biti objašnjeno veći udjelom pasa koji su bolovali od kolapsa traheje te pacijenata koji su bolovali od više bolesti istovremeno. Paraliza larinksa javlja se u 30-60% pasa s kolapsom traheje (JOHNSON i McKIERNAN, 2010). te je istodobna pojava paralize grkljana i kolapsa traheje zabilježena je u 33,3% pasa sa kolapsom traheje. Laringoskopska pretraga provedena je u 25% pasa, a kako je ona metoda izbora za

dijagnostiku paralize larinksa (MEHL, 2019), provedena je u svih pasa koji su bolovali samo od te bolesti.

Torakocenteza je kao dijagnostička metoda provedena u svih pasa s likvidotoraksom, što je svakako metoda izbora za otkrivanje primarnog uzroka te bolesti. Uz torakocentezu je provedena i citološka pretraga punktata kojom je ustanovljeno da se u 33,3% slučajeva radi o septičnom eksudatu, u 33,3% o hilotoraksu te u 33,3% o modificiranom transudatu. Opseg istraživane populacije bio je mali te je, posljedično tome, udio pasa s likvidotoraksom vrlo mali na temelju čega ne možemo donijeti zaključke o najčešćim uzrocima likvidotoraksa ili osobinama izljeva. Ipak, uzroci nastanka likvidotoraksa su se i u ovom istraživanju pokazali uobičajenima i u skladu su s podacima već do sada dobro argumentiranim u literaturi.

Terapija kisikom i osiguravanje prohodnosti dišnih prohoda čine osnovu stabilizacije prilikom respiratornog distresa te je kisik primijenjen u 70% slučajeva. S obzirom na izrazito veliku razinu stresa kod takvih pacijenata, moguća je vrlo brza dekompenzacija zbog čega je indicirana uporaba sedativa, najčešće butorfanola ili acepromazina (MEHL, 2019). Acepromazin je primijenjen samo u 11,1% pacijenata i to u skupini bolesti miješane etiologije, što ukazuje na to da smanjenje stresa nije bio prioritet prilikom stabilizacije pacijenata obuhvaćenih ovim istraživanjem. Kortikosteroidi su primijenjeni u ukupno 30% pacijenata, najviše u skupini gornjih dišnih prohoda i bolesti miješane etiologije, vjerojatno u svrhu smanjenja laringealnog edema te upale i iritacije dišnih prohoda. Fursemid je bio dio terapije u 30% pacijenata. Apliciran je najvećem broju pacijenata u skupini bolesti plućnog parenhima, od toga svim pacijentima s kardiogenim edemom pluća, što je svakako jedna od najbitnijih metoda liječenja te bolesti. U skupini „bolesti miješane etiologije“, 40% pacijenata je dobilo fursemid, od toga najveći broj s nekardiogenim edemom pluća što je upitne učinkovitosti. Razlog tome je vjerojatno to što najveći broj pacijenata s respiratornim distresom dođe u noćno dežurstvo kada većina dijagnostičkih metoda nije dostupna ili je pacijent u takvom stupnju respiratornog distresa da je nemoguće provesti dijagnostiku. Dežurni ordinarijus tada mora donijeti odluku o stabilizaciji pacijenta za kojeg sumnja da boluje od edema pluća te, s obzirom da ne zna njegov primarni uzrok, odlučuje se za terapiju fursemidom. U slučaju da se radi o kardiogenom edemu pluća ta terapija bi bila učinkovita i prijeko potrebna. Bez obzira na to, za vrijeme redovnog radnog vremena treba provesti druge dijagnostičke metode kako bi se otkrio uzrok bolesti i prilagodila terapija. Pimobendan i enalapril su vazodilatatori koji mogu smanjiti edem pluća povećanjem sistemskog venskog kapaciteta, smanjenjem plućnog venskog tlaka i sistemskog arterijskog tlaka (OYAMA 2019; HAWKINS, 2014). Primijenjeni su u 50% pacijenata s

bolestima plućnog parenhima, od čega kod svih pacijenata s kardiogenim edemom pluća. 70% pacijenata je dobilo antibiotike, što je vjerojatno bilo u svrhu prevencije, s obzirom da u većini slučajeva, prema promjenama u hemogramu, to nije bilo indicirano. Torakocenteza je kao metoda liječenja provedena u svih pasa s bolestima pleuralnog prostora, što je svakako opravdano jer je to jedna od glavnih metoda stabilizacije takvih pacijenata. Torakocentezu je zahtijevalo i 20% pacijenata u skupini „bolesti miješane etiologije“, ali su to pacijenti koji su također razvili likvidotoraks. U svrhu uspostavljanja prohodnosti dišnog sustava u 10% pacijenata bila je potrebna traheotomija ili intubacija. Na kirurško liječenje upućeno je 15% pacijenata, od toga 66,6% pasa s jednom ili više bolesti gornjih dišnih prohoda, te 33% pasa s bolestima pleuralnog prostora. Kod svih pacijenata koji su upućeni na kirurško liječenje došlo je do neuspjeha konzervativne terapije te je to bila jedina preostala metoda liječenja.

Nakon kirurškog liječenja bolesti gornjih dišnih prohoda dolazi do znatnog poboljšanja kvalitete života i prognoza je povoljna te je 50% pacijenata u ovom istraživanju imalo povoljan ishod. Ukoliko je za vrijeme stabilizacije bila potrebna traheotomija, to je negativan prognostički indikator (MEHL, 2019.). Nepovoljan ishod zabilježen je u 33,3% pacijenata iz skupine „bolesti gornjih dišnih prohoda“ i u 20% pasa iz skupine „bolesti miješane etiologije“, što je u 66,6% slučajeva bilo povezano s traheotomijom.

Ishod bolesti pacijenata iz skupine „bolesti plućnog parenhima“ bio je eutanazija u 50% slučajeva što može biti objašnjeno primarnim uzrokom bolesti koji je u svih eutanaziranih pacijenata bio kronična bolest srca.

Prognoza pleuralnog izljeva ovisi o etiologiji izljeva, težini kliničkih znakova i metodama liječenja. Ona je u 83% slučajeva povoljna (WADDELL, 2019), što nije slučaj u ovom istraživanju gdje je omjer povoljne, nepovoljne prognoze i eutanazije jednak. To može biti objašnjeno malim opsegom populacije obuhvaćene ovim istraživanjem, a s obzirom da je ishod bolesti u većini slučajeva bio negativan (66,6%), također i izrazito nepovoljnom etiologijom primarnog uzroka.

6. ZAKLJUČCI

1. Respiratorni distres u pasa javlja se razmjerno često, a epizode respiratornog distresa češće su pri višim temperaturama (lipanj, srpanj, kolovoz).
2. Prvi klinički znakovi primijećeni od strane vlasnika su dispneja i nepodnošenje napora.
3. Bolesti gornjeg dišnog sustava češće su u mužjaka.
4. Paraliza larinksa najčešće pogađa starije pse, velikih pasmina.
5. Najčešći klinički znakovi koji prate bolesti gornjih dišnih prohoda su dispneja i stridor, dok je glavni klinički znak u pasa s pneumonijom je pooštren dišni šum, a prigušeni (stišan) dišni šum u ventralnom dijelu prsnog koša upućuje na likvidotoraks.
6. Uz kolaps traheje mogu se istodobno javiti i druge bolesti, poput nekardiogenog edema pluća i paralize larinksa.
7. Kardiogeni edem pluća javlja se češće od nekardiogenog, a najčešće nastaje kao posljedica zatajenja lijeve strane srca.
8. Najkorištenija dijagnostička metoda je rendgen prsnog koša.
9. Glavna dijagnostička i terapijska metoda bolesti pleuralnog prostora je torakocenteza.
10. Osnova stabilizacije pacijenata u respiratornom distresu je suplementacija kisika i smanjenje stresa.
11. Uporaba furosemida je prečesta i često neučinkovita te treba poraditi na dijagnostici i ciljanom liječenju.
12. Prognoza respiratornog distresa varira od povoljne do izrazito nepovoljne, što ovisi o etiologiji bolesti, kliničkim znakovima i metodama liječenja.

7. POPIS LITERATURE

1. ROZANSKI, E. (2019): Respiratory Distress. U: Textbook of Small Animal Emergency Medicine, (K. J. Drobatz, K. Hopper, E. Rozanski, D.C. Silverstein, Eds.), John Wiley and Sons, Inc, Hoboken, p.p. 18-21.
2. SUMNER, C., E. ROZANSKI (2013): Management of Respiratory Emergencies in Small Animals. *Veterinary Clinics of North America: Small Animal Practice* 43, 799–815.
3. FIRTH, A., A. BOAG (2012): Managing the dyspnoeic emergency Patient. *In Practice*, 34, 564–571.
4. KÖNIG, H. E., H.-G. LIEBICH (2007): Respiratory system (apparatus respiratorius). U: *Veterinary Anatomy of Domestic Mammals*, (König, H. E., Liebich H.-G., Bragula, H., Budras, K.-D., Forstenpointer, G., Maielr, J., Mülling, Chr., Probst, A., Reese, J., Ruberte, J., Eds.), Schattauer GmbH, Stuttgart, p.p. 369-390.
5. MILLER, C. J. (2007). Approach to the Respiratory Patient. *Veterinary Clinics of North America: Small Animal Practice*, 37, 861–878.
6. HEATH, D. J., L. B. ATKINS, C. L. NORKUS (2019). Respiratory Emergencies. *Veterinary Technician's Manual for Small Animal Emergency and Critical Care*, 111–131.
7. GUYTON, C., J. E. HALL (2017): Regulacija disanja. U: *Medicinska fiziologija*, (Andreis, I., Kukulja Taradi, S., Taradi, M., Eds.), Medicinska naklada, Zagreb, p.p. 539-548.
8. GUYTON, C., J. E. HALL (2017): Insuficijencija disanja – patofiziologija, dijagnoza, liječenje kisikom. U: *Medicinska fiziologija*, (Andreis, I., Kukulja Taradi, S., Taradi, M., Eds.), Medicinska naklada, Zagreb, p.p. 549-557.
9. GUYTON, C., J. E. HALL (2017): Prijenos kisika i ugljikova dioksida krvlju i tjelesnim tekućinama. U: *Medicinska fiziologija*, (Andreis, I., Kukulja Taradi, S., Taradi, M., Eds.), Medicinska naklada, Zagreb, p.p. 527-537.
10. HAWKINS, E. C. (2014): Clinical Manifestations of Laryngeal and Pharyngeal Disease. U: *Small animal internal medicine*, 5th edition (Nelson, R. W., Couto, C. G., Eds), Mosby Elsevier, St. Louis, p.p. 247-248.

11. CLARKE, D. L. (2009): Upper airway disease. U: Small Animal Critical Care Medicine, 2nd edition, (Silverstein, D.S., Hopper, K., Eds.), Saunders Elsevier, St. Louis, p.p. 92-103
12. HAWKINS, E. C. (2014): Clinical Manifestations of Lower Respiratory Tract Disorders. U: Small animal internal medicine, 5th edition (Nelson, R. W., Couto, C.G., Eds), Mosby Elsevier, St. Louis, p.p. 258-262
13. HAWKINS, E. C. (2014): Disorders of the Trachea and Bronchi. U: Small animal internal medicine, 5th edition (Nelson, R. W., Couto, C.G., Eds), Mosby Elsevier, St. Louis, p.p. 297-315.
14. HAWKINS, E. C. (2014): Disorders of the Pulmonary Parenchyma and Vasculature. U: Small animal internal medicine, 5th edition (Nelson, R. W., Couto, C. G., Eds), Mosby Elsevier, St. Louis, p.p. 316-336.
15. Tong, C. W., A. L. Gonzalez (2020): Respiratory Emergencies. Veterinary Clinics of North America: Small Animal Practice, 50, 1237-1259
16. HAWKINS, E.C. (2014): Clinical Manifestations of the Pleural Cavity and Mediastinal Disease. U: Small animal internal medicine, 5th edition (Nelson, R. W., Couto, C. G., Eds), Mosby Elsevier, St. Louis, p.p. 337-342.
17. YUAN, G., N. A. DROST, R. A. MCLVOR (2013): Respiratory Rate and Breathing Pattern. McMaster University Medical Journal (MUMJ), Volume 10 No. 1, 23- 25
18. DEITSCHER, S.J., S. J. PLUNKETT (2013): Respiratory emergencies. U: Emergency Procedures for the Small Animal Veterinarian, 3rd edition, (Plunkett, S.J., ed.), Saunders Elsevier, Cave Creek, p.p. 120-144.
19. HERRING, J.M. (2014): Pulmonary/Respiratory Emergencies. U: Handbook of Canine and Feline Emergency Protocols, 2nd edition, (McMichael, M., ed.), John Wiley & Sons, Illinois, p.p. 168-188
20. MEHL, M. (2019): Laryngeal Paralysis. U: Textbook of Small Animal Emergency Medicine, (K. J. Drobatz, K. Hopper, E. Rozanski, D.C. Silverstein, Eds.), John Wiley and Sons, Inc, Hoboken, p.p. 193-195
21. CLARKE, D.L. (2019): Tracheobronchial Injury and Collapse. U: Textbook of Small Animal Emergency Medicine, (K. J. Drobatz, K. Hopper, E. Rozanski, D.C. Silverstein, Eds.), John Wiley and Sons, Inc, Hoboken, p.p. 196- 205.

22. GONZALEZ, A.L., L.G. KING (2019): Bronchopneumonia. U: Textbook of Small Animal Emergency Medicine, (K. J. Drobatz, K. Hopper, E. Rozanski, D.C. Silverstein, Eds.), John Wiley and Sons, Inc, Hoboken, p.p.234-241.
23. ADAMANTOS, S., D. HUGES (2009): Pulmonary edema. U: Small Animal Critical Care Medicine, 2nd edition, (Silverstein, D.S., Hopper, K., Eds.), Saunders Elsevier, St. Louis, p.p. 116-119.
24. OYAMA, M. A. (2019): Cardiogenic Pulmonary Edema. U: Textbook of Small Animal Emergency Medicine, (K. J. Drobatz, K. Hopper, E. Rozanski, D.C. Silverstein, Eds.), John Wiley and Sons, Inc, Hoboken, p.p. 242-246.
25. DROBATZ, K. J. (2019): Neurogenic Pulmonary Edema. U: Textbook of Small Animal Emergency Medicine, (K. J. Drobatz, K. Hopper, E. Rozanski, D.C. Silverstein, Eds.), John Wiley and Sons, Inc, Hoboken, p.p. 247-252.
26. WADDELL, L. (2019): Pleural Effusion. U: Textbook of Small Animal Emergency Medicine, (K. J. Drobatz, K. Hopper, E. Rozanski, D.C. Silverstein, Eds.), John Wiley and Sons, Inc, Hoboken, p.p. 285-290.
27. FARRELL, K., S. EPSTEIN (2019): Pyothorax. U: Textbook of Small Animal Emergency Medicine, (K. J. Drobatz, K. Hopper, E. Rozanski, D.C. Silverstein, Eds.), John Wiley and Sons, Inc, Hoboken, p.p. 291-297.
28. GOOD, J. M., L. G. KING (2010): Clinical approach to respiratory distress. U: BSAVA Manual of Canine and Feline Cardiorespiratory Medicine (Fuentes, V.L., Johnson, L.R., Dennis, S., Eds.), BSAVA, Gloucester, p.p. 1-10
29. JOHNSON, L.R., B. C. McKIERNAN (2010): Canine Tracheobronchial Disease. U: BSAVA Manual of Canine and Feline Cardiorespiratory Medicine (Fuentes, V.L., Johnson, L.R., Dennis, S., Eds.), BSAVA, Gloucester, p.p. 274-279.
30. MacPHAIL, C.M. (2010): Pleural and mediastinal disorders. U: BSAVA Manual of Canine and Feline Cardiorespiratory Medicine (Fuentes, V.L., Johnson, L.R., Dennis, S., Eds.), BSAVA, Gloucester, p.p. 293-300.
31. GUENTHER, C.L. (2019): Oxygen Therapy. U: Textbook of Small Animal Emergency Medicine, (K. J. Drobatz, K. Hopper, E. Rozanski, D.C. Silverstein, Eds.), John Wiley and Sons, Inc, Hoboken, p.p. 1177-1182.

32. BUCKNOFF, M., M. RESPESS (2019): Thoracocentesis. U: Textbook of Small Animal Emergency Medicine, (K. J. Drobatz, K. Hopper, E. Rozanski, D.C. Silverstein, Eds.), John Wiley and Sons, Inc, Hoboken, p.p. 1195-1198.
33. LYNCH, A., S. CAMPOS (2019): Thoracostomy Tube Placement. U: Textbook of Small Animal Emergency Medicine, (K. J. Drobatz, K. Hopper, E. Rozanski, D.C. Silverstein, Eds.), John Wiley and Sons, Inc, Hoboken, p.p.1199-1201.
34. ROZANSKI, E. (2019): Airway Management. U: Textbook of Small Animal Emergency Medicine, (K. J. Drobatz, K. Hopper, E. Rozanski, D.C. Silverstein, Eds.), John Wiley and Sons, Inc, Hoboken, p.p. 1173-1176.
35. SIGRIST, N. (2019): Triage. U: Textbook of Small Animal Emergency Medicine, (K. J. Drobatz, K. Hopper, E. Rozanski, D.C. Silverstein, Eds.), John Wiley and Sons, Inc, Hoboken, p.p. 6-10.
36. CLARKE, D. L. (2009): Upper Airway Disease. U: Small Animal Critical Care Medicine, 2nd edition, (Silverstein, D.S., Hopper, K., Eds.), Saunders Elsevier, St. Louis, p.p. 92-103.
37. REINEKE, E. L. (2009): Evaluation and Triage of the Critically ill Patient. U: Small Animal Critical Care Medicine, 2nd edition, (Silverstein, D.S., Hopper, K., Eds.), Saunders Elsevier, St. Louis, p.p. 1-5.
38. MAZZAFERRO, E. (2009): Oxygen Therapy. U: Small Animal Critical Care Medicine, 2nd edition, (Silverstein, D.S., Hopper, K., Eds.), Saunders Elsevier, St. Louis, p.p. 77-81.
39. HAWKINS, E.C. (2014): Diagnostic Tests for Pleural Cavity and Mediastinal Disease. U: Small animal internal medicine, 5th edition (Nelson, R. W., Couto, C.G., Eds), Mosby Elsevier, St. Louis, p.p. 343-348.
40. WARE, W. A. (2014): Acquired Valvular and Endocardial Disease. U: Small animal internal medicine, 5th edition (Nelson, R. W., Couto, C.G., Eds), Mosby Elsevier, St. Louis, p.p. 115-129.

8. SAŽETAK

Respiratorni distres je jedno od najhitnijih stanja u veterinarskoj medicini te je zbog toga potrebno njegovo brzo prepoznavanje i liječenje. Uspjeh u liječenju takvih pacijenata temelji se na brzom prepoznavanju uzoraka disanja te lokalizaciji procesa. Bolesti dišnog sustava koje mogu dovesti do respiratornog distresa podijeljene su u četiri grupe koje uključuju (1) bolesti gornjih dišnih prohoda, (2) bolesti donjih dišnih prohoda, (3) bolesti plućnog parenhima i (4) bolesti pleuralnog prostora. Klinički znakovi mogu biti nespecifični, ali mogu biti i karakteristični za određenu grupu bolesti što olakšava lokalizaciju procesa u dišnom sustavu. Pristup liječenju ovisi o etiologiji bolesti i o intenzitetu kliničkih znakova, no u slučaju respiratornog distresa, inicijalni pristup uključuje stabilizaciju pacijenta primjenom kisika i sedativa. Prognoza varira od povoljne do izrazito nepovoljne što ovisi o primarnom uzroku, kliničkim znakovima i metodama liječenja. Cilj ovog rada bio je istražiti uzroke respiratornog distresa, njegovu kliničku prezentaciju s obzirom na lokalizaciju, metode liječenja i ishod bolesti. U istraživanje je bilo uključeno 20 pasa sa znakovima respiratornog distresa, zaprimljena i liječena u Klinici za Unutarnje bolesti Veterinarskog fakulteta u Zagrebu u razdoblju od 16 godina. Bolesti gornjeg dišnog sustava bile su uzrok respiratornog distresa u 30% slučajeva, bolesti plućnog parenhima također u 30%, bolesti pleuralnog prostora u 15%, a „bolesti miješane etiologije“ u 25%. Od kliničkih znakova najčešće su zabilježeni dispneja i tahipneja (90%) te pooštren dišni šum (50%). Najzastupljenija dijagnostička metoda bio je rendgen (95%), a u pasa s bolestima pleuralnog prostora i torakocenteza (100%). Nakon stabilizacije pacijenta, daljnje liječenje ovisilo je o primarnom uzroku respiratornog distresa. Prognoza je varirala od povoljne do izrazito nepovoljne. Najpovoljnija je bila u skupini bolesti gornjih dišnih prohoda (50%), dok je u ostalim skupinama bila pretežito nepovoljna (60-66%).

ključne riječi: respiratorni distres, uzorci disanja, pas

9. SUMMARY

Respiratory distress in dogs

Respiratory distress is one of the most urgent conditions in veterinary medicine, therefore it is necessary to quickly recognise it and provide treatment. Success in patient management is based on the recognition of breathing patterns and localisation of the process. Causes of respiratory distress can be divided into four groups consisting of (1) upper airway diseases, (2) lower airway diseases, (3) parenchymal and (4) pleural space diseases. Clinical signs do not have to be specific, but oftentimes they can be indicative of specific disease group, which facilitates the localisation of the process in the respiratory system. Treatment of respiratory diseases depends on the etiology and intensity of clinical signs, but in the case of respiratory distress, initial approach includes oxygen therapy and sedatives to help minimize stress and stabilise the patient. Ultimate prognosis can vary from good to grave, depending on underlying etiology, clinical signs, and treatment. The goal of this research was to identify the causes of respiratory distress, their clinical presentation depending on the localisation, treatment methods and outcome. Included in the research were 20 dogs with signs of respiratory distress that were presented and treated at the Clinic for Internal diseases of the Veterinary Faculty in Zagreb, in the period of 16 years. Upper airway diseases were the cause of respiratory distress in 30%, parenchymal diseases were also represented in 30%, pleural space diseases in 15% and mixed etiology diseases in 25% of cases. Clinical signs that were most often reported included dyspnoea and tachypnea (90%). Second to them were abnormal lung sounds (50%). Thoracic radiography was the most common diagnostic method in all groups (95%), alongside thoracocentesis which was the most common diagnostic procedure in dogs with pleural space disease (100%). After initial stabilisation, further treatment depended on the primary cause of respiratory distress. Prognosis varied from good to grave. The best prognosis had dogs with upper airway disease (50%), while for dogs in other groups prognosis was mostly poor (60-66%).

key words: respiratory distress, breathing patterns, dog

10. ŽIVOTOPIS

Rođena sam 18. siječnja 1996. godine u Rijeci. Osnovnu školu završila sam u Crikvenici, gdje sam upisala opću gimnaziju. Maturirala sam s odličnim uspjehom 2014. godine, nakon čega sam upisala Veterinarski fakultet Sveučilišta u Zagrebu.

Za vrijeme studija volontirala sam na Klinici za zarazne bolesti gdje sam počela volontirati 2019. godine, a od 2020. godine volontiram na Klinici za unutarnje bolesti Veterinarskog fakulteta. Također sam, za vrijeme studiranja, radila različite studentske poslove, među kojima i promocije medicinskih proizvoda za kućne ljubimce.

Stručnu praksu odradila sam u veterinarskoj ambulanti „Dr. Pezo“ u Zagrebu.