

Zarazni peritonitis mačaka i napredak u liječenju

Ćorić, Ivona

Master's thesis / Diplomski rad

2022

Degree Grantor / Ustanova koja je dodijelila akademski / stručni stupanj: **University of Zagreb, Faculty of Veterinary Medicine / Sveučilište u Zagrebu, Veterinarski fakultet**

Permanent link / Trajna poveznica: <https://um.nsk.hr/um:nbn:hr:178:125611>

Rights / Prava: [In copyright](#)/[Zaštićeno autorskim pravom.](#)

Download date / Datum preuzimanja: **2025-01-15**



Repository / Repozitorij:

[Repository of Faculty of Veterinary Medicine -
Repository of PHD, master's thesis](#)



SVEUČILIŠTE U ZAGREBU
VETERINARSKI FAKULTET

Ivona Ćorić

Zarazni peritonitis mačaka i napredak u liječenju

Diplomski rad

Zagreb, 2022.

Ovaj diplomski rad je izrađen na Zavodu za mikrobiologiju i zarazne bolesti s klinikom na Veterinarskom fakultetu Sveučilišta u Zagrebu.

Predstojnik: izv.prof.dr.sc. Vilim Starešina

Mentor: izv.prof.dr.sc. Vladimir Stevanović

Članovi Povjerenstva za obranu diplomskog rada:

1. izv.prof.dr.sc. Vladimir Stevanović

2. izv.prof.dr.sc. Josipa Habuš

3. izv.prof.dr.sc. Vilim Starešina

4. prof.dr.sc. Ljubo Barbić - zamjena

POPIS KRATICA

Δ TNC - delta ukupne nukleirane stanice (eng. Delta total nucleated cell)

AGP – alfa-1-kiselinski glikoprotein (engl. α 1-acid glycoprotein)

APP – proteini akutne faze (engl. Acute phase proteins)

FCoV – mačji koronavirus (engl. Feline Coronavirus)

FECV – mačji crijevni koronavirus (engl. Feline Enteric Coronavirus)

FIP – zarazni peritonitis mačaka (engl. Feline infectious peritonitis)

FIPV – virus mačjeg zaraznog peritonitisa (engl. Feline infectious peritonitis virus)

FNA – aspiracija finim iglama (engl. Fine-needle aspiration)

IHC – imunohistokemija (engl. Immunohistochemistry)

IL – interleukin (engl. Interleukin)

MMP – matrična metalopeptidaza (engl. Matrix metalloproteinase)

ORF – otvoreni okvir za čitanje (engl. Open reading frame)

RNK – ribonukleinska kiselina

RT-PCR – lančana reakcija polimerazom uz prethodnu reverznu transkripciju (engl. Reverse transcriptase-polymerase chain reaction)

RT-qPCR – kvantitativna lančana reakcija polimerazom uz prethodnu reverznu transkripciju (eng. Quantitative reverse transcription polymerase chain reaction)

SNP – pojedinačni nukleotidni polimorfizmi (engl. Single nucleotide polymorphisms)

TCB – „tru-cut“ biopsija (engl. Tru-Cut Biopsy)

TNF – faktor nekroze tumora (engl. Tumor Necrosis Factor)

POPIS PRILOGA

POPIS SLIKA

Slika 1. Shematski crtež strukture virusa.

Slika 2. Shematski prikaz organizacije gena unutar genoma FCoV-a.

Slika 3. Četiri moguća ishoda infekcije FCoV-om.

Slika 4. Proširen abdomen mačke s FIP-om.

Slika 5. Vidljivi keratinski precipitati na rožnici mačke s neefuzivnim oblikom FIP-a.

Slika 6. Uveitis desnog oka u mačke sa suhim oblikom FIP-a.

Slika 7. Lezije mačjeg zaraznog peritonitisa.

Slika 8. Primjer terapijskog protokola za liječenje FIP-a.

SADRŽAJ

| | |
|--|----|
| UVOD | 1 |
| POVIJEST | 2 |
| ETIOLOGIJA..... | 3 |
| EPIZOTIOLOGIJA..... | 6 |
| PATOGENEZA..... | 9 |
| KLINIČKA SLIKA | 12 |
| PATOANATOMSKI I PATOHISTOLOŠKI NALAZ | 16 |
| DIJAGNOSTIKA | 18 |
| LIJEČENJE | 23 |
| OPĆA PROFILAKSA I IMUNOPROFILAKSA..... | 28 |
| JAVNOZDRAVSTVENI ASPEKT | 30 |
| ZAKLJUČAK..... | 31 |
| LITERATURA | 32 |
| SAŽETAK..... | 38 |
| SUMMARY..... | 40 |
| ŽIVOTOPIS..... | 42 |

1. UVOD

Zarazni peritonitis mačaka je progresivna, fatalna, zarazna bolest mačaka uzrokovana mutiranim sojem mačjeg koronavirusa. Zarazni peritonitis mačaka prvi puta je opisala J.Holzworth 1963. godine kao „bitan poremećaj mačaka”. Danas 60 godina kasnije, bolest je i dalje uvelike nerazjašnjena, a njezino razumijevanje nerijetko predstavlja problem veterinarima kliničarima i znanstvenicima. Ne postoji jedinstveni zaživotni dijagnostički test kojim se može potvrditi bolest, ne postoji etiološka terapija, a na tržištu postoji jedna vakcina koja se ne preporuča. U Republici Hrvatskoj prvi opis - „bolesti koja odgovara mačjem infekcioznom peritonitisu“ napisao je Herceg i potječe iz 1972. godine gdje se navodi da je bolest poznata dulje vrijeme. Klinička slika bolesti je nespecifična, a odlikuje se s dva ne u potpunosti samostalna oblika: mokri i suhi. Mokri oblik odlikuje nakupljanje tekućine u tjelesnim šupljinama, a suhi oblik stvaranje granuloma. Međutim, početni stadij oba oblika odlikuju zajednički, nespecifični klinički znakovi kao što je letargija, anoreksija, gubitak tjelesne težine te pireksija refratorna na terapiju antibioticima. Daljni razvoj kliničke slike ovisi o ogranskoj lokalizaciji piogranuloma odnosno vaskulitisa. Najznačajniji patoanatomski nalaz karakterističan za oba oblika je piogranulom koji može varirati u veličini od mikroskopski vidljivog do granuloma vidljivog golim okom, a obično zahvaća serozne površine te parenhimske organe. Dijagnostika bolesti uključuje provođenje niza dijagnostičkih postupaka koji gledano samostalno nemaju dijagnostičku vrijednost, ali gledano skupno povećavaju vjerojatnost postavljanja opravdane sumnje na zarazni peritonitis mačaka. Sigurnu dijagnozu zaraznog peritonitisa mačaka moguće je postaviti tek *post mortem* patohistološkom pretragom. Zbog sveopće proširenosti mačjeg koronavirusa mjere opće profilakse je vrlo teško učinkovito provesti, a imunoprofilaksa se uglavnom ne provodi S obzirom na nepostojanje etiološke terapije, zarazni peritonitis mačaka obično završava letalno. Međutim, novija istraživanja antivirusnih lijekova pokazuju obećavajuće rezultate, među njima ponajprije nukleozidni analozi.

Cilj ovog diplomskog rada je sustavno prikazati bolest zaraznog peritonitisa mačaka te napredak u liječenju uz pomoć novih, široj znanstvenoj javnosti, još uvijek nedovoljno poznatih lijekova.

2. POVIJEST

Zarazni peritonitis mačaka se prvi puta spominje 1963. godine kao „bitna bolest mačaka” koja se očituje kroničnim fibrinoznim peritonitisom, a opisala ga je Holzworth. Smatralo se da je bolest infektivne naravi, ali točan uzročnik nije bio identificiran. U radu je Holzworth iznijela sažeti opis kliničke slike bolesti i glavne značajke patoanatomskog nalaza (HOLZWORTH, 1963.). Ward je prvi uočio da uzročnik zaraznog peritonitisa mačaka posjeduje određene sličnosti s porodicom Coronaviridae (WARD, 1970.). 1972. godine je prvi puta predloženo da bolest može biti parenhimska, suha ili neparenhimska, mokra (MONTALI i STRANDBERG, 1972.). Povezanost virusa mačjeg zaraznog peritonitisa s koronavirusima pasa i svinja su prvi puta zabilježili Pedersen i njegovi suradnici 1978. godine (PEDERSEN i sur., 1978.). Virulentni oblik virusa mačjeg zaraznog peritonitisa prvi puta je umnožen na kulturi makrofaga porijeklom od eksperimentalno inficiranih mačaka (PEDERSEN, 1976.), a potom i na tkivnim kulturama (BLACK, 1980.). Tijekom 1960ih je zabilježen porast broja životinja oboljelih od zaraznog peritonitisa mačaka, a danas je jedan od vodećih uzroka smrti mačića i mladih mačaka iz skloništa i uzgajivačnica (PEDERSEN, 2009.).

3. ETIOLOGIJA

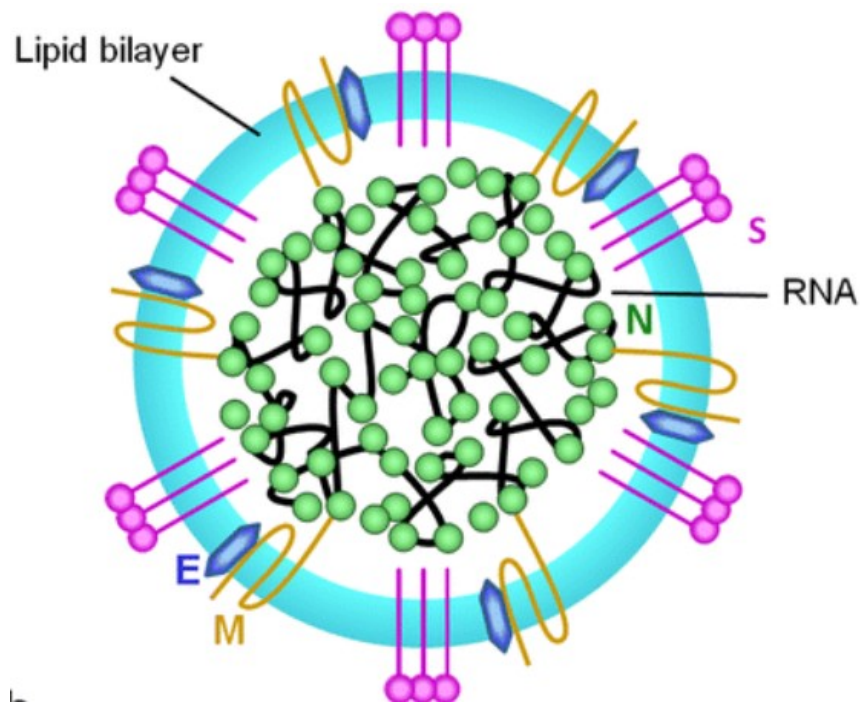
Koronavirusi se mogu svrstati u najmanje četiri skupine (ANDERSON i TONG, 2010.), a mačji koronavirusi se nalaze u prvoj skupini zajedno sa svinjskim i psećim koronavirusima te koronavirusima zečeva i tvorova. Mačji koronavirusi (Feline coronavirus - FCoV) pripadaju porodici Coronaviridae, redu Nidovirales, a zajedno s psećim koronavirusom i vrusom transmisivnog gastroenteritisa svinja kojima su vrlo srodni (DRECHSLER i sur., 2011.), čine podporodicu Coronavirinae, rod Alphacoronavirus, vrstu Alphacoronavirus (KIPAR i MELI., 2014.).

Zarazni peritonitis mačaka uzrokuje mačji koronavirus koji se pojavljuje u dva biotipa. Biotip mačjeg crijevnog koronavirusa (Feline enteric coronavirus -FECV) je ubikvitaran i prisutan u većini populacija zdravih mačaka te nije važan patogen. Virus mačjeg zaraznog peritonitisa (Feline infectious peritonitis virus - FIPV) je drugi, virulentniji biotip koji uzrokuje tešku, sistemsku bolest mačjeg zaraznog peritonitisa (Feline infectious peritonitis - FIP) (PEDERSEN, 2009.).

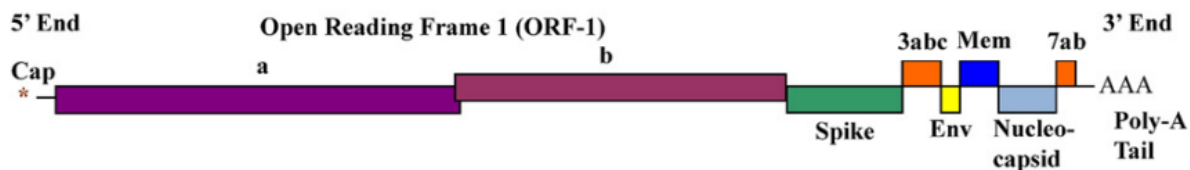
S obzirom na njihov genetski slijed te mogućnost monoklonskih antitijela da ih prepoznaju, mačje koronavirus dijelimo na dva serotipa. Serotip I je jedinstven mačkama dok je serotip II nastao rekombinacijom s psećim koronavirusom (HERREWEGH, SMEENK, HORZINEK i sur., 1998.). Iako većinu terenskih izolata čini FCoV I, FCoV II se češće proučava radi lakšeg umnažanja *in vitro* na staničnim kulturama. (DRECHSLER i sur., 2011.)

Mačji koronavirus je kuglastog oblika, veličine oko 100nm, obavijen lipidnom ovojnicom sa šiljastim izdancima koji mu daju izgled krune, po čemu je i dobio naziv (grč. Corona – kruna) (PEDERSEN, 2009.). U središtu viriona nalazi se jednolančana ribonukleinska kiselina (ribonukleinska kiselina - RNK) koja je obavijena proteinima koji čine kapsidu. Nukleokapsida je okružena fosfolipidnim dvoslojem, ovojnicom koja potječe od stanice domaćina u kojoj se virus umnožava. Uklopljeni u ovojnici nalaze se tri proteina: protein šiljastih izdanaka, protein membrane i protein ovojnice. Cjelokupni genom FCoV-a čini oko 29 000 nukleotida, a redoslijed gena je sličan ostalim koronavirusima. Informacije potrebne za kodiranje aktivnosti enzima polimeraze potrebne za stvaranje RNK se nalaze na 5' kraju genoma, dok se na 3' kraju nalaze informacije potrebne za kodiranje strukturnih proteina virusne čestice (DRECHSLER i

sur., 2011.) Između S i E gena nalaze se grupno specifični proteini (3a, 3b, 3c), a nakon N gena, koji kodira nukleokapsidu, nalaze se drugi grupno specifični proteini (7a, 7b) čija funkcija nije poznata (DRECHSLER i sur., 2011.). S proteini ovojnice zaduženi su za poticanje staničnog imuniteta te stvaranje antitijela u domaćinu, a također su odgovorni za tropizam virusa te za stapanje virusa s membranom ciljane stanice. M i E proteini su bitni za sazrijevanje virusa te interakciju sa stanicom domaćina (KIPAR I MELI., 2014.).



Slika 1. Shematski crtež strukture virusa. S, protein šiljastih izdanaka; M, protein membrane; E, protein ovojnice; N, nukleokapsida; RNA, ribonukleinska kiselina; lipid bilayer, fosfolipidni dvosloj (KIPAR i MELI, 2014.).



Slika 2. Shematski prikaz organizacije gena unutar genoma FCoV-a. Spike, gen koji kodira protein šiljastih izdanaka (S); Env, gen koji kodira proteine ovojnice (E); Mem, gen koji kodira proteine membrane (M); Nucleocapsid, gen koji kodira nukleokapsidu (N); ORF, otvoreni okvir za čitanje (DRECHSLER i sur., 2011.).

S obzirom na visoki potencijal za mutiranje RNK virusa i veliki genom mačjeg koronavirusa pretpostavlja se da uzrok prelaska iz benignog crijevnog biotipa koronavirusa u teški biotip zaraznog peritonitisa mačaka leži u mutaciji gena (PEDERSON, 2009.). Trenutno se tri gena povezuju s konverzijom biotipa (PEDERSEN, 2014.). Mutacija ORF 3c gena nalazi se u dvije trećine FIPV-a te je prva povezana s konverzijom biotipova (VENEMMA i sur., 1998.). Virusi s mutacijom ORF 3c gena se neće umnažati u crijevnom epitelu, ali se vrlo učinkovito umnažaju u makrofazima. Uz ORF 3c mutaciju, mutacije S gena i ORF 7b gena se također povezuju s nastankom FIPV-a (PEDERSEN, 2014.).

4. EPIZOTIOLOGIJA

Mačji koronavirus je proširen po cijelom svijetu i ubikvitaran je u populacijama mačaka. Prevalencija između pojedinih populacija varira, a obično je povezana s brojem mačaka, odnosno napućenošću prostora u kojemu mačke borave. Serološka pretraživanja zabilježila su seroprevalenciju od 20% u mačaka koje žive u privatnim kućanstvima, dok je seroprevalencija mačaka iz uzgajivačnica iznosila 87% (PEDERSEN, 1976.). Divlje mačke obično imaju nižu seroprevalenciju nego mačke koje su kućni ljubimci vjerojatno jer divlje mačke žive solitarno te zakopavaju izmet za razliku od mačaka u kućanstvu koje dijele kutije za pijesak (LURIA i sur., 2004.). Vremenski period koji mačke provedu u kućanstvima s više mačaka također povećava rizik izlaganju FCoV-u. Istraživanje provedeno na 2207 mačaka iz skloništa u Velikoj Britaniji pokazalo je da mačke koje provedu više od 60 dana u sklonišu imaju pet puta veći rizik izlaganja virusu (CAVE i sur., 2004.).

Povećani rizik od oboljevanja pokazuju određene pasmine mačaka pa tako burmanska (GOLOVKO i sur., 2013.; PESTEANU-SOMOGYL i sur., 2006.), abisinska, bengalska, himalajska, rex i radgoll pasmina češće oboljeva (PESTEANU-SOMOGYL i sur., 2006.). No, postavlja se pitanje postoji li prava pasminska dispozicija ili je bolest češća u određenih krvnih linija unutar pojedinih pasmina zbog čestog parenja u srodstvu (PEDERSEN, 2009.). Prateći polimorfizam jednog nukleotida (Single nucleotide polymorphysm - SNP) u genomu mačaka postavljena je pretpostavka da osnova pasminske dispozicije kod burmanskih mačaka vjerojatno leži u pet gena na četiri kromosoma koji su odgovorni za primljivost na zarazni peritonitis. Unatoč tome, istraživanjem nije dokazana stopostotna povezanost određenih SNP-a odnosno regija genoma sa povećanom podložnošću za FIP (GOLOVKO i sur., 2013.).

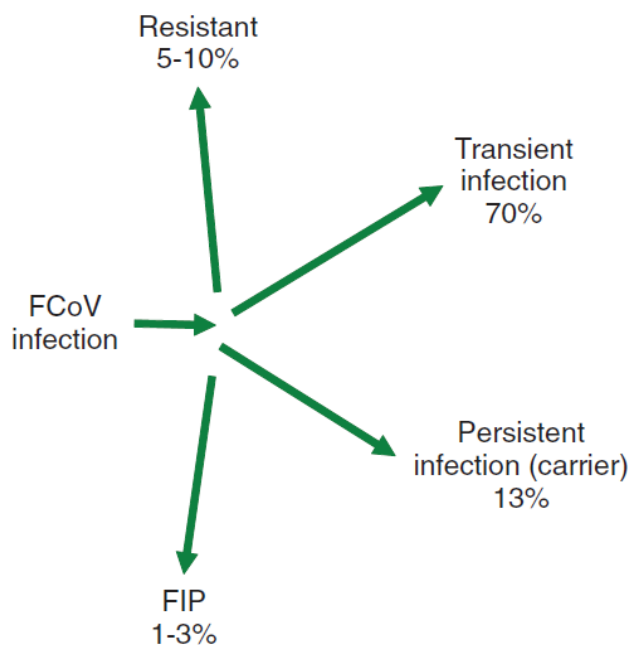
Postoji i dobna predispozicija pa tako češće oboljevaju mlade mačke u dobi od četiri mjeseca do godine dana, ali često oboljevaju i mačke starije od 10 godina (PEDERSEN i sur., 2014.).

Prevalencija nekastiranih mačaka kao i mužjaka koji boluju od zaraznog peritonitisa je veća nego u kastiranih mačaka i ženki što ukazuje na postojanje spolne dispozicije, odnosno na važnost spolno uvjetovanog ponašanja u razvoju zaraznog peritonitisa (PESTEANU-SOMOGYI i sur., 2006. ; PEDERSEN, 2009. ; WORTHING i sur., 2012.).

Rizik od oboljevanja je također veći kod mačaka koje boluju od virusa mačje leukemije ili virusa mačje imunodeficijencije ili drugih imunosupresivnih stanja (DRECHSLER i sur., 2011.).

Iako je zarazni peritonitis mačaka prvenstveno bolest domaćih mačaka, dokazan je i u afričkog lava, puma, leoparda, geparda, jaguara, riseva, servala, karakala i europskih divljih mačaka (PEDERSEN, 2009.).

Unatoč činjenici da je koronavirus mačaka prisutan ubikvitarno u populacijama mačaka samo 1-3 % zaraženih mačaka će razviti zarazni peritonitis. Čak 70% mačaka će razviti prolaznu infekciju FCoV-om u obliku enteritisa. Neke mačke će razviti perzistentnu infekciju i njih nazivamo nositeljima, dok će 5-10% mačaka razviti rezistenciju i ponovni kontakt s virusom kod njih ne izaziva novu infekciju (ADDIE, 2011).



Slika 3. Postoje četiri moguća ishoda infekcije FCoV-om. (ADDIE, 2011.)

Primarne izvore infekcije predstavljaju bolesne životinje i životinje kliconoše, a sekundarne izvore kontaminirani predmeti kao što su posude s pijeskom, zdjelice za hranu, zajednički

češljevi i ostali pribor za mačke (HADINA i sur., 2015.). Primarni način širenja je horizontalno u neizravnom kontaktu preko predmeta onečišćenih izmetom. Iako rjeđe, dokazan je i izravni prijenos slinom. Vertikalni prijenos placentom je moguć, ali iznimno rijedak. Protutijela koja mačić dobije od majke štite mačića prvih pet do šest tjedana života, ako se mačić nakon tog perioda odvoji od majke obično se ne zarazi. S obzirom da mačići obično ostaju s majkom do osmog tjedna starosti, oni se zaraze nakon pada titra majčinih protutijela u kontaktu s izmetom majke (HARTMANN, 2005.).

Virus se počinje izlučivati izmetom tjedan dana nakon infekcije (PEDERSEN, 2009.). Nakon primarne infekcije, mačke se mogu ponovno inficirati istim ili drugim sojem virusa te ponovno početi izlučivati virus izmetom (ADDIE, 2011.). Mačke po infekciji mogu izlučivati virus izmetom tjednima i mjesecima. Većina klinički zdravih mačaka nositeljica izlučuje virus izmetom, intermitentno najmanje 10 mjeseci, a neke i doživotno (HARTMANN, 2005.). Količina virusa koja se izlučuje u fecesu povezana je s titrom protutijela FCoV, tako mačke s višim titrom protutijela frekventnije i u većim količinama izlučuju virus u fecesu (HARTMANN, 2005. ; PEDERSEN, 2009.) Mačke koje razviju zarazni peritonitis također izlučuju fecesom virus, ali količina virusa se obično smanji po razvitku zaraznog peritonitisa (HARTMANN, 2005.).

S obzirom na složenost patogeneze zaraznog peritonitisa mačaka, većina slučajeva FIP-a je sporadična, rjeđe se pojavljuju epizotije bolesti, većinom u uzgojima gdje je virus prisutan enzootski (PEDERSEN, 2009.).

Bolest zaraznog peritonitisa mačaka uz panleukopeniju, virusne infekcije gornjih respiratornih prohoda te mačje retrovirusne bolesti je vodeći infektivni uzrok smrti u mačaka s gotovo stopostotnom smrtnošću (KIPAR i MELI, 2014.).

5. PATOGENEZA

Patogeneza mačjeg zaraznog peritonitisa do danas nije u potpunosti razjašnjena. Peroralnu infekciju FCoV-om slijedi replikacija virusa u epitelnim stanicama crijeva. Virus ulazi u enterocite uz pomoć enzima aminopeptidaze-N koji se nalazi na apikalnoj membrani četkaste granice koju tvore mikrovili (TRESNAN i sur., 1996.; HEGY i KOLB, 1998.). Replikacija virusa unutar citoplazme može rezultirati lizom stanice. Takva infekcija enteričnim oblikom mačjeg koronavirusa može rezultirati razvojem blagog proljeva, ali infekcija može biti i subklinička. Samo manji dio mačaka inficiranih FCoV-om će razviti bolest mačjeg zaraznog peritonitisa (HARTMANN, 2005.).

Postavljenje su tri temeljne pretpostavke potrebne za nastanak mačjeg zaraznog peritonitisa. Prvo treba doći do sistemske infekcije virulentnim sojem mačjeg koronavirusa, potom se virus mora moći učinkovito i održivo umnožavati u monocitima domaćina te se, na koncu, inficirani monociti moraju aktivirati (KIPAR i MELI., 2014.).

O prvoj pretpostavci odnosno načinu nastanka sistemske infekcije govore dvije teorije. Prema prvoj teoriji, infekcija domaćina FIPV-om nastaje unutarnjom mutacijom FECV-a (KIPAR i MELI., 2014.). Naime, mutacija predstavlja ključni događaj u patogenezi zaraznog peritonitisa mačaka kojom lokalizirani, enterični FECV mijenja tropizam i prelazi u virulentni, sistemski FIPV koji zahvaća monocitno makrofagni sustav (PEDERSEN, 2009.). Trenutno se tri mutacije povezuju s navedenom konverzijom biotipa (PEDERSEN, 2014.). Mutacija na ORF 3c genu je prva povezana s nastankom mačjeg zaraznog peritonitisa (VENNEMA i sur., 1998.), a potom su ti nalazi potkrijepljeni danjim istraživanjima (POLAND i sur, 1996. ; CHANG i sur, 2010. ; PEDERSEN i sur, 2012). Posljedica mutacije ORF 3c gena je jednonukleotidni polimorfizam koji rezultira nastajanjem skraćenog proteina te dovodi do promjene tropizma nastalog mutanta koji se više neće umnožavati u stanicama epitela probavnog sustava, ali se učinkovito umnaža u makrofazima (PEDERSEN, 2014.). Druga mutacija koja se povezuje s konverzijom biotipa mačjeg koronavirusa je mutacija S gena (CHANG i sur, 2012.; LICITRA i sur, 2013.). Točno mjesto gdje se odvija navedena mutacija nije poznato, no budući da su mutacije pronađene samo u tkivu mačaka oboljelih od FIP-a, ali ne i u fecesu, mutacija se može povezati s monocitno makrofagnim sustavom (PEDERSEN, 2014.). Osim ORF 3c gena, istraživanja (PEDERSEN i sur., 1984. ; HERREWEGH i sur., 1995.) su pokušala mutaciju ORF 7b gena dovesti u vezu s

konverzijom biotipa odnosno gubitkom virulencije virusa. Iako je točno da mutacija ORF 7b gena dovodi do gubitka virulencije, većina terenskih sojeva FECV ima intaktan 7b gen se te mutacije istog ne dovode u vezu s konverzijom biotipa (PEDERSEN, 2014.). Druga teorija o nastanku sistemske infekcije je teorija niskovirulentnih i visokovirulentnih sojeva. Ona govori da u okolišu cirkulira niskovirulentni, benigni oblik FECV-a i visokovirulentni oblik FIPV-a koji uzrokuje nastanak bolesti. Radi nedostatka dokaza koji bi poduprijeli navedenu hipotezu, ova teorija o nastanku sistemske infekcije je manje popularna. Kao jedan od glavnih razloga navodi se činjenica da se zarazni peritonitis mačaka pojavljuje sporadično, a epizootije su vrlo rijetke (HORA i sur., 2013.).

Druga pretpostavka proizlazi iz činjenice da se i FECV i FIPV mogu umnožiti *in vitro* u monocitima, makrofazima porijeklom iz peritoneuma te makrofazima porijeklom iz koštane srži, ali samo FIPV se može umnožiti održivo i proširiti infekciju unutar kulture stanica (KIPAR i MELI, 2010.; PEDERSEN, 2014.). *In vivo*, infekcija FCoV-om obično dovodi do viremije, ali su viremija, kao i količina virusa u tkivima značajniji kod razvijenog FIP-a (KIPAR i MELI, 2010.). Ciljne stanice nisu bilo koji makrofazi, već monociti/makrofazi koji ispoljavaju tropizam prema endotelu venula seroza, omentuma, pleura, meningealnih ovojnica te uvealnog trakta. Točno mjesto gdje se promjena tropizma odvija nije poznato. Pretpostavlja se da se odvija u monocitima/makrofazima u krvi, s obzirom da je poznato da se FECV može pronaći u njima (PEDERSEN, 2014.). Tu hipotezu dodatno potvrđuje činjenica da se FCoV može pronaći u tkivnim makrofazima klinički zdravih mačaka koje su perzistentno inficirane FECV-om (KIPAR I MELI, 2010.).

Treća pretpostavka za nastanak mačjeg zaraznog peritonitisa je aktivacija inficiranih monocita koja posreduje nastanak granulomatoznog flebitisa i periflebitisa koji predstavljaju ključnu morfološku oznaku i početnu leziju FIP-a. Flebitis se javlja kao posljedica izravne interakcije između monocita i aktiviranih endotelnih stanica. Monociti potiču ekspresiju citokina kao što je TNF- α (Tumor necrosis factor alpha – TNF- α), Il-1 β (Interleukin-1 β – Il-1 β) i adhezivnih molekula poput CD18 koji omogućuju interakciju monocita s aktiviranim endotelnim stanicama. Monociti se vežu na endotel venula i otpuštaju MMP-9 (Matrix metalloproteinase-9 - MMP-9) koje otapaju kolagen bazalne membrane čime oštećuju stijenu krvnih žila odnosno malih i

srednjih vena. Dolazi do ekstravazacije monocita, njihove diferencijacije u makrofage te eksudacije krvne plazme u okolne tjelesne šupljine (ADDIE, 2011.).

Kao rezultat akutnog razvoja FIP-a oštećeno je puno krvnih žila što rezultira klinički vidljivim izljevima u tjelesne šupljine u obliku mokrog FIP-a. Kod kroničnog tijeka, oštećen je manji broj krvnih žila, a granulom može postati makroskopski vidljiv (ADDIE, 2010.).

Općenito se smatra da je imunitet, kada se pojavi, prvenstveno stanično posredovan, a da je proizvodnja protutijela kontraproduktivna. Antitijela povećavaju unos i replikaciju FIPV-a u makrofazima te pridonose razvoju preosjetljivosti tipa III koja rezultira razvojem vaskulitisa. Pretpostavlja se da snažan razvoj stanično posredovane imunosti sprječava nastanak bolesti. Nasuprot tomu, ako organizam razvije snažan humoralni odgovor na infekciju, a ne uspije proizvesti odgovarajući stanični odgovor, dolazi do razvoja mokrog oblika FIP-a. Djelomično uspješan razvitak stanične imunosti dovodi do ograničavanja virusa na pojedine makrofage i lokaliziranja lezija odnosno do razvoja suhog oblika FIP-a (PEDERSEN, 2014.).

Osnova humoralne imunosti je aktivacija B limfocita te posljedična proizvodnja protutijela koji neutraliziraju virus. Kod brojnih zaraznih bolesti proizvodnja protutijela nakon infekcije je poželjna, štoviše životinje se cijepe kako bi imale unaprijed razvijena specifična protutijela za određene patogene. Isto se ne može primjeniti na FCoV jer protutijela porijeklom od infekcije FECV-om ili FIPV-om ili pasivno stečena serumom odnosno aktivno, vakcinacijom, pogoršavaju bolest (HARTMANN, 2005.). Navedena pojava naziva se poboljšanje ovisno o protutijelima te podrazumijeva da makrofazi učinkovitije endocitoziraju virus koji na sebi ima vezano protutijelo putem nevarijabilne, Fc regije protutijela (OLSEN i sur., 1993.).

6. KLINIČKA SLIKA

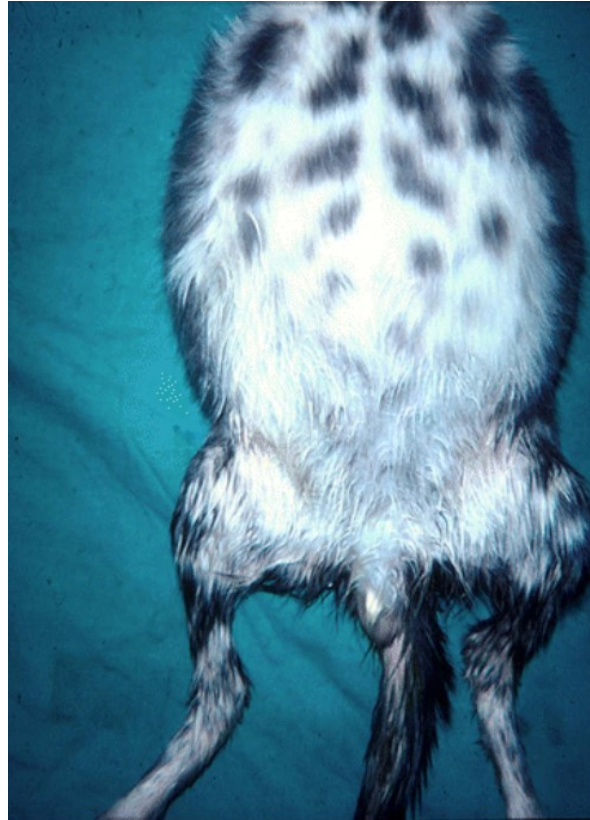
Nakon infekcije FCoV-om mačke mogu razviti znakove gornjeg respiratornog sustava koji obično nisu dovoljno izraženi da bi rezultirali kontaktiranjem veterinara (ADDIE, 2011.). Osim respiratornih znakova, posljedično umnažanju virusa u enterocitima može se javiti blagi proljev koji obično prolazi bez liječenja. No, većina infekcija FCoV-om je asimptomatska (HARTMANN, 2005.).

Klinička slika zaraznog peritonitisa mačaka obično se dijeli na dva oblika: mokri i suhi. Mokri oblik obilježava fibrinozni peritonitis, pleuritis ili perikarditis s poljedičnim izljevom tekućine u tjelesne šupljine. Suhi oblik odlikuje nedostatak vidljivih izljeva, umjesto kojih se pojavljuju granulomatozne promjene u parenhimskim organima, očima i središnjem živčanom sustavu. S obzirom da jedan oblik može prijeći u drugi te da je uvijek prisutna određena količina eksudata i granulomatoznih lezija, ovakva podjela na mokri i suhi oblik nije definitivna odnosno jedan oblik ne isključuje drugi (HARTMANN, 2005.).

Točan inkubacijski period kod prirodnih infekcija nije poznat. U eksperimentalnim uvjetima inkubacija mokrog oblika je iznosila od 2 do 14 dana, a suhog oblika nekoliko tjedna dulje (PEDERSEN, 2009.).

Mokri, efuzivni oblik FIP-a odlikuje izljev tekućine bogate proteinima iz krvnih žila u tjelesne šupljine. Najčešće se pojavljuje izljev u trbušnu šupljinu koji rezultira distenzijom stijenke abdomena, no javljaju se i izljevi u perikard i prsnu šupljinu ili njihove kombinacije (HARTMANN, 2005.). Istraživanje na 197 mačaka koje su imale abdominalni izljev raznog porijekla, dokazalo je da je 60% mačaka imalo ascites uzrokovan FIP-om (HIRSCHENBERGER, HARTMANN, WILHELM i sur., 1995.). Ascites se može dijagnosticirati palpacijom uz prisutan val tekućine pri perkusiji stijenke abdomena. Tekućina koja se može punktirati iz abdomena je žute boje, bistra do blago zamućena te sadrži niti fibrina (PEDERSEN, 2009.) Izljev tekućine, te posljedično pritisak koji ona vrši na okolne organe može rezultirati dispnejom, tahipnejom, stišanim srčanim tonovima (DRECHSLER i sur., 2011.). Serozitis može zahvatiti tuniku vaginalis te uzrokovati povećanje testisa (ADDIE i sur., 2009.). Opći klinički znakovi su raznoliki i nespecifični, mogu se pojaviti, ali i ne moraju. Oni podrazumijevaju povišenu tjelesnu temperatura koja fluktuiraju, anoreksiju, gubitak tjelesne težine,

zaostajanje u rastu kod mačića i letargiju. U uznapredovalom stadiju, mogu se pojaviti znakovi organskog zatajenja kao što je ikterus (HARTMANN, 2005.).

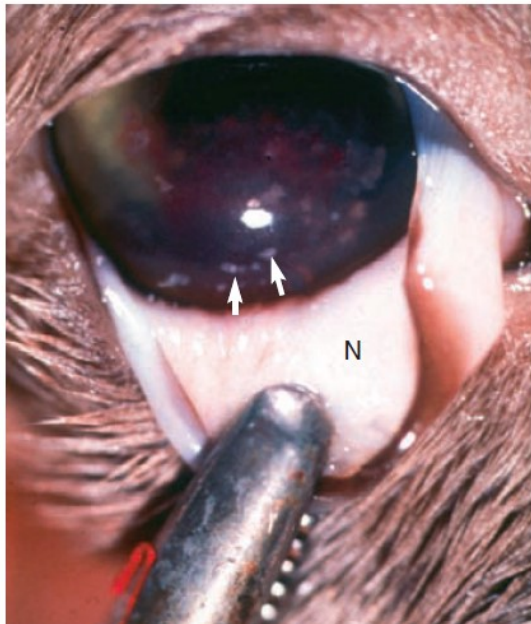


Slika 4. Proširen abdomen mačke s FIP-om. Vidljivo povećanje skrotuma posljedično upali tunike vaginalis (PEDERSEN, 2009.).

S druge strane, suhi, neefuzivni, oblik zaraznog peritonitisa mačaka je klinički puno manje izražen te ga je teže dijagnosticirati. Klinički znakovi ovisiti će o organima koji su zahvaćeni piogranulomatoznim vaskulitisom (ADDIE i sur., 2009.). Lezije suhog FIP-a se pružaju od serozne površine organa ili od pleure u parenhim organa koji leži ispod nje, stoga se suhi oblik naziva i parenhimski FIP (PEDERSEN, 2009.). Opći klinički znakovi mogu, ali i ne moraju biti izraženi te se ne razlikuju od nespecifičnih znakova koji prate mokri oblik bolesti. Palpacijom abdomena se mogu otkriti povećani mezenterijalni limfni čvorovi ili nodularne lezije na

bubrezima i jetrima pa tako klinički znakovi mogu imitirati znakove zatajenja bubrega ili jetre, a mogu se zamijeniti i s tumorskim masama u abdomenu (KIPAR i sur., 1999.). Razvitak granulomatoznih lezija u crijevima može pratiti proljev, povraćanje ili konstipacija. (MACPHAIL, 2002.). Opažen je i razvitak difuzne piogranulomatozne pneumonije koju prate respiratorni znakovi bolesti (ADDIE, 2009.).

Česti klinički znak zaraznog peritonitisa mačaka je anteriorni i/ili posteriorni uveitis. Klinički se očituje promjenom boje šarenice, diskorijom ili anizokorijom nastalom posljedično iritisu, iznenadnim gubitkom vida te pojavom hifema (ADDIE, 2009.). Ventralno na rožnici se mogu vidjeti keratinski precipitati sačinjeni nakupljanjem makrofaga, fibrina i drugih upalnih stanica. Zjenica može poprimiti deformirani izgled zrcalnog oblika slova D zbog granulomatoznih promjena u šarenici. Osim uveitisa, druga najznačajnija intraokularna lezija je korioretinitis koji se može utvrditi oftamološkim pregledom pozadine oka (PEDERSEN, 2009.).



Slika 5. Vidljivi keratinski precipitati na rožnici mačke s nefuzivnim oblikom FIP-a. N, treća očna vjeđa (ADDIE, 2011.)



Slika 6. Uveitis desnog oka u mačke sa suhim oblikom FIP-a. Boja šarenice je promijenjena, prednja komora je zamućena, a u središtu je pigmentirana lezija rožnice (keratinski talog). Primjetan je i nepravilan oblik desne zjenice (PEDERSEN, 2009.).

Neurološki oblik zaraznog peritonitisa mačaka može biti posljedica fokalnih, multifokalnih ili difuznih promjena na mozgu, moždanim ovojnica ili leđnoj moždini. Do 30% mačaka oboljelih od FIP-a pokazuje znakove poremetnje živčanog sustava. Znakovi mogu biti promijenjeno ponašanje mačke, deficiti kranijalnih živaca, ataksija i napadaji (ADDIE, 2009.).

Ovdje treba napomenuti da iako su promjene na oku i neurološki znakovi prvenstveno prisutni u suhom obliku FIP-a, oni se mogu pojaviti i u mokrom obliku (PEDERSEN, 2009.).

Također su opisani rijetki slučajevi dermatoloških lezija u mačaka oboljelih od zaraznog peritonitisa. Opisane su nodularne ili papularne promjene na dorzumu glave i vrata te lateralno na toraksu. Promjene nisu uzrokovale alopeciju niti su bile pruritične. (DECLERCQ i sur., 2008. ; REDFORD i AL-DISSI, 2019.). U jednom istraživanju je u vezu s FIP-om doveden sindrom krhkosti kože u mačaka, no isti nije uspješno povezan direktno s FCoV-om, već se pretpostavlja da je posljedica teškog kataboličkog stanja, gubitka proteina i otežane sinteze novih koji je bio prisutan u tom slučaju (TROTMAN i sur., 2007.).

Trajanje bolesti je različito, od nekoliko dana do nekoliko tjedana ili mjeseci. Smrtnost u oba oblika iznosi 100% (HADINA i sur., 2015.).

7. PATOANATOMSKI I PATOHISTOLOŠKI NALAZ

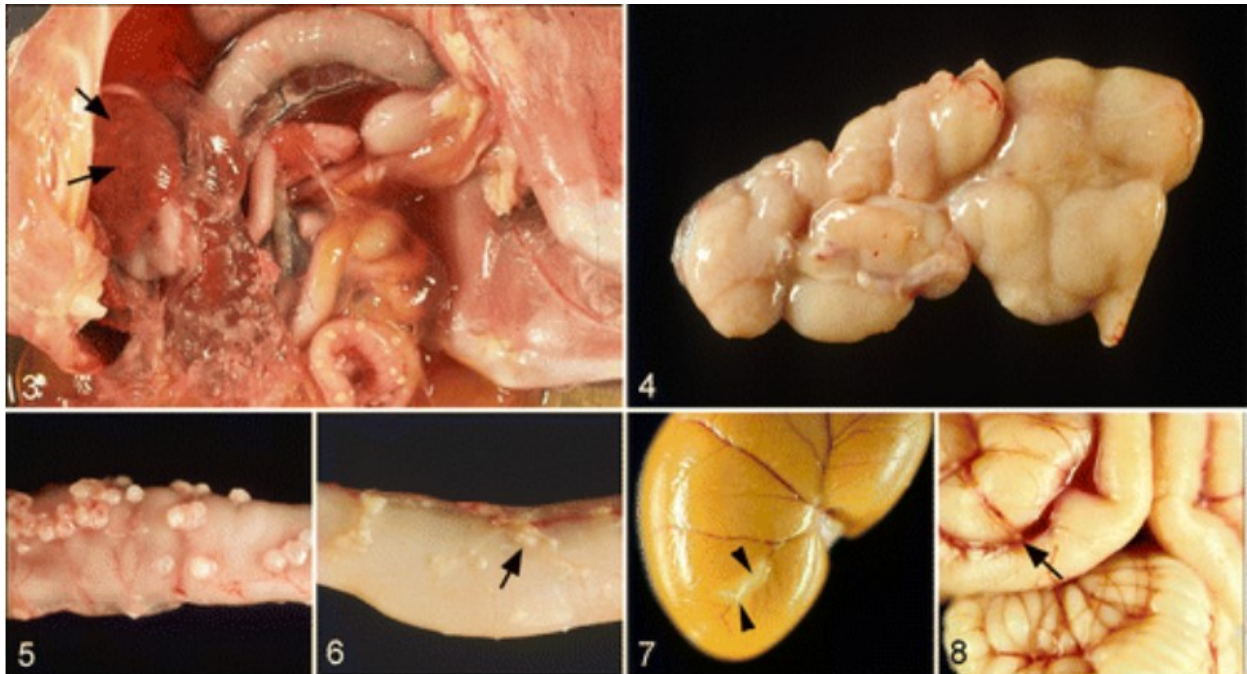
Patoanatomski i patohistološki nalaz ukazuje da je najčešće riječ o kombinaciji mokrog i suhog oblika bolesti (KIPAR i MELI, 2014.).

Glavna lezija mokrog oblika FIP-a je piogranulom. Oni variraju u veličini od mikroskopski vidljivih do onih velikih nekoliko milimetara. Piogranulomi slijede tok kranijalne mezenterijalne arterije te su stoga koncentrirani na području omentuma i na serozama abdominalnih organa. Omentum je često zadebljao zbog edema i upalnog infiltrata. Piogranulomi se osim u abdomenu mogu pojaviti i u prsnoj šupljini gdje zahvaćaju pleuru i perikard.

Histološki gledano, piogranulomi su građeni od nakupina makrofaga smještenih centralno, uz krvne žile odnosno venule. Makrofazi su okruženi bogatim upalnim infiltratom sačinjenim od neutrofila te ponešto T limfocita i plazma stanica. Uz navedeno, određena količina fibrina i tekućine bogate proteinima se odlaže u lezije ili njihovu okolinu, a može biti pristuna nekroza.

Lezije suhog oblika FIP-a točnije je opisati kao granulome. Oni također sadržavaju makrofage smještene centralno oko krvnih žila, ali okolni upalni infiltrat sadržava gustu populaciju B limfocita i plazma stanica koji se šire u okolna tkiva. Nadalje, nekroza, odlaganje fibrina i eksudacija nisu tako značajni kao kod mokrog oblika FIP-a. Oni mogu varirati u veličini od mikroskopskih do nekoliko centimetara velikih granuloma odnosno većinom su veći od onih kod mokrog oblika. Radi veličine može ih se zamijeniti s tumorima. Isto kao i piogranulomi mokrog oblika, granulomi suhog oblika se najčešće pojavljuju u abdomenu, a rjeđe u prsnoj šupljini. Također, intraokularne lezije te lezije živčanog sustava se češće pronalaze u suhom obliku FIP-a. Lezije na mozgu, moždanim ovojnicama i leđnoj moždini su manje od lezija u abdomenu te više nalikuju lezijama mokrog oblika FIP-a. Najčešća intraokularna lezija je limfocitni i plazmocitni anteriorni uvealni infiltrat što rezultira otečenjem i diskoloracijom irisa, a ponekad i vidljivom deformacijom zjenice. Na stražnjoj strani rožnice su vidljivi keratinski precipitati sačinjeni od nakupina makrofaga i drugih upalnih stanica te fibrina (PEDERSEN, 2009.)

Bojanjem tkiva inumofluorescencijom ili imunoperoksidazom može se dokazati prisutnost FIPV-a u fagocitirajućim stanicama. Više virusnog antigena je prisutno u piogranulomatoznim lezijama mokrog FIP-a, nego u granulomatoznim lezijama suhog FIP-a. (KIPAR I MELI, 2014.).



Slika 7. Lezije mačjeg zaraznog peritonitisa. Sve lezije su kasnije potvrđene histološkom pretragom organa, a FCoV antigen je dokazan imunohistokemijski unutar lezija. 3) Mokri oblik FIP-a. Viljive granulomatozne lezije na jetri (strelice) te serofibrinozni i granulomatozni serozitis, 4) – 8) Suhi oblik FIP-a. 4) Povećan mezenterijalni limfni čvor posljedično granulomatoznoj upali. 5) Granulomi na serozi jejunuma. 6) Manji, subserozni granulomi na jejunumu koji prate tok vena (strelica). 7) Periflebitis i flebitis kapsularne vene bubrega (strelica). 8) Mozak s multifokalnim granulomatoznim flebitisom i periflebitisom kortikalne leptomeningealne vene (strelica) (KIPAR i MELI, 2014.).

Zarazni peritonitis mačaka se može na temelju histoloških značajki razlikovati od do sada opisanih imuno-posredovanih vaskulitisa u ljudi i životinja. Kod FIP-a su lezije ograničene na male i srednje velike venule prije nego na arterije i postkapilarne venule. Neutrofili predstavljaju tek sporednu populaciju stanica uz makrofage, a starije procese karakterizira nakupljanje B limfocita umjesto obrub od nespecificiranih limfocita (KIPAR i MAY, 2005. ; KIPAR i MELI, 2014.).

8. DIJAGNOSTIKA

Dijagnoza zaraznog peritonitisa mačaka se postavlja na temelju skupa anamnestičkih podataka, kliničkih znakova te laboratorijskih nalaza koji upućuju na bolest, a ne na temelju jednog dijagnostičkog testa (DRECHSLER i sur., 2011.). Navedeno, uz činjenicu da je prognoza bolesti iznimno loša dovodi do toga da veterinari često postavljaju sumnju na FIP, ali dijagnoza bolesti ostaje nepotvrđena (PEDERSEN, 2009.). Pouzdana dijagnoza postavlja se patohistološkom pretragom tkiva uz vizualizaciju virusa unutar lezija uz pomoć imunohistokemijske pretrage (Immunohistochemistry - IHC). Takva pretraga se obično provodi tek *post mortem* s obzirom na invazivnost metode (TASKER, 2018.).

Dijagnostički postupak započinje prikupljanjem anamnestičkih podataka i kliničkim pregledom koji upućuju na mladu mačku koja obično već neko vrijeme ima smanjeni apetit i povišenu tjelesnu temperaturu koji se nisu riješili niti nakon antibiotske terapije. Mačke su obično udomljene iz skloništa, kupljene iz uzgoja ili potječu iz kućanstava s više životinja, a prethodno su bile izložene nekom stresu kao što je promjena staništa ili hrane (HAĐINA i sur., 2015.).

Hematološki pokazatelji su blaga do umjerena anemija koja može biti regenerativna i neregenerativna, mikrocitoza sa ili bez anemije, zatim limfopenija, neutrofilija i trombocitopenija. Dok su mikrocitoza i neutrofilija česte u svim slučajevima FIP-a, limfopenija se javlja u 50% bolesnih mačaka, a češće je pokazatelj mokrog oblika bolesti (FELTEN i HARTMANN, 2019.).

Veliki broj mačaka pokazuje promjene u biokemijskim parametrima od kojih su najznačajnije promjene vezane uz serumske proteine. Česta je hiperglobulinemija uz hipoalbuminemiju, a ukupna razina proteina može ili ne mora biti povišena (PEDERSEN, 2009.). Promjene u koncentraciji serumskih proteina dovode do promjene odnosa albumina i globulina pa tako omjer manji od 0.4 upućuje na dijagnozu zaraznog peritonitisa, a omjer veći od 0.8 ga isključuje s visokom vjerojatnošću (ADDIE, 2011.). Osim toga, mogu se pojaviti promjene vezane uz pojedine organe koji su zahvaćeni bolešću pa tako možemo vidjeti primjerice povišene jetrene parametre, ureju ili kreatinin (FELTEN i HARTMANN, 2019.).

Mačke s FIP-om često imaju povišene vrijednosti proteina akutne faze (Acute phase proteins - APP), a najveći značaj se daje AGP proteinu (α_1 – acid glycoprotein -AGP) čije vrijednosti mogu

prelaziti 3mg/ml. Međutim, treba imati na umu da se povišene vrijednosti AGP proteina mogu pronaći i u drugim upalnim stanjima ili neoplastičnim promjenama kao što je limfom. Perzistentno inficirane mačke koje obično potječu iz endemski zaraženih kućanstava također mogu imati povišene vrijednosti AGP proteina (KIPAR i MELI, 2014.). Iako proteini akutne faze mogu pomoći pri postavljanju dijagnoze, oni nisu patognomonični za FIP (FELTEN i HARTMANN, 2019.).

U slučaju da je prisutan izljev, njega je uvijek potrebno uzorkovati jer predstavlja važan dijagnostički materijal. Iako se za detekciju izljeva može koristiti i rendgen, ultrazvuk omogućava detekciju manjih količina odnosno lokalizaciju džepova izljeva (TASKER, 2018.). Izljev je obično boje slame, viskoznan, bistar do blago zamućen te može sadržavati niti koje su posljedica visoke koncentracije proteina (ADDIE, 2011.). S obzirom da izljev sadrži manji broj stanica s jezgrom odnosno manje od 5×10^9 /l može se klasificirati kao modificirani transudat. Međutim, s obzirom na visok broj proteina odnosno više od 35 g/l izljev se može klasificirati i kao eksudat (TASKER, 2018.).

Rivalta test može poslužiti veterinarima u praksi za razlikovanje transudata i eksudata jer je brz i jeftin. Test se provodi miješanjem 7 do 8 ml destilirane vode i jedne kapi 8 %-tne octene kiseline, a nakon miješanja se nasloni jedna do dvije kapi punktata na površinu. Ako se kap rasplina i otopina ostane prozirna, dobiveni rezultat je negativan. Test je pozitivan kada kap zadrži svoj oblik te ostane na površini ili lagano padne na dno (ADDIE, 2011.). Test je visoko osjetljiv za zarazni peritonitis (91-100%) odnosno možemo se pouzdati u negativan rezultat Rivalta testa. U tom slučaju uzrok izljeva bi trebalo potražiti u drugim uzrocima, a ne u FIP-u. Međutim, specifičnost testa je relativno niska (66-81%). Iz navedenog se da zaključiti da pozitivan rezultat testa ne mora upućivati isključivo na FIP, već može biti posljedica drugih stanja kao što je bakterijski peritonitis ili limfom (FELTEN i HARTMANN, 2019.).

Drugi test kojim se mogu detektirati proteini u izljevu mačaka s FIP-om je mjerenje delta ukupnih nukleiranih stanica (Delta total nucleated cell - Δ TNC) u automatiziranom hematološkom analizatoru. Ima visoku dijagnostičku preciznost na izljevima kod slučajeva mačjeg zaraznog peritonitisa. Korištenjem granične vrijednosti od 1,7 za Δ TNC, dijagnostička osjetljivost metode bila je 79–90%, a specifičnost je bila 94–100%. Veća granična vrijednost od 2,5 ili 3,4 povećana specifičnost i do 100% (FELTEN i HARTMANN, 2019.).

Infekcija FCoV-om rezultira stvaranjem specifičnih protutijela neovisno o razvoju FIP-a. Nakon eksperimentalne infekcije protutijela su detektabilna u serumu od sedmog do dvadesetiosmog dana nakon infekcije (FELTEN i HARTMANN, 2019.). U serolološkoj dijagnostici zaraznog peritonitisa koriste se brojni testovi uključujući neizravnu imunofluorescenciju, virus neutralizacijski test, brzi imunokromatografski test te imunoenzimski test. Najčešće korišteni test je neizravna imunoflorescencija uz pomoć virusa transmisivnog gastroenteritisa svinja ili mačjeg koronavirusa (PEDERSEN, 2009.). U zdravih mačaka izloženih FECV-u može se očekivati titar protutijela između 1:100 i 1: 400, rijetko koja zdrava mačka će imati viši titar od 1:1600. Naprotiv, titar veći od 1:3200 izrazito sugerira da se radi o zaraznom peritonitisu (PEDERSEN, 2014.). Nažalost, serološkim testovima se ne mogu razlikovati protutijela nastala kao posljedica infekcije FECV-om i ona nastala kada se razvije zarazni peritonitis. Postoji preveliko preklapanje raspona titra protutijela između zdravih mačaka i mačaka oboljelih od FIP-a, a titar protutijela može naglo pasti pri fulminativnom tijeku bolesti. Iz navedenog se zaključuje da serološki titar protutijela nije pouzdan dijagnostički pokazatelj zaraznog peritonitisa (PEDERSEN, 2009.). Osim krvi, za serološku dijagnostiku se mogu upotrijebiti izljevi i cerebrospinalni likvor, no oboje imaju ista ograničenja kao i uzorkovanje krvi se te nebi trebali koristiti za postavljanje definitivne *ante mortem* dijagnoze FIP-a.

Monociti i makrofazi su ciljne stanice u kojima se odvija replikacija FIPV-a. Iako se i FECV i FIPV mogu razmnožavati u monocitima, dugo vremena se pretpostavljalo da se jedino FIPV može umnažati dovoljno učinkovito da omogući intracelularnu detekciju antigena. Međutim, nedavna istraživanja su dovela u pitanje navedenu pretpostavku s obzirom da je utvrđeno pozitivno bojanje kod mačaka koje nisu bolovale od zaraznog peritonitisa. Priroda takvih lažno pozitivnih rezultata je ostala nepoznata. Antigen se detektira metodama imunološkog bojanja, pri čemu se koriste specifična protutijela označena fluoroforom ili enzimima koji omogućavaju kasniju vizualizaciju antigena (FELTEN i HARTMANN, 2019.). Imunološko bojanje se provodi na tkivima fiksiranima u formalinu koristeći imunohistokemijsko bojanje ili na citološkim uzorcima pretežno izljeva putem imunofluorescencije ili imunocitokemije (TASKER, 2018.).

Imunohistokemijsko bojanje FCoV antigena u tkivima se smatra zlatnim standardom dijagnostike zaraznog peritonitisa (PEDERSEN, 2009.; KIPAR i MELI, 2014.). Uzorci tkiva kao što su bubrezi, jetra, mezenterijalni limfni čvorovi za imunohistokemijsko bojanje mogu se uzeti

ante mortem i *post mortem*. *Ante mortem* uzorkovanje podrazumijeva uzorkovanje uz pomoć laparoskopije ili laparatomije te tru-cut biopsiju (Tru-cut biopsy - TCB) ili fine needle aspiraciju (Fine needle aspiration biopsy - FNAB). Laparatomija i laparoskopija su vrlo invazivne metode i najčešće se ne provode radi lošeg općeg stanja životinje (TASKER, 2018.). Iako manje invazivne metode, TCB i FNAB nemaju veći značaj u dijagnostici jer su istraživanja pokazala nisku osjetljivost metode vjerojatno zbog različite raspoređenosti organskih lezija u bolesnih mačaka (GIORDANO i sur., 2005.). Iz navedenog proizlazi činjenica da se IHC uglavnom koristi tek nakon eutanazije životinje za konačnu potvrdu bolesti. U mačaka kojima je patohistološki potvrđen FIP, IHC je pokazala vrlo visoku specifičnost i osjetljivost (TAMMER i sur., 1995.).

Imunofluorescencija se koristi za detekciju FCoV antígena u izljevim. U ranijim studijama navodi se da test ima specifičnost od 100% čime je pozitivan rezultat apsolutno potvrđivao dijagnozu zaraznog peritonitisa. Međutim, novija istraživanja su pokazala pozitivne rezultate testa među mačkama koje su imale izljeve posljedično drugim uzrocima. Vezanje specifičnih protutijela na stanične strukture unutar makrofaga odnosno nespecifično bojenje je mogući uzrok lažno pozitivnih rezultata kao i detekcija sistemski proširenog FECV-a. S druge strane, uzrok lažno negativnih rezultata može biti nedovoljan broj makrofaga u izljevu ili kompetitivno vezanje FCoV antígena s cirkulirajućim protutijelima u izljevu (FELTEN i HARTMANN, 2019.).

Dokazivanje nukleinske kiseline virusa molekularnim metodama se također može koristiti u dijagnostici zaraznog peritonitisa mačaka. Kao supstrat za lančanu reakciju polimerazom uz prethodnu reverznu transkripciju (Reverse transcription polymerase chain reaction - RT-PCR) mogu se uzeti uzorci tkiva, izljeva, krvi, cerebrospinalnog likvora, očne vodice ili fecesa (TASKER, 2018.). Međutim, treba imati na umu činjenicu da se i FCoV može umnožiti izvan gastrointestinalnog trta (FELTEN I HARTMANN, 2019.). Ako se u obzir uzme pretpostavka da je virusno opterećenje tkiva puno veće u mačaka koje imaju razvijeni FIP nego u mačaka inficiranih FCoV-om, idealni RT-PCR bi trebao moći kvantificirati količinu virusa u uzorku. S obzirom da su omentum, mezenterijalni limfni čvorovi i slezena mjesta s najvećim virusnim opterećenjem, oni bi trebali služiti kao uzorak za RT-qPCR (Quantitative reverse transcription polymerase chain reaction – RT-qPCR). Međutim, takvo uzorkovanje bi zahtijevalo invazivne postupke kao što su laparatomija ili laparoskopija što nije prihvatljivo provoditi na najčešće teško

bolesnim mačkama (PEDERSEN i sur., 2015.). Sva do sada provedena istraživanja su pokazala stopostotnu specifičnost RT-PCR-a provedenog na uzorcima cerebrospinalnog likvora bez obzira jesu li mačke ispoljavale neurološke znakove (FELTEN i HARTMANN, 2019.).

Kao RNA virus, FCoV je sklon pogreškama tijekom replikacije virusa. Svaka pogreška nastala na mjestu vezanja primera ili sonde može rezultirati gubitkom umnažanja RNA te posljedično gubitkom osjetljivosti metode (TASKER, 2018.). No, mutacije mogu poslužiti i kao potencijalna metoda dijagnostike zaraznog peritonitisa mačaka jer se mutacija na određenim genima smatra ključnom točkom patogeneze FIP-a odnosno promjene biotipa FCoV-a. Najzanimljivija je mutacija S gena koji se sastoji od dvije podjedinice. Prva podjedinica je odgovorna za vezanje virusa na receptor stanice domaćina, a druga posreduje fuziju s membranom stanice. Kada su sekvencionirani S geni izvedeni iz velikog broja FCoV iz izmeta zdravih mačaka i iz tkiva ili izljeva mačaka s FIP-om, pronađena su dva pojedinačna nukleotidna polimorfizma (Single nucleotide polymorphism - SNP) samo u FCoV-u mačaka s FIP-om, ali ne i u FCoV-u zdravih mačaka. Navedeni SNP pronađeni su u nukleotidnom položaju 23531 i 23537, koji se nalaze u neposrednoj blizini S gena i otkrivanje jednog od SNP-a omogućilo je razlikovanje FCoV-a mačaka s FIP-om i zdravih mačaka u 96% slučajeva (FELTEN i HARTMANN, 2019.).

9. LIJEČENJE

Do 2017. godine nije postojao učinkoviti lijek za FIP, a liječenje je uglavnom bilo usmjereno na potpurnu terapiju kako bi se olakšala patnja životinje (IZES i sur., 2020.). Do sada su se koristila tri pristupa liječenju zaraznog peritonitisa mačaka. Oni se mogu koristiti zasebno ili se mogu kombinirati (PEDERSEN, 2014.).

Prvi pristup podrazumijeva uporabu nespecifičnih imunostimulatora koji bi trebali potaknuti imunološki odgovor domaćina dovoljno snažan da smanji virusno opterećenje organizma te posljedično, poboljša kliničku sliku. Tu skupinu sačinjavaju imunostimulatori kao što je *Staphylococcus protein A* (PEDERSEN, 2014.), *Propionibacterium acnes* (WEISS i sur., 1990.), omega interferon (PEDERSEN, 2014.) te biljni derivat Polyprenyl imunostimulator (LEGENDRE i BARTEGS, 2009.; LEGENDRE i sur., 2017.). Svi navedeni lijekovi su bili neuspješni u liječenju FIP-a ili su imali ograničeni učinak (PEDERSEN, 2014.).

Drugi pristup podrazumijeva primjenu imunosuprimirajućih lijekova kako bi se ublažio imunološki odgovor. Od imunosuprimirajućih lijekova najčešće se koriste glukokortikoidi kao što su prednizon ili deksametazon (DISQUE i sur., 1968.; ADDIE i sur., 2009.). Iako nema dokaza da će primjena glukokortikoida dovesti do izlječenja, mogu se koristiti kako bi usporili razvoj bolesti (ADDIE i sur., 2009.). Istraživana je i primjena specifičnih imunosuprimirajućih lijekova kao što je pentoksifilin, inhibitor faktora tumorske nekroze alfa (tumor necrosis factor alpha – TNF α). S obzirom da je vaskulitis glavna odlika patofiziologije FIP-a, pentoksifilin se široko primjenjivao u liječenju FIP-a zbog njegove upotrebe u kontroli vaskulitisa kod ljudi. No, ispitivanje 23 mačke s dokazanim FIP-om nije uspjelo otkriti utjecaj pentoksifilina na vrijeme preživljavanja, kvalitetu života ili bilo koje kliničke ili laboratorijske parametre povezane s FIP-om (FICHER i sur., 2011.).

Istraživanja su pokazala da mačji omega interferon inhibira umnažanje FCoV-a *in vitro* (MOCHIZUKI i sur., 1994.). S obzirom na široku dostupnost imunosuprimirajućih lijekova kao što su prednizon ili deksametazon obično se mačji omega interferon koristi u kombinaciji s njima. Međutim, istraživanja su pokazala da primjena mačjeg omega interferona nije značajno produljila životni vijek liječenih mačaka (RITZ i sur., 2007.). Naprotiv, zabilježeni su i obećavajući rezultati primjene mačjeg omega interferona u liječenju FIP-a pri čemu je 67%

istraživanih mačaka postiglo djelomičnu ili potpunu remisiju, ali zarazni peritonitis nije bio potvrđen u tih mačaka (ISHIDA i sur., 2004.). Iz navedenog se može zaključiti da je opravdanost primjene interferona u liječenju zaraznog peritonitisa mačaka upitna (IZES i sur., 2020.).

Treći pristup podrazumijeva uporabu lijekova koji inhibiraju umnažanje virusa. Dva su osnovna tipa antivirusnih lijekova. Jedni ciljaju stanične mehanizme koje virus koristi pri umnažanju, a drugi ciljaju određeni korak pri ulasku virusa u stanicu ili pri replikaciji virusa. Prvi su manje vjerojatni da će biti uspješni s obzirom da negativno utječu i na stanicu domaćina. Pokazalo se da lijek klorokvin, koji se koristi u liječenju malarije, *in vitro* inhibira replikaciju FIPV-a i ima protuupalna svojstva (TAKANO i sur., 2013.). Unatoč navedenom, klorokvin je u istraživanjima uzrokovao povećanje alanin aminotransferaze u grupi mačaka testiranih navedenim lijekom što upućuje na njegov toksični učinak.

Pojava egzotičnih bolesti kao što je ebola, bliskoistočni respiratorni sindrom i teški akutni respiratorni sindrom je potakla opširnija istraživanja lijekova koji inhibiraju replikaciju virusne RNK. Među njima kao najviše obećavajući se pokazao prolijek adenzin nukleozidni analog GS 5734 poznat pod tvorničkim imenom Remdesivir tvrtke Gilead Sciences. 2018. godine provedeno je istraživanje učinkovitosti nukleozidnog analoga GS 441524, aktivnog oblika GS 5734 na staničnim kulturama, a potom i na eksperimentalno inficiranim mačkama FIPV-om. Rezultati istraživanja su pokazali da lijek inhibira umnažanje FIPV-a u staničnim kulturama uz vrlo nisku toksičnost, a u svih liječenih mačaka su se znakovi bolesti povukli (MURPHY i sur., 2018.). Jedno od prvih terenskih istraživanja lijeka na mačkama provedeno je 2019. godine koristeći aktivni oblik Remdesivira, GS 441524. Istraživanje je provedeno na 31 prirodno inficiranoj mački, od čega je 26 mačaka imalo mokri oblik FIP-a, a preostalih pet je imalo suhi oblik. U prvih 26 dana, pet mačaka je uginulo ili bilo eutanizirano zbog teške bolesti ili lošeg odgovora na terapiju. Preostalih 25 mačaka je uspješno završilo liječenje u trajanju od 84 dana, a samo jedna mačka je uginula od nepovezane srčane bolesti. Liječene mačke su pokazale zapanjujuće poboljšanje kliničke slike odnosno povećanje tjelesne mase i razine aktivnosti, a smanjenje žutice te izljeva u tjelesne šupljine. Također je zabilježeno poboljšanje kompletne krvne slike te normalizacija razine serumskih proteina, a da pri tome nije uočeno toksično djelovanje lijeka na organizam (PEDERSEN i sur., 2019.). Potom su provedena istraživanja koja

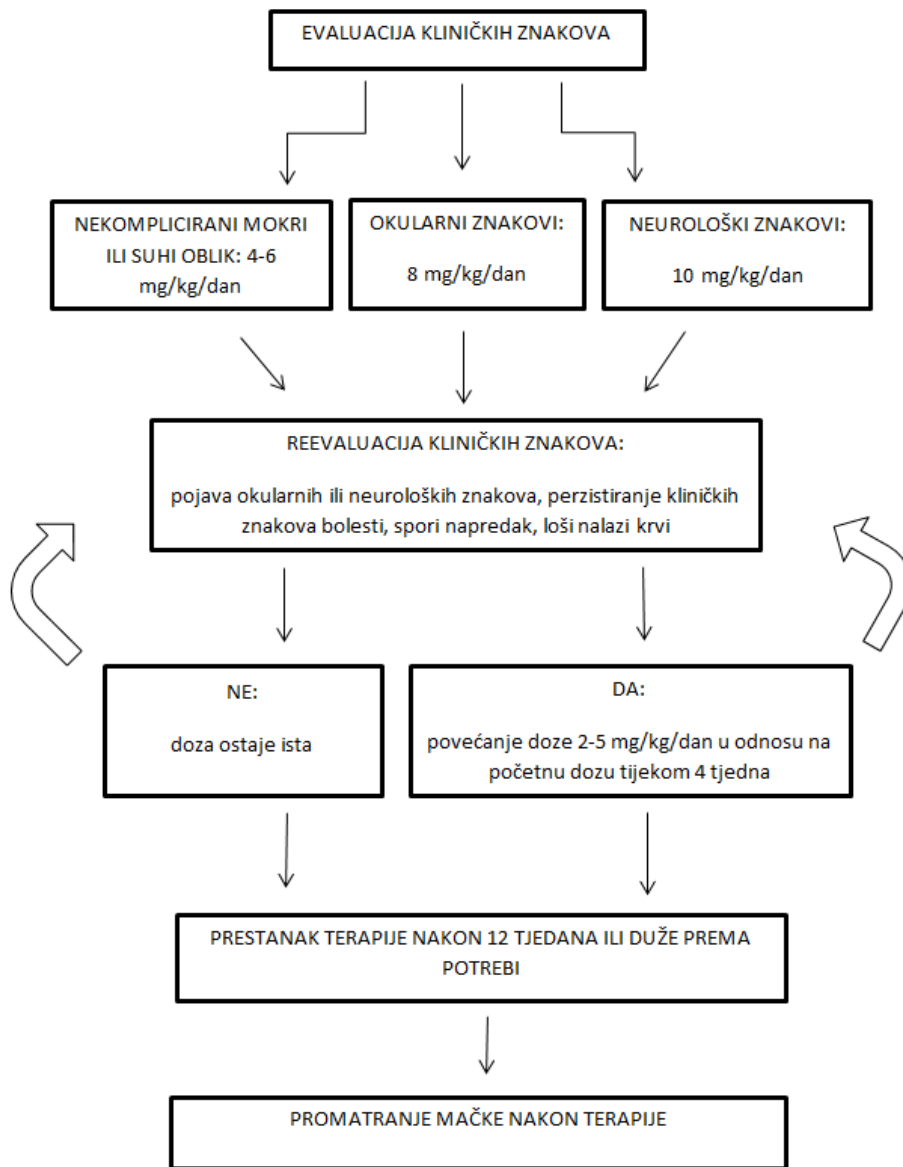
su dokazala učinkovitost nukleozidnog analoga GS 441524 u mačaka s neurološkim znakovima FIP-a (DICKINSON i sur., 2020.).

S GS 441524 lijekom je do sada liječeno tisuće mačaka s FIP-om diljem svijeta, a učinkovitost lijeka je bila malo iznad 90% (JONES i sur., 2021.). Unatoč činjenici da su lijekovi GS 441524 i GC376 učinkoviti u liječenju zaraznog peritonitisa mačaka ni jedan od navedenih lijekova trenutno nije legalno dostupan u većini država. Iako su prva istraživanja provedena u suradnji UC Davis i tvrtke Gilead, nakon izbijanja pandemije COVID-19 tvrtka Gilead Sciences je uskratila lijek Remdesivir u svrhe liječenja životinja što je rezultiralo širenjem neodobrenih GS 441524 lijekova na tržištu (JONES i sur., 2021.).

PROTOKOL ZA LIJEČENJE

Liječenje zaraznog peritonitisa mačaka bi trebalo započeti injekcionim oblikom GS 441524. Lijek se aplicira subkutano, jednom dnevno. Moguć je nastanak bolnih područja ili rana na mjestima gdje se aplicira lijek, stoga se preporuča lijek aplicirati svaki dan na drugo mjesto. S aplikacijom lijeka se može početi nekoliko centimetara iza lopatica te se od dorzuma spuštati svaki dan nekoliko centimetara prema korijenu repa, a zatim se spuštati prema slabinama. Početna doza za mačke s nekomplikiranim, suhim ili mokrim oblikom FIP-a je od 4 do 6 mg/kg. Mačke koje pokazuju okularne znakove zahtijevaju početnu dozu od 8 mg/kg, a one s neurološkim znakovima bolesti početnu dozu od 10 mg/kg. Protokol traje 84 dana odnosno 12 tjedana. Po potrebi se duljina trajanja liječenja mora produljiti. Mačke obično odgovore na liječenje u razdoblju od 24 do 72 sata, a u roku od 2 do 4 tjedna se klinički znakovi povuku u potpunosti ili gotovo u potpunosti. Vlasnici bi svakodnevno trebali pratiti i bilježiti promjene u kliničkim znakovima bolesti. Važni parametri koji pokazuju pozitivan odgovor na terapiju su povećanje tjelesne mase i apetita te aktivnosti mačke. Dozu bi trebalo svakodnevno prilagođavati s obzirom na povećanje tjelesne mase životinje. Preporuča se napraviti kontrolnu krvnu sliku svaka četiri tjedna koja uključuje kompletnu krvnu sliku te razinu serumskih proteina odnosno potrebno je pratiti odnos albumina i globulina u krvi. Ako postoji opravdani razlog za promjenu doze, ona se povećava od 2 do 5 mg/kg u odnosu na početnu dozu. Preporuča se da liječenje prilagođenom višom dozom traje minimalno četiri tjedna, a ako prelazi razdoblje od 12 tjedana,

ono se utoliko produljuje. Prilikom donošenja odluke o povećanju doze potrebno je uzeti u obzir cijelokupnu kliničku sliku mačke. Ako mačka generalno pokazuje napredak, dobiva na tjelesnoj težini i fizički je aktivna ili su se drugi klinički znakovi povukli, ali krvni parametri još uvijek nisu u potpunosti unutar referentnih vrijednosti to vjerojatno nije opravdani razlog za povećanje doze. Kod mačaka koje pokazuju loš odgovor na terapiju povećanim dozama moguć je razvoj rezistencije na lijek. Iz tog razloga se ne preporuča koristiti doze više od 15mg/kg na dan. Osim rezistencije, razlog lošem odgovoru na liječenje može biti krivo postavljena dijagnoza bolesti, lijek ne sadržava aktivnu supstancu koju bi trebao imati ili su se razvile konkurentne bolesti koje ometaju liječenje. Razvijeni su i oralni pripravci koji sadrže GS 441524, a koji se mogu koristiti u liječenju FIP-a. S obzirom na slabiju resorpciju lijeka u probavnom sustavu, ne preporuča se koristiti oralne pripravke u mačaka koje primaju dozu od 10 mg/kg i više injekcionog pripravka. Odluka o prestanku primjene terapijskog protokola bi se trebala temeljiti na skupnoj procjeni vanjskih i unutarnjih znakova zdravlja, prije nego na pojedinačnim parametrima. Važni vanjski parametri su aktivnost mačke, apetit, tjelesna masa, stanje dlačnog pokrivača. Važni unutarnji parametri su ukupni serumski proteini, albumini, globulini, omjer albumina i globulina, hematokrit, ukupna količina leukocita, zatim limfociti i neutrofilii. Po završetku terapije mogući su relapsi bolesti. Preporuča se ponovno započeti liječenje relapsa u dozi od 10 mg/kg za nekomplikirane oblike bolesti, 12 mg/kg za mačke s okularnim znakovima te 15mg/kg za mačke s neurološkim znakovima bolesti. Liječenje relapsa obično traje osam tjedana (PEDERSEN, 2021.).



Slika 8. Primjer terapijskog protokola za liječenje FIP-a.

10. OPĆA PROFILAKSA I IMUNOPROFILAKSA

Provođenje opće profilakse s ciljem sprječavanja infekcije FCoV-om te posljedično razvoja FIP-a je vrlo teško, a često i nemoguće. Kućanstva s manje od 5 mačaka mogu spontano postati slobodna od FCoV-a, dok je u kućanstvima s više od 5 mačaka to gotovo nemoguće (HARTMANN, 2005.). U trenutku kada jedna mačka u kućanstvu u kojem boravi više mačaka razvije FIP, više ne postoji ništa što vlasnik ili veterinar mogu napraviti kako bi spriječili razvitak FIP-a u ostalih mačaka. Naime, vjerojatnost je da su sve mačke u istom kućanstvu do sada već bile izložene FCoV-u te da postoji mala vjerojatnost da će razviti FIP. Cilj u kućanstvima gdje obitava više mačaka odnosno u skloništima i uzgajivačnicama je smanjiti količinu virusa u okolišu. Neke od mjera mogu biti smanjivanje broja mačaka koje dijele sobu ili kavez, smanjivanje stresa, kontroliranje drugih bolesti, sprječavanje zajedničkog korištenja posudica za pijesak, puštanje mačaka van gdje nakon defeciranja mačke zakapaju feces, održavanje površina čistim i sl. Jedna od mjera može biti odvajanje mačića od majke u dobi kada protutijela porijeklom od majke padaju te stavljanje mačića u okoliš slobodan od FCoV-a. (DRECHSLER i sur., 2011.).

Do sada je bilo mnogo pokušaja proizvodnje zadovoljavajućeg cjepiva protiv FIP-a. Nažalost, većina ih je bila neuspješna uglavnom jer su inducirala poboljšanje ovisno o antitijelima (HARTMAN, 2005.). Trenutno na tržištu postoji jedno komercijalno cjepivo Primucell, tvrtke Pfizer (HAĐINA i sur., 2015.). Cjepivo je od 1991. godine dostupno u Sjedinjenim Američkim Državama, a od tada i u nekim europskim državama. Radi se o modificiranom živom cjepivu koje sadrži temperaturno osjetljivi, mutirani soj koronavirusa serotipa 2. Cjepivo se primjenjuje intranazalno, a tako primjenjeno potiče lokalnu imunost sluznice (Imunoglobulin A protutijela) i stanično posredovanu imunost. S obzirom da je soj u vakcini temperaturno osjetljiv, on se učinkovito umnaža jedino u gornjem respiratornom sustavu gdje je temperatura niža od ostatka tijela (HARTMANN, 2005.).

Prema uputama proizvođača cjepivo se primjenjuje u mačaka starijih od 16 tjedana, dva puta s razmakom od 3 do 4 tjedna. Preporuča se godišnja booster doza.

S obzirom na dosadašnja saznanja o epiziotiologiji i patogenezi FIP-a, postavlja se pitanje opravdanosti primjene ovakvog cjepiva. Naime, cjepivo nije učinkovito ako je mačka već bila u

kontakta s FCoV-om. Dakle, za uspješnu primjenu cjepiva mačke bi se trebale prije vakcinacije testirati na prisutnost FCoV antitijela. Mačići su nakon rođenja zaštićeni od infekcije FCoV-om, a nakon pada titra protutijela naslijeđenih od majke oko 5 ili 6 tjedna starosti, mačići postaju primljivi na infekciju. S obzirom da se većina mačaka inficira upravo u tom razdoblju, postavlja se pitanje smislenosti cijepljenja nakon 16 tjedana starosti (HARTMANN, 2005.).

Vakcinacija protiv FIP-a se trenutno ne preporuča kao core cjepivo mačaka (DRECHSLER i sur., 2011.).

11. JAVNOZDRAVSTVENI ASPEKT

Do sada nema dokaza da se ljudi mogu zaraziti FCoV-om ili razviti zarazni peritonitis (ADDIE, 2011.).

12. ZAKLJUČAK

Cilj ovog diplomskog rada bio je sažeto prikazati bolest zaraznog peritonitisa mačaka, problematiku vezanu uz bolest, ali i ukazati na napredak u liječenju postignut zadnjih godina. Naime, dosadašnja istraživanja su pokazala neučinkovitost do sada primjenjivanih lijekova u liječenju zaraznog peritonitisa. Većina lijekova je imala tek ograničen ili u nekim slučajevima anegdotalan učinak na privremeno poboljšanje kliničke slike bolesti ili pak nije uopće postigla pozitivan rezultat. S druge strane, oni lijekovi koji su pokazali pozitivne učinke su iskazali toksičnost te stoga njihova primjena nije opravdana. Skupina lijekova koja je do sada pokazala zapanjujuće rezultate u liječenju zaraznog peritonitisa su nukleozidni analozi. Istraživanja su pokazala njihovu visoku učinkovitost uz do sada ne zabilježene znakove toksičnosti. Nažalost, problematika njihove primjene je višestruka. Prvi dio problema leži u činjenici da je zaživotna dijagnostika bolesti iznimno komplicirana i često veterinar može samo s većom ili manjom sigurnošću postaviti sumnju na bolest. Navedeno dovodi do činjenice da je jedan dio mačaka pogriješno dijagnosticiran kao zarazni peritonitis te u njih primjena navedenog lijeka neće polučiti uspjeh. Iz toga proizlazi problem opravdanosti liječenja bolesti odnosno nevoljkosti veterinara da preporuči početak liječenja. Također, iz ranije navedenih protokola za liječenje FIP-a vidljivo je da je liječenje dugotrajno, zahtjeva svakodnevnu predanost i vlasnika i veterinara, brojne posjete veterinaru i kontrolne laboratorijske nalaze što u konačnici rezultira visokim troškovima liječenja i neizbježno dovodi životinju u stresnu situaciju. Drugi dio problema leži u činjenici da lijek nije odobren za veterinarsko tržište što veterinare spriječava u primjeni i sudjelovanju u terapijskom protokolu te životinje ostavlja bez prijeko potrebnog veterinarskog nadzora. To je dovelo do razvoja crnog tržišta navedenim lijekom pri čemu vlasnici kupuju preparate koji nisu odobreni niti im je zajamčeno da se u bočici s lijekom zaista nalazi ono što piše na deklaraciji. Kao posljedica nestručne primjene lijeka, nepravilnog pridržavanja terapijskog protokola te neispravnih pripravaka porijeklom s crnog tržišta mnogi slučajevi liječenja nažalost završavaju neuspješno. Cilj ovog diplomskog rada je bio skrenuti pozornost široj stručnoj javnosti na postojanje lijeka te važnost odobrenja primjene istog u veterinarskoj medicini, a veterinarima pružiti smjernice za liječenje bolesti.

12. LITERATURA

1. ADDIE, D. D. (2011): Feline Corona infections. U: Infectious diseases of dog and cat, 4 th edition. (Greene, C. E., ur.). Elsevier Saunders, Missouri, USA. str. 92-108.
2. ADDIE, D., BELAK, S., BOUCRAUT-BARALON, C., EGBERINK, H., FRYMUS, T., GRUFFYDD-JONES, T., HARTMANN, K., HOSIE, M. J. , LLORET, A., LUTZ, H., MARSILIO, F., PENISI, M. G. , RADFORD, A. D., THIRY, E., TRUYEN, U., HORZINEK, M.C. (2009): Feline infectious peritonitis. ABCD guidelines on prevention and management. J Feline Med Surg. 11, 594-604.
3. ANDERSON, LJ., TONG, S. (2010): Update on SARS research and other possibly zoonotic coronaviruses. Int. J. antimicrob. Agents 36, 21-25.
4. BLACK, J. W. (1980): Recovery and in vitro cultivation of a coronavirus from laboratory-induced cases of feline infectious peritonitis (FIP). Vet. Med. Small. Anim. Clin. 75, 811-814.
5. CAVE, T. A., GOLDBERGER, M.C. SIMPSON, J. (2004): Risk factors for feline coronavirus seropositivity in cats relinquished to a UK rescue charity. J. Feline Med. Surg. 6, 53-58.
6. CHANG, H. W., R. J. de GROOT, H. F. EGBERINK, P. J. ROTTIER (2010): Feline infectious peritonitis: insights into feline coronavirus pathobiogenesis and epidemiology based on genetic analysis of the viral 3c gene. J. Gen. Virol. 91, 415-420.
7. CHANG, H.W., EGBERINK, H., HALPIN, R., SPIRO. D. J., ROTTIER, P. J. (2012); Spike protein fusion peptide and feline coronavirus virulence. Emerging Infectious Diseases 18, 1089-1095.
8. DECLERCQ, J., DE BOSSCHERE, H., SCHWARZKOF, I., DECLERCQ, L. (2008): Papular cutaneous lesions in a cat associated with feline infectious peritonitis. Vet Dermatol 19, 255-8
9. DICKINSON, P.J., BANNASCH, M., THOMASY, S. M., MURTHY, V.D., VERNAU, K.M., LIEPNIEKS, M., MONTHGOMERY, E., KNICKELBEIN, K. E., MURPHY, B., PEDERSEN, N. C., et al. (2020): Antiviral treatment using the adenosine nucleoside analogue

GS-441524 in cats with clinically diagnosed neurological feline infectious peritonitis. *J Vet Intern Med.* 34, 1587–1593.

10. DISQUE, D., CASE, M., YOUNGREN, J. (1968): Feline infectious peritonitis. *J Am Vet Med Assoc.* 152, 372–375.

11. DRECHSLER, Y., ALCARAZ, A., BOSSONG, F. J., COLLISSON, E. W., DINIZ, P. P. (2011): Feline coronavirus in multicat environments. *Vet. Clin. North Am. Small. Anim. Pract.* 41, 1133-1169

12. FELTEN, S., HARTMANN, K. (2019): Diagnosis of Feline Infectious Peritonitis: A Review of the Current Literature. *Viruses.* 15, 1068.

13. FISCHER, Y., RITZ, S., WEBER, K., SAUTER-LOUIS, C., HARTMANN, K. (2011): Randomized, placebo controlled study of the effect of propentofylline on survival time and quality of life of cats with feline infectious peritonitis. *J Vet Intern Med.* 25, 1270–1276.

14. GIORDANO, A., PPALTRINIERI, S., BERTAZZOLO, W., MILESI, E., PARODI, M. (2005): Sensitivity of Tru-cut and fine needle aspiration biopsies of liver and kidney for diagnosis of feline infectious peritonitis. *Vet Clin Pathol.* 34, 368-74.

15. GOLOVKO, L., L. A. LYONS, H. LIU, A. SØRENSEN, S. WEHNERT, N. C. PEDERSEN (2013): Genetic susceptibility to feline infectious peritonitis in Birman cats. *Virus Res.* 175, 58-63.

16. HAĐINA, S., A. BECK, V. STEVANOVIĆ, K. MARTINKOVIĆ, B. ŠKRLIN, LJ. BARBIĆ, Z. MILAS, V. STAREŠINA, Z. ŠTRITOF-MAJETĆ, J. HABUŠ, M. PERHARIĆ, N. TURK (2015): Zarazni peritonitis mačaka. *Hrvatski Veterinarski Vijesnik* 23, 51-60.

17. HARTMANN, K. (2005): Feline infectious peritonitis. *Vet Clin North Am Small Anim Pract.* 35, 39-79.

18. HEGY, A., KOLB, A. F. (1998): Characterization of determinants involved in the feline infectious peritonitis virus receptor function of feline aminopeptidase. *J Gen Virol* 79, 1387–1391.

19. HERREWEGH, A. A., SMEENK, I., HORZINEK, M. C., i sur. (1998): Feline coronavirus type II strains 79-1683 i 79-1146 originate from a double recombination between feline coronavirus type I and canine coronavirus. *J. Virol* 72, 4508-4514.
20. HERREWEGH, A. A., VENEMMA, H., HORZINEK, M.C. (1995): The molecular genetics of feline coronaviruses: comparative sequence analysis of the ORF7a/7b transcription unit of different biotypes. *Virology* 212, 622–631.
21. HIRSCHBERGER, J., HARTMANN, K., WILHELM, N. (1995): Clinical symptoms and diagnosis of feline infectious peritonitis. *Tierarztl Prax* 23, 92–99.
22. HOLZWORTH, J. (1963): Some important disorders of cats. *Cornell Vet.* 53, 157-160.
23. HORA, A. S., ASANO, K. M., GUERRA, J. M., MESQUITA, R. G., MAIORKA, P., RICHTZEHNAIN, L.J., BRANDAO, P. E. (2013): Intrahost diversity of feline coronavirus: a consensus between the circulating virulent/avirulent strains and the internal mutation hypotheses? *Scientific World Journal* 27, 5723-25.
24. ISHIDA, T., SHIBANI, A., TANAKA, S., UCHIDA, K., MOCHIZUKI, M. (2004): Use of recombinant feline interferon and glucocorticoid in the treatment of feline infectious peritonitis. *J Feline Med Surg.* 6, 107–109.
25. IZES, A.M., YU, J., NORRIS, J.M., GOVENDIR, M. (2020): Current status on treatment options for feline infectious peritonitis and SARS-CoV-2 positive cats. *Vet Q* 40, 322-330.
26. JONES, S., NOVICOFF, W., NADEAU, J., EVANS, S. (2021): Unlicensed GS-441524-Like Antiviral Therapy Can Be Effective for at-Home Treatment of Feline Infectious Peritonitis. *Animals (Basel).* 30;11(8):2257.
27. KIPAR, A., MAY, H., MENGER, S., WEBER, M., LEUKRET, W., REINACHER, M. (2005): Morphologic features and development of granulomatous vasculitis in feline infectious peritonitis. *Vet Pathol.* 42, 321-30
28. KIPAR, A., MELI, M. L. (2014): Feline infectious peritonitis: still an enigma? *Vet. Pathol.* 51, 505-526.

29. KIPAR, A., MELI, M. L., BAPTISTE, K. E., BOWKER, L.J., LUTZ, H. (2010.): Sites of feline coronavirus persistence in healthy cats. *J Gen Virol* 91,1698-707.
30. KIPAR, A., KOEHLER, K., BELMAN, S. (1999); Feline infectious peritonitis presenting as a tumour in the abdominal cavity. *Vet Rec.* 144, 118–122.
31. LEGENDRE, A. M., BARTEGS, J. W. (2009): Effect of Polyprenyl Immunostimulant on the survival times of three cats with the dry form of feline infectious peritonitis. *J Feline Med Surg.* 11, 624-6.
32. LEGENDRE, A. M., KURTIZ, T., GAYLON, G., BAYLOR, V. M., HEIDEL, R. E. (2017): Polyprenyl Immunostimulant Treatment of Cats with Presumptive Non-Effusive Feline Infectious Peritonitis In a Field Study. *Front Vet Sci.* 14, 4-7
33. LICITRA, B. N., MILLET, J. K., REGAN, A. D., HAMILTON, B. S., RINALDI, V. D., DUHMAEL, G. E., WHITTAKER, G. R. (2013): Mutation in spike protein cleavage site and pathogenesis of feline coronavirus. *Emerg Infect Dis.* 19, 1066-73.
34. LURIA, B. J., LEGENDRE, A. M., GORMAN, S. P. (2004): Prevalence of infectious diseases in feral cats in Northern Florida. *Journal of Feline Medicine and Surgery* 6, 287-296.
35. MACPHAIL, C. (2002): Gastrointestinal obstruction. *Clin Tech Small Anim Pract.* 17,178–183.
36. MOCHIZUKI, M., NAKATANI, H., YOSHIDA, M. (1994): Inhibitory effects of recombinant feline interferon on the replication of feline enteropathogenic viruses in vitro. *Vet Microbiol.* 39, 145–152.
37. MONTALI, R. J., STRANDBERG J. D. (1972): Extraperitoneal lesions in feline infectious peritonitis. *Vet. Pathol* 9, 109-121.
38. MURPHY, B. G., PERRON, M., MURAKAMI, E., BAUER, K., PARK, Y., ECKSTRAND, C., LIEPNIEKS, M., PEDERSEN, N.C. (2018): The nucleoside analog GS-441524 strongly inhibits feline infectious peritonitis (FIP) virus in tissue culture and experimental cat infection studies. *Vet Microbiol.* 219, 226–233.

39. OLSEN, C. W., CORAPI, W. V., JACOBSON, R. H., SIMKINS, R. .A., SAIF, L.J., SCOTT, F. W. (1993); Identification of antigenic sites mediating antibody-dependent enhancement of feline infectious peritonitis virus infectivity. *Journal of General Virology* 74, 745-749.
40. PEDERSEN, N. C. (1976.): Morphologic and physical characteristics of feline infectious peritonitis virus and its growth in autochthonous peritoneal cell cultures. *Am. J. Vet. Res.* 37, 567-572.
41. PEDERSEN, N.C. (1976.): Serologic studies of naturally occurring feline infectious peritonitis. *Am. J. Bet. Res.* 37(12), 1449-1453.
42. PEDERSEN, N. C., WARD, J., MENGELING, W. L. (1978): Antigenic relationship of the feline infectious peritonitis virus to coronaviruses of other species. *Arch Virol* 58, 45-53.
43. PEDERSEN, N. C. (2009.): A review of feline infectious peritonitis virus infection: 1963-2008. *Journal of Feline Medicine and Surgery* 11, 225-258.
44. PEDERSEN, N. C. (2014): An update on feline infectious peritonitis: Diagnostics and therapeutics. *Vet J* 201, 133-41.
45. PEDERSEN, N. C. (2014): An update on feline infectious peritonitis: Virology and immunopathogenesis. *Vet. J.* 201, 123-132.
46. PEDERSEN, N.C. (2019): Fifty years' fascination with FIP culminates in a promising new antiviral. *J Feline Med Surg.* 21, 269–270.
47. PEDERSEN, N.C. (2021): Summary of GS-441524 treatment for FIP. Center for Companion Animal Health School of Veterinary Medicine, UC Davis
48. PESTEANU-SOMOGYI, L. D., C. RADZAI, B. M. PRESSLER (2006): Prevalence of feline infectious peritonitis in specific cat breeds. *J. Feline Med. Surg.* 8, 1-5.
49. POLAND, A. M., H. VENNEMA, J. E. FOLEY, N. C. PEDERSEN (1996): Two related strains of feline infectious peritonitis virus isolated from immunocompromised cats infected with a feline enteric coronavirus. *J. Clin. Microbiol.* 34, 3180-3184.

50. REDFORD, T, AL-DISSI, (2019.): Feline infectious peritonitis in a cat presented because of papular skin lesions. *Can Vet J.* 60(2), 183-185.
51. RITZ, S., EGBERINK, H., HARTMANN, K. (2007): Effect of feline interferon-omega on the survival time and quality of life of cats with feline infectious peritonitis. *J Vet Intern Med.* 21, 1193–1197.
52. TAKANO, T., KATOH, Y., DOKI, T., HOHDATSU, T. (2013): Effect of chloroquine on feline infectious peritonitis virus infection in vitro and in vivo. *Antiviral Res.* 99, 100–107.
53. TAMMER, R., EVENSEN, O., LUTZ, H., REINACHER, M. (1995): Immunohistological demonstration of feline infectious peritonitis virus antigen in paraffin-embedded tissues using feline ascites or murine monoclonal antibodies. *Vet. Immunol. Immunopathol.* 49, 177–182.
54. TASKER, S. (2018). Diagnosis of feline infectious peritonitis: Update on evidence supporting available tests. *Journal of Feline Medicine and Surgery*, 20, 228-243.
55. TRESNAN, D.B., LEVIS, R., HOLMES, K.V. (1996.): Feline aminopeptidase N serves as a receptor for feline, canine, porcine, and human coronaviruses in serogroup I. *J Virol* 70, 8669–8674
56. TROTMAN, T.K., MAULDIN, E, HOFFMAN. V, DEL PIERO, F., HESS, R.S. (2007.): Skin fragility syndrome in a cat with feline infectious peritonitis and hepatic lipidosis. *Vet Dermatol.* 18, 365-9.
57. VENNEMA, H., A. POLAND, J. FOLEY, N. C. PEDERSEN (1998): Feline infectious peritonitis viruses arise by mutation from endemic feline enteric coronaviruses. *Virology* 243, 150-157.
58. WARD, J. (1970): Morphogenesis of a virus in cats with experimental feline infectious peritonitis. *Virology* 41, 191-194.
59. WORTHING, K. A., D. I. WIGNEY, N. K. DHAND, A. FAWCETT, P. MCDONAGH, R. MALIK, J. M. NORRIS (2012): Risk factors for feline infectious peritonitis in Australian cats. *J. Feline Med. Surg.* 14, 405-412.

13. SAŽETAK

ZARAZNI PERITONITIS MAČAKA I NAPREDAK U LIJEČENJU

Zarazni peritonitis mačaka je virusna zarazna bolest uzrokovana mutiranim sojem mačjeg koronavirusa. Bolest se češće razvija u skupno držanih mačaka kao što su mačke iz uzgajivačnica i skloništa. Učestalost je veća u mačića i mladih mačaka. Virulencija i infekcijska doza ovise o serotipu i biotipu virusa. Jednom kada se razvije bolest zaraznog peritonitisa mačaka smrtnost je vrlo visoka. Primarne izvore infekcije predstavljaju bolesne mačke i mačke kliconoše, a sekundarne izvore čine kontaminirani predmeti. Bolest se najčešće širi horizontalno, neizravnim kontaktom. Izmet sadrži visoke koncentracije mačjeg koronavirusa, pa je tako fekalno-oralni put prijenosa najčešći. Inkubacijsko razdoblje može trajati od dva dana pa do nekoliko mjeseci. Razlikujemo dva klinička oblika bolesti: mokri i suhi. Mokri oblik bolesti odlikuje nakupljanje tekućine u tjelesnim šupljinama, a suhi oblik stvaranje granuloma. Najčešće se ne može napraviti čvrsta diferencijacija između ova dva oblika bolesti, već se radi o kombinaciji istih, a to potvrđuje patoanatomski i patohistološki nalaz. Zaživotna dijagnostika bolesti je komplicirana i često teško provediva. Naime, pouzdana dijagnoza se postavlja tek vizualizacijom virusa imunohistokemijskim bojanjem uzoraka tkiva. S obzirom na invazivnost metode i često loše opće stanje mačaka oboljelih od zaraznog peritonitisa, takva pretraga se obično provodi tek *post mortem*. Nemogućnost postavljanja sigurne zaživotne dijagnoze bolesti, nedostatak jedinstvenog dijagnostičkog testa te vrlo visoka smrtnost rezultiraju činjenicom da veterinari nevoljko postavljaju sumnju na bolest zaraznog peritonitisa mačaka. Nadalje, s obzirom na nedostatak etiološke terapije i vrlo lošu prognozu bolesti, većina mačaka se nakon postavljanja sumnje na bolest eutanazira. Međutim, novija istraživanja antivirusnih lijekova, među njima ponajprije nukleozidni analozi, pokazuju obećavajuće rezultate liječenja zaraznog peritonitisa. Do danas je provedeno nekoliko istraživanja koja su pokazala visoku učinkovitost liječenja zaraznog peritonitisa nukleozidnim analogom GS 441524. Istraživanja su pokazala njegovu učinkovitost u liječenju i mokrog i suhog oblika bolesti, a pri tome lijek nije pokazivao toksičnost za organizam. Problem leži u činjenici da je nukleozidni analog GS 441524, tvorničkog imena Remdesivir tvrtke Gilead Sciences trenutno tek uvjetno odobren za liječenje ljudi tijekom pandemije koronavirusa. Nedostupnost lijeka veterinarskom tržištu, nemogućnost postavljanja sigurne zaživotne dijagnoze bolesti te još uvijek nedovoljna informiranost šire

stručne javnosti o učincima liječenja bolesti su rezultirale zastojem u napredtku liječenja zaraznog peritonitisa mačaka.

KLJUČNE RIJEČI: zarazni peritonitis mačaka, mačji koronavirus, dijagnostika, liječenje

14. SUMMARY

FELINE INFECTIOUS PERITONITIS AND PROGRESS IN TREATMENT

Feline infectious peritonitis is a viral infectious disease caused by a mutated strain of feline coronavirus. The disease is more common in group held-cats like those from the kennels or the shelters. The frequency is higher among kittens and young cats. The virulence and infectious dose depend on the virus biotype and serotype. Once the feline infectious peritonitis has become clinically overt the mortality rate is extremely high. The primary sources of infection are sick cats and carriers and the secondary sources of infection are contaminated objects. The disease is spread mainly horizontally, by indirect contact. The faecal-oral route of transmission is the most common way of transmission because the faeces contains a high amount of feline coronavirus. The incubation period can last between two days and a couple of months. Two different forms of the disease have been distinguished: the wet and the dry form. The wet form is characterized by the accumulation of fluid in the body cavities and the dry form with granulomatous lesions. Most often, a firm differentiation cannot be made between these two forms of the disease and that is furthermore confirmed by the pathoanatomical and patohistological findings. Diagnosing the disease during life is often complicated and difficult to carry out. A reliable diagnosis is established by the visualization of the virus in the samples of the tissue by immunohistochemistry. Considering the invasiveness of the method and often the poor health of the cat, immunohistochemistry is usually performed post mortem. The impossibility of establishing a reliable diagnosis of the disease *ante mortem*, the lack of definitive diagnostic tests and a high mortality rate have caused reluctance among veterinarians to make a definitive diagnosis even in obvious cases. Furthermore, considering lack of etiological therapy and the poor prognosis of the disease, most cats are euthanized. More recent research on antiviral drugs, among which, primarily nucleoside analogues, has shown promising results in treating feline infectious peritonitis. To date, several studies have been conducted that have shown the high efficiency of the treatment of feline infectious peritonitis with nucleoside analogue GS 441524. The research has proven its efficiency in treating both forms of the disease while at the same time the drug did not show toxicity. The problem lies in the fact that the nucleotide analogue GS 441524, sold under the factory name Remdesivir, made by company Gilead Sciences is currently licenced only for use in the treatment of humans. Unavailability of the drug for veterinary use,

difficulty in making a reliable diagnosis *ante mortem* and insufficient awareness of veterinary practitioners of advances in feline infectious peritonitis treatment have led to a halting in the progress of the treatment of the disease.

KEYWORDS: feline infectious peritonitis, feline coronavirus, diagnosis, treatment

15. ŽIVOTOPIS

Rođena sam u Novoj Gradišci 29.4.1997. godine gdje sam pohađala osnovnu i srednju školu. Nakon završene Opće gimnazije u Novoj Gradišci, 2016. godine sam upisala Veterinarski fakultet u Zagrebu. Tijekom studiranja sam volontirala u specijalističkoj veterinarskoj praksi za male životinje – Dr. Pezo gdje sam na završnoj godini studiranja odradila i obaveznu stručnu praksu. Također sam volontirala na klinici Zavoda za mikrobiologiju i zarazne bolesti s klinikom gdje sam dodatno usavršila znanje i vještine prethodno stečene tijekom studiranja.