

Intervencije medicinske sestre u postoperativnom oporavku bolesnika s rupturiranom aneurizmom mozga

Keser, Marija

Undergraduate thesis / Završni rad

2023

Degree Grantor / Ustanova koja je dodijelila akademski / stručni stupanj: **Bjelovar University of Applied Sciences / Veleučilište u Bjelovaru**

Permanent link / Trajna poveznica: <https://um.nsk.hr/um:nbn:hr:144:434437>

Rights / Prava: [In copyright](#)/[Zaštićeno autorskim pravom.](#)

Download date / Datum preuzimanja: **2025-02-07**



Repository / Repozitorij:

[Digital Repository of Bjelovar University of Applied Sciences](#)



VELEUČILIŠTE U BJELOVARU
STRUČNI PRIJEDIPLOMSKI STUDIJ SESTRINSTVO

**INTERVENCIJE MEDICINSKE SESTRE U
POSTOPERATIVNOM OPORAVKU BOLESNIKA S
RUPTURIRANOM ANEURIZMOM MOZGA**

Završni rad br. 117/SES/2022

Marija Keser

Bjelovar, rujan 2023.



Veleučilište u Bjelovaru
Trg E. Kvaternika 4, Bjelovar

1. DEFINIRANJE TEME ZAVRŠNOG RADA I POVJERENSTVA

Student: **Marija Keser**

JMBAG: **0314021938**

Naslov rada (tema): **Intervencije medicinske sestre u postoperativnom oporavku bolesnika s rupturiranom aneurizmom mozga**

Područje: **Biomedicina i zdravstvo**

Polje: **Kliničke medicinske znanosti**

Grana: **Sestrinstvo**

Mentor: **Đurđica Grabovac, mag.med.techn.**

zvanje: **viši predavač**

Članovi Povjerenstva za ocjenjivanje i obranu završnog rada:

1. **Ružica Mrkonjić, mag. med. techn., predsjednik**
2. **Đurđica Grabovac, mag. med. techn., mentor**
3. **Sabina Bis, univ. mag. admin. sanit., član**

2. ZADATAK ZAVRŠNOG RADA BROJ: 117/SES/2022

U sklopu završnog rada potrebno je:

1. opisati anatomske značajke aneurizmi moždane cirkulacije
2. opisati kliničku sliku bolesnika sa rupturiranom aneurizmom mozga
3. navesti suvremene metode dijagnostike aneurizmi mozga
4. opisati operacijsko i konzervativno liječenje bolesnika s aneurizmom mozga
5. opisati zdravstvenu njegu i intervencije medicinske sestre u perioperacijskom razdoblju kod bolesnika s rupturiranom aneurizmom mozga

Datum: 29.11.2022. godine

Mentor: **Đurđica Grabovac, mag.med.techn.**



Zahvala

Zahvaljujem svojoj mentorici Đurđici Grabovac, mag.med.techn. na podršci, nesebičnoj pomoći te korisnim savjetima tijekom pisanja ovog završnog rada.

Zahvaljujem profesorici Kseniji Eljuga, mag.med.techn. na trudu, strpljenju i vremenu posvećenom u rješavanju svih nedoumica tijekom studiranja.

Zahvaljujem mojoj glavnoj sestri, Luciji Mioč, mag.med.techn. na podršci te što mi je omogućila slobodno vrijeme za usklađivanje studentskih i radnih obaveza.

Posebno zahvaljujem mojoj obitelji na strpljenju i podršci kroz proces studiranja.

Hvala mojoj šogorici Silviji Čenan koja mi je svojim savjetima i podrškom olakšala ovo putovanje, hrabrila me i motivirala.

Bez svih vas ovo ne bi bilo moguće.

Sadržaj

| | |
|---|----|
| 1. UVOD | 1 |
| 2. CILJ RADA | 3 |
| 3. METODE | 4 |
| 4. RASPRAVA | 5 |
| 4.1. Anatomija intrakranijskih krvnih žila | 5 |
| 4.2. Intrakranijske aneurizme | 8 |
| 4.2.1. Učestalost i etiologija | 8 |
| 4.2.2. Klasifikacija | 9 |
| 4.3. Dijagnostika intrakranijskih aneurizmi | 13 |
| 4.4. Liječenje intrakranijskih aneurizmi | 15 |
| 4.5. Zdravstvena njega bolesnika s intrakranijskom aneurizmom | 19 |
| 4.5.1. Prijeoperacijska priprema bolesnika | 19 |
| 4.5.2. Postoperacijska skrb | 21 |
| 4.6. Rehabilitacija bolesnika nakon operacijskog zahvata | 25 |
| 4.7. Kvaliteta života nakon operacijskog zahvata | 26 |
| 5. ZAKLJUČAK | 27 |
| 6. LITERATURA | 28 |
| 7. OZNAKE I KRATICE | 30 |
| 8. SAŽETAK | 31 |
| 9. SUMMARY | 32 |
| 10. PRILOZI | 33 |

1. UVOD

Cerebrovaskularne bolesti su skupina bolesti koje zahvaćaju moždane i vratne krvne žile pri čemu uzrokuju sindrom moždanog udara. Najčešći uzroci sindroma moždanog udara su intracerebralno krvarenje, subarahnoidalno krvarenje i ishemija. Aneurizme intrakranijskih krvnih žila mogu rezultirati sindromom moždanog udara ovisno o veličini, lokalizaciji i kliničkoj slici. Aneurizma označava proširenje na stijenci krvne žile koja se zbog slabosti stijenke, a pod utjecajem krvnog tlaka, ispušči. Obuhvaćaju sve slojeve arterije, a mogu se podijeliti na prave aneurizme, čija stijenka sadržava sve slojeve poput krvne žile i lažne, aneurizme koje su zapravo šupljina okružena stijenkom formiranom od krvnog ugruška. Klasificiraju se prema morfologiji (sakularne, fuziformne, disekantne) te veličini (1). Aneurizme intrakranijskih krvnih žila pojavljuju se približno u 2% stanovništva, a postaju klinički manifestne između 40. i 60. godine života dok 15-20% bolesnika ima multiple aneurizme. Točan uzrok nastanka nije u potpunosti poznat, a čimbenici rizika su aterosklerotske promjene stijenki krvnih žila, rizični čimbenici poput hipertenzije, pušenja, konzumacija droga i alkohola, a rijetko upalne promjene (2).

Klinički su aneurizme gotovo asimptomatske sve dok ne iritiraju susjedne strukture mozga, moždane ovojnice ili kranijске živce. Postojanje aneurizme se najčešće očituje njenim puknućem (rupturom) nakon čega dolazi do subarahnoidalnog krvarenja (SAH), intracerebralnog krvarenja i prodora krvi u moždane klijetke. Krv se iz bazalnih cisterni mozga širi prema površini mozga i u subarahnoidalni prostor zbog čega bolesnik osjeća jaku zatiljnu ili čeonu glavobolju uz mogućnost gubitka svijesti pa sve do duboke kome i letalnog ishoda (2, 3).

Dijagnostika intrakranijskih aneurizmi provodi se kompjuteriziranom tomografijom (CT), angiografija kompjuteriziranom tomografjom (CTA) te digitalnom subtrakcijskom angiografijom (DSA), a sve više i angiografijom magnetskom rezonancom (MRA).

Izbor liječenja rupturirane aneurizme je neurokirurški ili endovaskularni, s ciljem sprječavanja rerupture, dok je cilj tretmana kod nerupturirane aneurizme spriječiti njenu rupturu ili daljnji rast. Metoda ovisi o brojnim čimbenicima i samoj prirodi aneurizme (3). Bolesnika treba što prije zbrinuti i smjestiti u neurokiruršku ili neurološku jedinicu intenzivnog liječenja s ciljem stabilizacije krvnog tlaka, volumena krvi, poremećaja elektrolita, provođenja analgezije i sedacije te mjera prevencije nastanka vazospazma.

Nerupturirane aneurizme liječe se kirurški, metodom klipiranja ili endovaskularno. Rupturirane aneurizme, ako nisu liječene, ponovno uzrokuju krvarenje unutar prvih 30 dana, uz najveći rizik u prva 24 sata. Bolesnikovo stanje, lokalizacija aneurizme i posljedice SAH-a uvjetuju donošenje odluke o hitnom ili odgođenom neurokirurškom liječenju (15).

Uloga medicinske sestre kao člana multidisciplinarnog tima je planiranje i provođenje intervencija iz područja zdravstvene njege, holistički pristup bolesniku, uspostavljanje profesionalnog odnosa i odnosa povjerenja uz dobre komunikacijske vještine i empatiju.

Prijeoperativna priprema za cilj ima osigurati najbolju moguću fizičku, psihološku, socijalnu i duhovnu spremnost za operacijski zahvat. Postoperativna skrb za bolesnika nakon rupture intrakranijske aneurizme izuzetno je zahtjevna te iziskuje veliko znanje i razvijene vještine kako bi se postigla što bolja skrb, pravovremeno prepoznale komplikacije te pridonijelo što većoj samostalnosti bolesnika (4).

Rani tretman rehabilitacije bolesnika nakon operativnog zahvata aneurizme treba započeti što prije, a kada se opće stanje poboljša, započinje se kineziterapijom u svrhu prevencije kontraktura, komplikacija dugotrajnog ležanja i patoloških promjena tonusa mišića. Brojna istraživanja govore u prilog tome da rana rehabilitacija, kao sastavni dio liječenja bolesnika s intrakranijskim aneurizmama, bitno utječe na konačni ishod i unaprjeđuje kvalitetu oporavka (21).

Cilj rehabilitacije je poboljšanje motornog, kognitivnog i funkcijskog oporavka, prevencija i liječenje komplikacija, a sve u svrhu socijalne integracije i povećanja samostalnosti. Tim rehabilitacije čine radni terapeut, fizioterapeut, medicinska sestra/tehničar, a po potrebi se uključuju i psiholozi, logopedi i socijalni radnici. Za rehabilitaciju ključna je uloga i samog bolesnika te njegove obitelji. Osim edukacije bolesnika, od velike važnosti je edukacija obitelji i okoline kako bi poboljšali bolesnikovu neovisnost u svom domu (22).

2. CILJ RADA

Cilj rada je pobliže opisati intrakranijske aneurizme, njihovu dijagnostiku, izbor i metode liječenja te važnost postoperativne skrbi za bolesnika nakon operativnog zahvata rupture intrakranijske aneurizme. Osim rane postoperativne skrbi, od iznimne je važnosti rehabilitacija te što bolja kvaliteta života nakon operavka. U tom procesu značajna je uloga medicinske sestre te je glavni cilj rada opisati intervencije medicinske sestre kroz cijeli proces bolesnikova oporavka.

3. METODE

Metoda izrade završnog rada je pregled, analiza i usporedba podataka u stručnoj i znanstvenoj literaturi kroz udžbenike, priručnike te znanstvene radove objavljene u bazama publikacija na hrvatskom i engleskom jeziku. Svi prikupljeni podaci su sažeti kako bi što specifičnije pojasnili skrb za bolesnika s intrakranijskom aneurizmom, poglavito postoperativnu skrb bolesnika s rupturom intrakranijske aneurizme.

4. RASPRAVA

4.1. Anatomija intrakranijskih krvnih žila

Poznavanje anatomije vaskularnog sustava mozga osnova je neurokirurgije, pogotovo kada je riječ o cerebrovaskularnom neurokirurškom zahvatu čime je olakšano prepoznavanje mikroanatomskih odnosa, njihove promjene te očuvanje neurovaskularnih elemenata (3).

Intrakranijske strukture opskrbljene su krvlju putem četiri velike arterije: lijeve i desne zajedničke karotidne arterije (lat. *arteria carotis communis*) te desne i lijeve vertebralne arterije (lat. *arteria vertebralis*) koje se spajaju u razini pontomedularnog žlijeba i tvore bazilarnu arteriju (lat. *arteria basilaris*). Karotidne arterije uglavnom opskrbljuju prednje dijelove mozga, a vertebralne arterije stražnje. Na bazi mozga, karotidni i vertebrobazilarni sustav povezani su sustavom komunikacijskih arterija koje tvore Willisov arterijski krug (lat. *circulus arteriosus Willisii*) (2).

Prednji arterijski sustav sastoji se od desne i lijeve unutarnje karotidne arterije s pripadajućim ograncima: srednjom moždanom arterijom i prednjom moždanom arterijom te služi za vaskularnu opskrbu velikog mozga. Unutarnja karotidna arterija (lat. *arteria carotis interna*) nakon odvajanja od zajedničke karotidne arterije kroz piramidni kanal sljepoočne kosti ulazi u lubanju, a u bazi mozga se kasnije dijeli na očnu arteriju te prednju i srednju mozgovnu arteriju. Prednja mozgovna arterija krvlju opskrbljuje medijalnu hemisferu mozga dok srednja opskrbljuje lateralne dijelove hemisferi te temporalni režanj zadužen za motoriku, sluh i osjet (5).

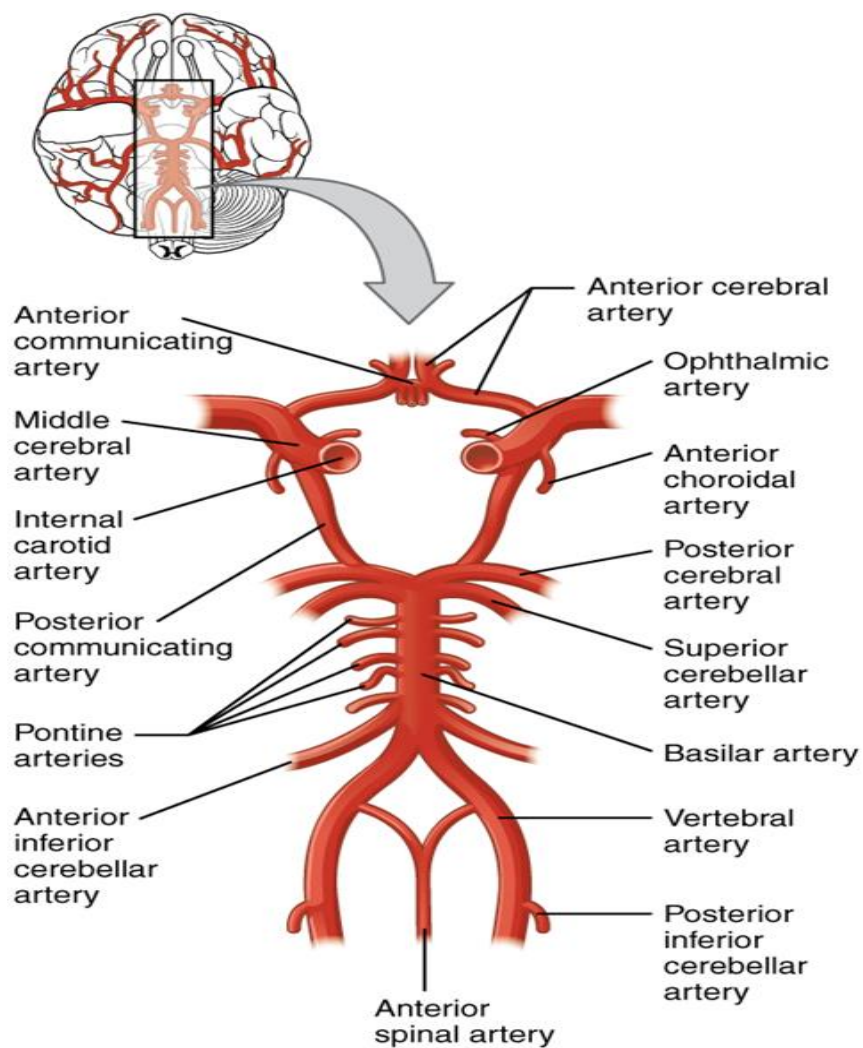
Stražnji arterijski sustav služi za vaskularnu opskrbu moždanog debla i malog mozga i sastoji se od desne i lijeve vertebralne arterije koje se u razini pontomedularnog žlijeba spajaju u bazilarnu arteriju. Bazilarna arterija daje ogranke za mozgovno deblo, završava na gornjem rubu mosta (lat. *pons*) te opskrbljuje mali mozak krvlju (6).

Karotidni i vertebrobazalni sustav na bazi mozga povezani su tako da tvore Willisov arterijski krug (lat. *circulus arteriosus Willisii*) kojeg je prvi opisao Thomas Willis 1662. godine. Upravo je bifurkacija intrakranijskih krvnih žila unutar Willisovog arterijskog kruga najčešće mjesto nastanka intrakranijskih aneurizmi (5).

Istraživanja provedena na ljudskim leševima unatrag nekoliko godina otkrila su da je kompletan Willisov krug prisutan tek u 60% slučajeva. Varijacije poput aplazije, hipoplazije, duplikacije arterija itd. nalaze se u 40% slučajeva. Upravo su intrakranijske aneurizme češće pronađene u leševa koji imaju varijabilan Willisov krug čime se i dalje postavlja pitanje njegove glavne funkcije (7).

Willisov arterijski krug čine (vidljivo na Slici 4.1.):

- a) Prednja spojna arterija (lat. *arteria communicans anterior*)
- b) Prednja mozgovna arterija, desna i lijeva (lat. *arteria cerebri anterior*)
- c) Unutarnja arterija glave, desna i lijeva (lat. *arteria carotis interna*)
- d) Stražnja spojna arterija (lat. *arteria communicans posterior*)
- e) Stražnja mozgovna arterija, desna i lijeva (lat. *arteria cerebri posterior*)



Slika 4.1. Willisov arterijski krug

(izvor: https://hr.wikipedia.org/wiki/Circulus_arteriosus_cerebri#Media/File:Circle_of_Willis, dostupno: 10.05.2023.)

4.2. Intrakranijske aneurizme

Intrakranijska aneurizma lokalno je proširenje stijenke krvne žile, najčešće arterije. Točna etiologija i patofiziologija su i dalje nepoznanica i predmet mnogobrojnih istraživanja (6).

4.2.1. Učestalost i etiologija

Intrakranijske aneurizme postaju klinički manifestne između 40. i 60. godine života dok 15-20% bolesnika ima multiple aneurizme. U dječjoj dobi registrirane su u 2% slučajeva. Prema lokalizaciji, 85% pripada prednjoj intrakranijskoj cirkulaciji i većina ih nastane spontano, a 1-2% slučajeva povezano je s infekcijom, tumorom ili traumom. Smatra se da je nastanak aneurizme posljedica više čimbenika od kojih su najznačajniji genetski predisponirajući čimbenici i sekundarni rizični čimbenici. Dosadašnja istraživanja temelje se na dvije glavne pretpostavke kojima se nastanak i razvoj intrakranijskih aneurizmi povezuje s nasljednim bolestima vezivnog tkiva i pojavom aneurizme u obitelji. Prema novijim istraživanjima, čak 10-20% bolesnika s rupturom aneurizme i posljedičnim SAH-om, u obitelji ima pozitivnu anamnezu intrakranijske aneurizme (8).

Čimbenici za nastanak intrakranijske aneurizme:

- a) Hemodinamski – pulsirajući krvni optok, njegovo ubrzanje ili pak povećanje krvnog tlaka djeluju na apeks bifurkacije arterija i zavojite dijelove toka čime uzrokuju lokalnu degeneraciju unutrašnjosti stijenke arterije, aplaziju, hipoplaziju ili stvaranje kolaterale u arterijskom prstenu
- b) Strukturalni – označavaju defekt unutrašnjeg i elastičnog dijela stijenke arterije ili pak preaneurizmatičke lezije poput areala stanjenja stijenke arterije (mikroaneurizme)
- c) Genetski – prisutnost aneurizme u obiteljskoj anamnezi ili genetski poremećaj strukture krvnih žila
- d) Trauma – penetrantne ozljede lubanje, fraktura lubanje ili intraoperativno oštećenje vaskularne opskrbe
- e) Infekcije – streptokokne bakterijske infekcije ili rjeđe gljivične infekcije
- f) Tumori – metastaze atrijskog miksoma ili primarne tumorske lezije krvnih žila (6).

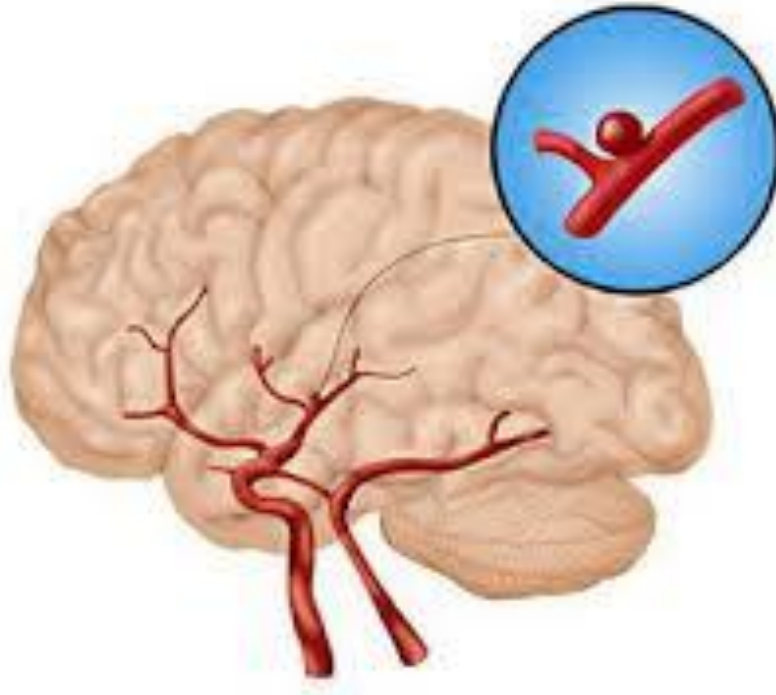
4.2.2. Klasifikacija

Intrakranijske aneurizme mogu se podijeliti na prave aneurizme, čija stijenka sadržava sve slojeve poput krvne žile i lažne, aneurizme koje su zapravo šupljina okružena stijenkom formiranom od krvnog ugruška .

Klasificiraju se prema morfologiji (sakularne, fuziformne, disekantne) te veličini (6).

Po veličini, aneurizme mogu biti mikroaneurizme (do 3 mm), male (3-6 mm), srednje (7-10 mm), velike (11-24 mm) i gigantske (25 mm i više).

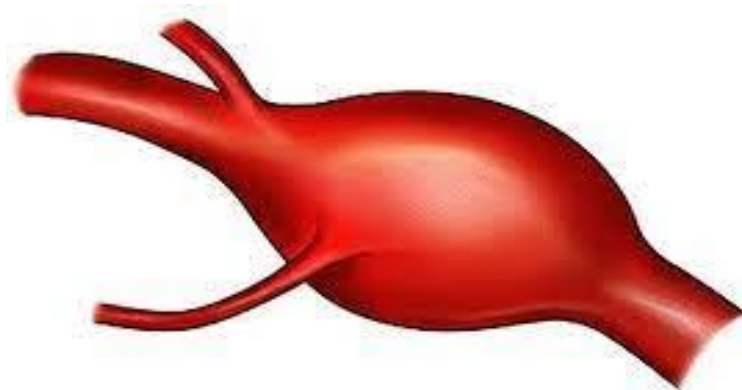
Sakularne aneurizme (vidljivo na Slici 4.2.) najčešće nastaju na bifurkaciji krvne žile u obliku bobičastog proširenja zbog promjena na stijenci krvne žile. Stijenka aneurizme ima samo dva sloja dok središnji sloj (medija) nedostaje i završava na vratu aneurizme. Lumen aneurizme je uglavnom ispunjen trombotskim masama. Sakularne aneurizme su najčešći supstrat neurokirurškog liječenja. U većini slučajeva smještene su u subarahnoidalnom prostoru i manifestiraju se SAH-om, a rjeđe su smještene ekstraduralno te iznimno uzrokuju SAH. Mogu se razviti na bilo kojem dijelu arterije, ali najčešće je to na bifurkacijama velikih arterija baze lubanje. Rupturiraju u području fundusa arterije u 84% slučajeva dok rjeđe u području vrata aneurizme. Manje sakularne aneurizme nazivaju se još i berry-bobičaste aneurizme (7).



Slika 4.2.. Sakularna aneurizma

(Izvor: Google baza fotografija, licenca Creative Commons, dostupno 13.05.2023.)

Fuziformne aneurizme (vidljivo na Slici 4.3.) najčešće su uzrokovane degenerativnim aterosklerotskim promjenama koji zahvaćaju središnji sloj stijenke krvne žile. Lokalizirane su u vertebrobazilarnoj cirkulaciji, sklone tromboziranju te se često očituju znakovima ishemije ili moždanog infarkta nego krvarenjem. Rjeđe su i čine tek 2% svih intrakranijskih aneurizmi, a njihova ruptura također je rijetka.

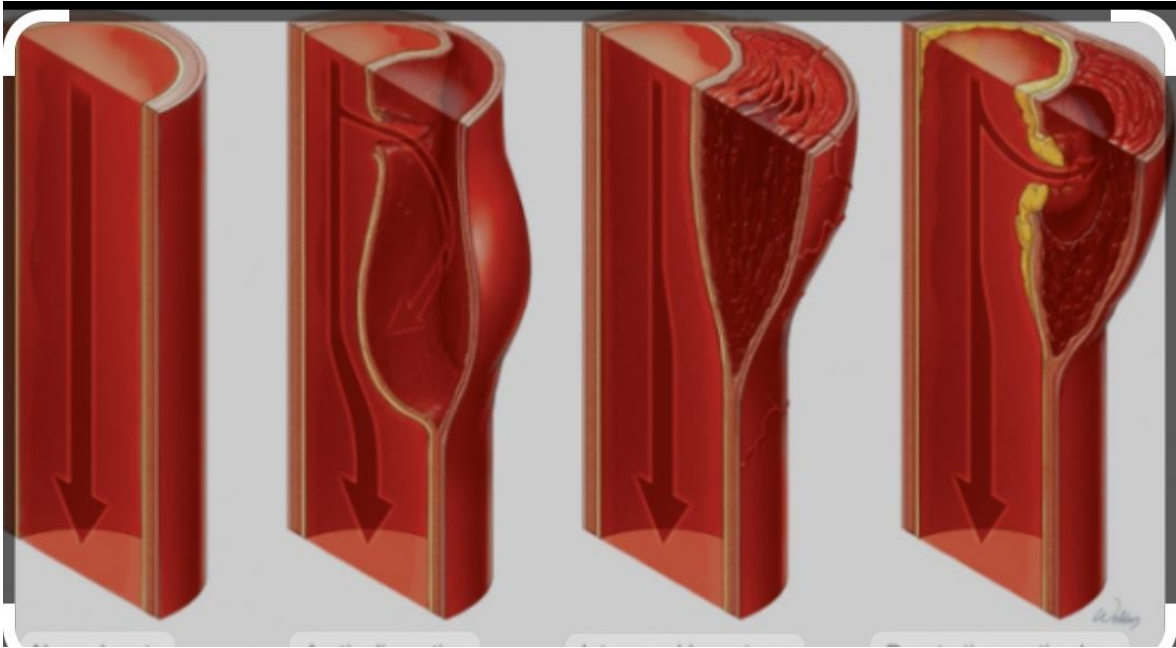


Fusiform Aneurysm

Slika 4.3. Fuziformna aneurizma

(izvor: <https://stormanesthesia.com/anesthesia-material/diseases-and-surgical-procedures/98-brain-aneurysm-basics>, dostupno 13.05.2023.)

Disekantne aneurizme (vidljivo na Slici 4.4.) nastaju prodorom krvi između dva sloja stijenke krvne žile čime uzrokuju izbočenje vanjskih slojeva stijenke s mogućnošću potpune okluzije lumena arterije te ishemijskim lezijama parenhima mozga. Najčešće nastaju kao posljedica tupe ozljede glave ili vrata, a mogu biti i posljedica prirodnih poremećaja poput fibromuskulturne displazije ili bolesti policističnih bubrega. Treba ih razlikovati od pseudoaneurizmi koje nastaju nakon potpunog prekida kontinuiteta krvne žile s formiranjem hematoma van lumena naknadno organiziranog u šupljinu koja komunicira s lumenom krvne žile. Javljaju se u mlađim dobnim skupinama, najčešće oko 20. do 30. godine života, a pojava disekantne aneurizme u dječjoj dobi može biti znak poremećaja razvoja mozga u perinatalnom razdoblju (8).



Slika 4.4. Prikaz razvoja disekantne aneurizme

(izvor: <https://mojamedicina.com/disekcija-aorte/>, dostupno 14.05.2023.)

Multiple (višestruke) aneurizme nisu tako rijetke te su prisutne u 37% bolesnika s dijagnosticiranom intrakranijskom aneurizmom i u 15-20% slučajeva kod bolesnika sa SAH-om. Označavaju prisustvo dvaju ili više aneurizmi, češće kod ženskog spola. Bilateralno su smještene kod gotovo polovice slučajeva, dok je u 29% slučajeva jedna aneurizma smještena u medijalnoj liniji, a druga na lijevoj ili desnoj hemisferi. Poseban su problem jer povećavaju godišnji rizik od ruptуре barem jedne od postojećih aneurizmi (8).

Gigantske aneurizme čine 2-5% ukupnog broja aneurizmi i promjera su većeg od 25 mm. Najčešće postaju klinički manifestne između 40. i 60. godine života, a zbog svoje veličine ranije se očituju pritiskom na okolne moždane strukture uzrokujući neurološke ispade (ispadi vidnog polja, bulbomotorike, demencija, hemipareza, epilepsija) što u konačnici i dovede do dijagnoze (7).

4.3. Dijagnostika intrakranijskih aneurizmi

Dijagnostička obrada u domeni je specijalista neurologa i temelji se na kliničkoj slici te određenim invazivnim i neinvazivnim pretragama (9).

Uloga medicinske sestre u dijagnostici intrakranijskih aneurizmi je psihofizička priprema bolesnika te asistiranje pri provedbi dijagnostičkih postupaka (10).

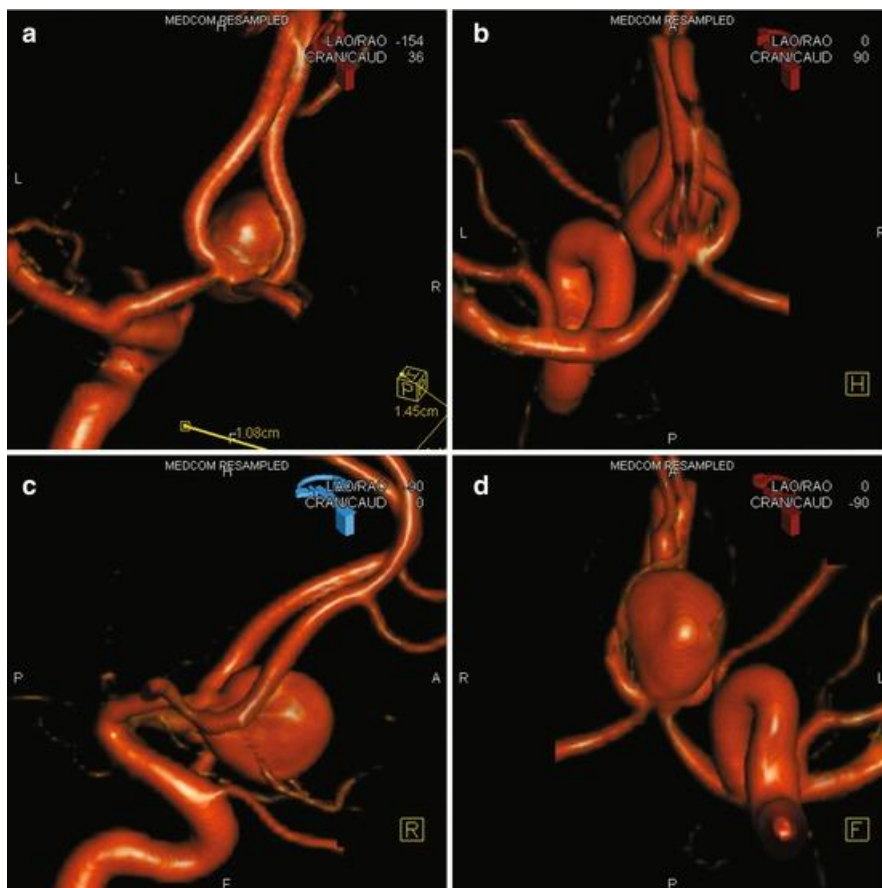
Od dijagnostičkih postupaka koriste se digitalna subtrakcijska angiografija (DSA) kao invazivna metoda te komjutorizirana tomografija (CT), angiografija komjutoriziranom tomografijom (CTA) i angiografija magnetskom rezonancom (MRA) kao neinvazivne metode (11).

Kompjutorizirana tomografija (CT) neinvazivni je dijagnostički postupak izbora kada se postavi sumnja na postojanje krvarenja u subarahnoidalnim prostorima. Pozitivan nalaz prisutan je u 95% bolesnika, a osjetljivost pretrage u svrhu otkrivanja krvarenja ovisi o količini krvarenja i kvaliteti uređaja. Važan faktor je vrijeme, točnije raspon vremena od trenutka krvarenja do samog provođenja dijagnostike CT-om. Unutar 24 sata uspije se prikazati 92% svih krvarenja, dok je nakon 5 dana znakove krvarenja moguće prikazati u 58% slučajeva (10).

Angiografija kompjutoriziranom tomografijom (CTA) neinvazivni je dijagnostički postupak koji se temelji na aplikaciji jednog kontrastnog sredstva preko periferne vene, u količini 100-120 ml uz brzinu protoka 3-4 ml/s. Postupak traje kratko, najčešće do 20 min i izuzetno dobro je osjetljiv na aneurizme manje od 2 mm što ga čini dobrom metodom za otkrivanje nerupturiranih aneurizmi, ali i kod vitalnih indikacija u svrhu sprječavanja težih neuroloških deficita (11).

Digitalna subtrakcijska angiografija (DSA) invazivni je radiološki kontrastni dijagnostički postupak kojim se tehnikom subtrakcije prikazuju vaskularne strukture. U izvođenju subtrakcijske angiografije primjenjuje se Seldingerova metoda koja uključuje perkutanu kateterizaciju krvne žile (femoralne arterije u području prepone ili kubitalne arterije). Kateterom se ulazi u karotidne i vertebralne arterije te se uz pomoć apliciranog kontrastnog sredstva, kompjutorskom ili videotehnikom, snima područje opskrbe pojedinih krvnih žila. Osim u dijagnostičke svrhe, važnu ulogu ima i u kontroli liječenja. U novije

doba, omogućen je i 3D prikaz DSA (vidljivo na Slici 4.5.) što olakšava prostornu orijentaciju (12).



Slika 4.5. Prikaz aneurizme pomoću DSA i 3D rekonstrukcije

(izvor: <https://radiologykey.com/principles-and-simple-techniques/>, dostupno 13.05.2023.)

Angiografija magnetskom rezonancom (MRA) neinvazivni je dijagnostički postupak s važnom ulogom kako u dijagnosticiranju, tako i u praćenju cerebrovaskularnih bolesti. Omogućuje prikaz anatomskog arterijskog i venskog sustava, prikaz Willisovog kruga i sinusa. Glavna prednost je što za postupak snimanja nije potrebno kontrastno sredstvo, a kontraindikacije su ugrađeni srčani ili drugi elektrostimulatori te metalna strana tijela. MRA postaje alternativa „zlatnom standardu“, DSA jer pokazuje visoku osjetljivost u otkrivanju intrakranijskih aneurizmi, s velikim varijacijama specifičnosti (13).

4.4. Liječenje intrakranijskih aneurizmi

Većina intrakranijskih aneurizmi manifestira se tek kada dođe do ruptуре i posljedičnog SAH-a. 10% bolesnika neće preživjeti do dolaska u bolnicu, 20-30% doći će u komatoznom stanju, dok gotovo 50% očekuje smrtni ishod kroz 3 mjeseca.

Bolesnika treba što prije zbrinuti i smjestiti u neurokiruršku ili neurološku jedinicu intenzivnog liječenja s ciljem stabilizacije krvnog tlaka, volumena krvi, poremećaja elektrolita, provođenja analgezije i sedacije te mjera prevencije nastanka vazospazma. Vazospazam nastaje kao posljedica djelovanja raspadnih produkata krvi na stijenku arterije i može biti intenzivan u toj mjeri da dovodi do difuzne ili žarišne ishemije mozga (10, 14).

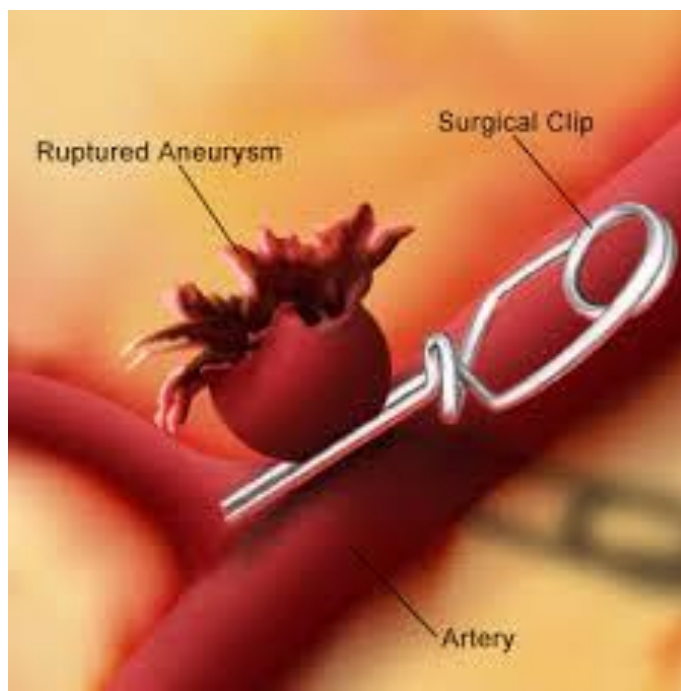
Svrha liječenja intrakranijske aneurizme je njeno isključivanje iz cirkulacije te sprječavanje ponovnog krvarenja, a provodi se neurokirurškim zahvatom ili endovaskularnim pristupom. Nerupturirane aneurizme liječe se kirurški, metodom klipiranja ili endovaskularno, a s ciljem prevencije ruptуре i ozbiljnih posljedica SAH-a. Rupturirane aneurizme, ako nisu liječene, ponovno uzrokuju krvarenje unutar prvih 30 dana, uz najveći rizik u prva 24 sata. Cilj liječenja nakon ruptуре aneurizme je obliteracija aneurizme radi sprječavanja ponovnog krvarenja. Bolesnikovo stanje, lokalizacija aneurizme i posljedice SAH-a uvjetuju donošenje odluke o hitnom ili odgođenom neurokirurškom liječenju (15).

Oblaganje aneurizme (eng. *wrapping*) najstarija je kirurška tehnika, a označava oblaganje aneurizme gazom, mišićem ili plastičnom smolom u svrhu ojačanja stijenke aneurizme kako ne bi došlo do krvarenja. Provođi se kod aneurizmi kod kojih nije moguće postaviti klip, ali ne garantira prevenciju krvarenja te se danas gotovo više i ne upotrebljava (14).

Obliteriranje aneurizme postiže se izravnim podvezivanjem, postavljanjem klipsi ili endovaskularnim uvođenjem balona u aneurizmatSKU šupljinu, proksimalno i distalno od mjesta nastanka aneurizme, često uz uspostavu kolateralne cirkulacije premosnicom (eng. *bypass*) (15).

Klipiranje aneurizme najpouzdanija je i najefikasnija tehnika. Provođi se postavljanjem metalnog klipa na vrat aneurizme čime se sprječava rizik od ruptуре i krvarenja te rekonstrukcija stijenke arterije na kojoj se aneurizma nalazi (vidljivo na Slici 4.6.). Postupak klipiranja treba provesti polako kako bi se omogućio izlazak krvi iz aneurizmatSKU vreće te nagli porast intraluminalnog tlaka. U 5-20% slučajeva, prilikom postavljanja klipa, dolazi

do intraoperativne ruptуре aneurizme pri čemu skupljanje krakova klipa može uzrokovati daljnji razdor stijenke aneurizme. Stoga je vrlo važno na vrijeme uočiti početak krvarenja te odustati od daljnjeg postavljanja klipa (15).



Slika 4.6. Prikaz postupka klipiranja aneurizme

(izvor: <https://portlet.ru/bs/leisure/arterialnye-anevrizmy-sosudov-golovnogo-mozga-anevrizma-sosudov-golovnogo/>, dostupno 17.05.2023.)

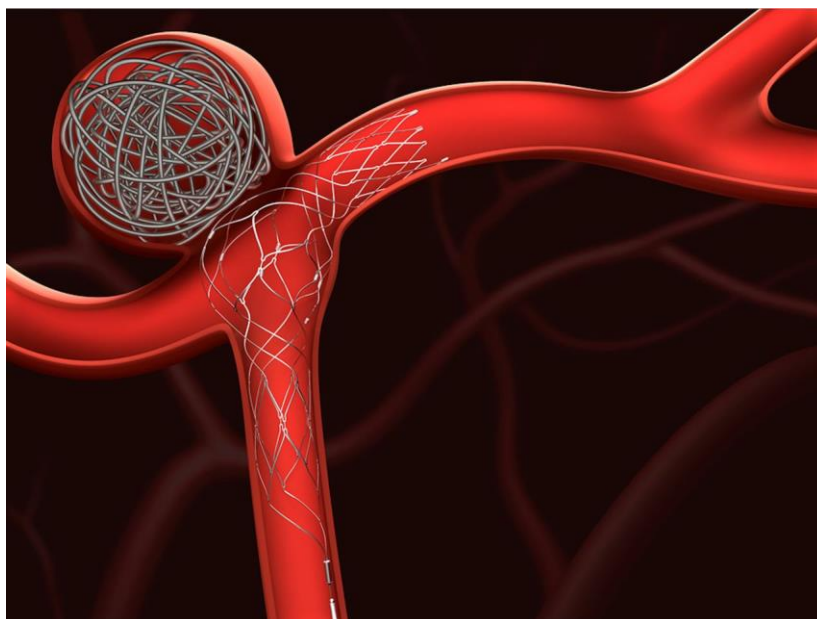
Endovaskularno liječenje aneurizme svoj intenzivan razvoj započelo je 1990.godine uvođenjem Gugliemi odvajajućih zavojnica (GDC) koje su se istaknule kao najmanje traumatsko sredstvo embolizacije prilagođavajući se obliku aneurizme i potpuno je kontrolirano od strane operatera. Glavni cilj, kao i kod kirurškog liječenja, isključivanje je aneurizme iz cirkulacije, s krajnjim ciljem sprječavanja ruptуре i krvarenja. U samim počecima krvne žile obliterirane su balonima uvedenim kateterom, a danas se najviše primjenjuju mikrozavojnice od platine. Razvojem endovaskularnog materijala drastično se smanjuje morbiditet i skraćuje poslijeoperacijski oporavak bolesnika (16).

Postupak endovaskularnog liječenja provodi se u općoj anesteziji uz heparinizaciju tijekom trajanja postupka, u svrhu smanjenja rizika od tromboembolijskih komplikacija. Najčešći pristup je kroz femoralnu arteriju (lat. *arteria femoralis*), a alternativni pristup uključuje još i brahijalnu arteriju (lat. *arteria brachialis*) te palčanu arteriju (lat. *arteria radialis*). Kontraindikacije za izvođenje zahvata su rijetke, a uključuju alergije na kontrastno sredstvo, heparin, implantacijski materijal, rezistentne koagulopatije te renalnu insuficijenciju. Radni pristup određuje se pomoću DSA i 3D DSA kako bi se postigla optimalna vizualizacija matične arterije, fundusa aneurizme i kontrola protoka embolizacijskog sredstva (17).

Endovaskularna okluzija matične arterije alternativa je kirurškoj ligaciji arterije. Omogućuje prethodnu procjenu kolateralne cirkulacije te okluziju arterije u istom aktu, što se pokazalo sigurnijom metodom od kirurške. Postupkom se postiže smanjenje simptoma kompresije (bolovi i pareza kranijalnih živca), a zbog mogućnosti ponovne pojave simptoma, najčešće unutar dvije godine, potrebno je redovito praćenja bolesnika, uglavnom pomoću magnetske rezonance (16).

Komplikacije zahvata uključuju tromboemboliju, ishemiju, odgođene neurološke ispade uslijed edema uzrokovanog trombozom aneurizme ili uspostavu neodgovarajuće kolateralne cirkulacije, a izraženije su kod bolesnika sa SAH-om (16, 17).

Endovaskularna okluzija fundusa aneurizme („coiling“) standardna je metoda embolizacije aneurizme uz pomoć zavojnica (vidljivo na Slici 4.7.). Zahvat se dijeli u dvije faze, fazu pristupa, koja uključuje plasiranje katetera vodiča u unutarnju karotidnu ili vertebralnu arteriju i fazu intervencije koja uključuje mikrokatersko liječenje aneurizme. Provodi se uz sustavnu heparinizaciju, u općoj anesteziji. Najsigurnije postavljanje zavojnica provodi se kada je položaj mikrokatera i mikrožice između $\frac{1}{3}$ i $\frac{1}{2}$ promjera fundusa aneurizme. Postavljanje zavojnica provodi se sve dok ne izostane punjenje aneurizme kontrastnim sredstvom ili dok mikrokater ne bude istisnut zavojnicama. Cilj je postaviti što više zavojnica, što po dosadašnjim istraživanjima obuhvaća 25% prostora, međutim, najvažniji element embolizacije zavojnicama je opstrukcija protoka krvi u području vrata aneurizme, a ovisi o obliku i volumenu aneurizmatске vreće (18).



Slika 4.7. Prikaz endovaskularne okluzije fundusa aneurizme

(izvor: servis Bing, Google, licenca Creative Commons, dostupno 18.05.2023.)

Najveći rizik nakon endovaskularnog liječenja je postproceduralni rizik od krvarenja ili ponovna pojava simptoma. Istraživanja pokazuju da 10% svih emboliziranih aneurizmi zahtijeva ponovnu intervenciju unutar 2 godine, stoga je potrebno praćenje bolesnika. Odluku o samom zahvatu donosi tim koji čine neurolog, neurokirurg te intervencijski neuroradiolog na temelju kliničke slike, anatomskih značajki aneurizme te eventualnog postojanja nekih vaskularnih malformacija ili vazospazma (18).

4.5. Zdravstvena njega bolesnika s intrakranijskom aneurizmom

Zdravstvena njega bolesnika s intrakranijskom aneurizmom vrlo je zahtjevna i kompleksna, zahtjeva specifična znanja i vještine medicinske sestre iz područja neurokirurgije, ali i svih drugih grana jer je dijagnoza intrakranijske aneurizme često udružena s drugim kroničnim bolestima, a sam bolesnik nije u mogućnosti obavljati aktivnosti u svrhu zadovoljavanja osnovnih ljudskih potreba. Rani postoperativni tijek odvija se u jedinici intenzivnog liječenja, uz kontinuirani nadzor liječnika, medicinskih sestara i fizioterapeuta (14).

4.5.1. Prijeoperacijska priprema bolesnika

Svrha prijeoperacijske pripreme bolesnika je osigurati najbolju moguću fizičku, psihološku, socijalnu i duhovnu spremnost za operacijski zahvat. Informacije o samom zahvatu, mogućim komplikacijama i očekivanim ishodima daje liječnik, dok je uloga medicinske sestre fizička priprema za sami zahvat, ali i psihološka priprema bolesnika jer je dokazano da nakon dobre psihološke pripreme bolesnik trpi manje bolove, lakše podnosi zahvat, a oporavak je lakši i brži. U svim intervencijama, medicinska sestra treba biti profesionalna, strpljiva, empatična i pozitivno usmjeravati bolesnika (19).

Vrijeme donošenja odluke o operacijskom zahvatu („timing“) je na liječniku, a dijeli se na ultrarani zahvat (unutar 24 sata od nastanka SAH-a), rani (24-72 sata nakon nastanka SAH-a) i odgođeni (10-14 dana nakon nastanka SAH-a). Svaki ima svoje prednosti i nedostatke (vidljivo u Tablici 4.1.), ali većina autora se slaže da odgođeni zahvat ima najlošiji ishod (15).

Tablica 4.1. Prednosti i nedostaci ranih i odgođenih operativnih zahvata (15)

| | |
|---|--|
| <p>Rane operacije (prednosti)</p> <p>Sigurno liječenje vazospazma</p> <p>Eliminacija rizika ponovnog krvarenja</p> <p>Omogućena lavaža subarahnoidalnog prostora</p> <p>Smanjen ukupni mortalitet</p> | <p>Odgođene operacije (prednosti)</p> <p>Smanjen rizik nastanka vazospazma</p> <p>Bolja prijeoperativna priprema bolesnika</p> <p>Olakšana retrakcija mozga</p> <p>Manji rizik intraoperacijske ruptуре aneurizme</p> |
| <p>Rane operacije (nedostaci)</p> <p>Veći rani mortalitet</p> <p>Otežan pristup uslijed solidnog ugruška</p> <p>Edem u ranoj fazi SAH-a</p> <p>Povećan rizik nastanka vazospazma uslijed fizičke traume</p> <p>Veći rizik intraoperacijske ruptуре aneurizme</p> | <p>Odgođene operacije (nedostaci)</p> <p>Veći rizik krvarenja</p> <p>Otežano liječenje vazospazma</p> <p>Veći ukupni mortalitet</p> |

Izvor: vlastita izrada

Fizička prijeoperacijska priprema bolesnika uključuje detaljan pregled, procjenu zdravstvenog stanja, laboratorijsku obradu, elektrokardiogram (EKG) i snimku pluća.

Sedam dana prije operacije bolesnik treba prestati s uzimanjem antibiotika te antiagregatnih lijekova (aspirin) te prestati s pušenjem. Noć prije operativnog zahvata bolesniku se daje sedativ ili blagi hipnotik kako bi se osigurao miran san i noćni odmor, a kod bolesnika sužene svijesti sedacija se ne provodi. Brijanje operativnog polja provodi se neposredno prije zahvata kako bi se spriječio prodor mikroorganizama kroz oštećenu kožu, nakon čega slijedi

mehaničko pranje kože. Bolesniku se navlače antitrombotične čarape koje u potpunosti obuhvaćaju potkoljenice. Do 2 sata prije zahvata primjenjuje se ordinirana premedikacija u svrhu smanjenja fiziološkog odgovora tijela na anesteziju. Po odredbi liječnika, postavlja se urinarni kateter (19).

Hitni neurokirurški bolesnik kod kojeg je nastala ruptura aneurizme, životno je ugrožen i njegovo stanje zahtijeva kontinuiranu procjenu i provođenje postupaka po protokolu specifičnom za bolesnika s aneurizmom i povišenim intrakranijalnim tlakom (ICP). Inicijalna procjena uključuje procjenu stanja svijesti, veličinu i reakciju zjenica na svjetlost, motornu i senzornu funkciju, prisutnost glavobolje, disfunkciju kranijalnih živaca (ptoza kapka, poteškoće bulbomotorike), zamagljen vid, afaziju, povišen ICP i ostale neurološke deficite (10, 14).

Uloga medicinske sestre kod hitnog neurokirurškog bolesnika je uzorkovanje krvi za laboratorijske pretrage, krvnu krupu i Rh faktor, kontinuirano praćenje stanja svijesti, kontrola vitalnih funkcija, kontrola balansa tekućine, priprema operativnog polja. Od iznimne je važnosti uočiti bilo kakvu promjenu u općem stanju bolesnika te pravovremeno reagirati i obavijestiti liječnika (14).

4.5.2. Postoperativna skrb

Kao član multidisciplinarnog tima, medicinska sestra nadzire bolesnika u procesu buđenja iz anestezije te uočava i najmanje abnormalnosti vezane uz rani postoperativni tijek.

Bolesnici se smještaju u jedinicu intenzivnog liječenja gdje će biti pod kontinuiranim nadzorom i monitoringom najčešće 48-72 sata nakon operativnog zahvata. Zdravstvena njega u ranom postoperativnom razdoblju usmjerena je na praćenje bolesnikova stanja, provođenje mjera u svrhu sprječavanja komplikacija te uočavanje znakova i simptoma komplikacija (14).

Prilikom prijema u jedinicu intenzivnog liječenja medicinska sestra mora znati podatke o okolnostima u kojima je protekao operativni zahvat, primjeni lijekova, infuzijskih otopina, transfuzijskog liječenja, postavljenim drenovima, kateterima te vitalnim parametrima (10).

Sestrinske intervencije nakon operativnog zahvata

- Smještaj bolesnika u krevet
- Spajanje bolesnika na kontroliranu mehaničku ventilaciju
- Podizanje glave u položaj 30-40°
- Kontrola zjenica (oblik, veličina, reakcija na svjetlo)
- Procjena stanja svijesti – Glasgow koma skala (GCS)
- Mjerenje vitalnih znakova
- Kontrola balansa tekućine (primjena infuzijskih i transfuzijskih otopina, diureza, drenaža)
- Uzorkovanje krvi za laboratorijske pretrage
- Primjena ordinirane terapije
- Mjerenje centralnog venskog tlaka
- Kontrola operativne rane i mjesta drenaže
- Provođenje higijene kože i sluznica
- Provođenje mjera u svrhu sprječavanja infekcija
- Dokumentiranje provedenih postupaka, sestrinska dokumentacija

Cilj je što prije osposobiti bolesnika za nastavak liječenja na odjelu te za što veći stupanj samostalnosti brige o sebi. Na odjelu se nastavlja proces fizikalne terapije te svaki bolesnikov napredak i trud treba pohvaliti kako bi ga motivirali ka što bržem osamostaljenju (10).

Sestrinske dijagnoze kod bolesnika nakon operativnog zahvata:

Smanjena prohodnost dišnih puteva

Smanjena prohodnost dišnih puteva označava opstrukciju dišnog puta, najčešće sekretom koja onemogućuje adekvatnu ventilaciju pluća.

Intervencije medicinske sestre sastoje se od procjene dišnog puta, praćenja povećanja pulsa i frekvencije disanja, promatranja prsnog koša, znakova dispneje i cijanoze, po potrebi aspiracija bolesnika, poticanje bolesnika na iskašljavanje ukoliko je pri svijesti te dokumentiranja svih provedenih postupaka (20).

Visok rizik za dehidraciju

Visok rizik za dehidraciju označava stanje u kojem je prisutan rizik za deficit intracelularnog, intersticijalnog ili intravaskularnog volumena tekućine, često zbog neadekvatnog unosa tekućine ili većih gubitaka volumena tekućine.

Intervencije medicinske sestre su održavati adekvatan unos i iznos tekućine, pratiti balans tekućina, svakodnevno ili svaki drugi dan vagati bolesnika, promatrati kožu i sluznice te dokumentirati provedene postupke (20).

Bol (glavobolja) u/s vezi s operativnim zahvatom

Bol je subjektivan, neugodan osjetilni i emotivni doživljaj koji može biti povezan sa stvarnim ili mogućim oštećenjem tkiva.

Intervencije medicinske sestre kod bolesnika s postoperativnom glavoboljom su procijeniti lokalizaciju, tip i karakteristike boli na skali za procjenu boli, primijeniti ordinirane analgetike, osigurati povoljne mikroklimatske uvjete, osigurati povoljan položaj ukoliko nije kontraindicirano, pružiti podršku bolesniku, evaluirati učinak analgetika te ponovno procijeniti jačinu boli na skali za procjenu boli te dokumentirati provedene postupke (20).

Rizik za nastanak infekcije u/s vezi operativne rane

Rizik za nastanak infekcije definira se kao stanje u kojem je bolesnik izložen riziku nastanka infekcije uzrokovane patogenim mikroorganizmima iz endogenog i/ili egzogenog izvora.

Intervencije medicinske sestre su kontrolirati vitalne funkcije, mjeriti aksilarnu temperaturu svaka 4 sata, promatrati izgled rane, uočiti promjene u boji, izgledu, sekreciji, primijeniti pravila asepsa prilikom previjanja rane te dokumentirati provedene postupke (20).

Rizik za nastanak dekubitusa u/s vezi dugotrajnog ležanja

Rizik za nastanak dekubitusa definira se kao prisutnost mnogostrukih unutarnjih i vanjskih čimbenika rizika za nastanak oštećenja tkiva.

Intervencije medicinske sestre su procijeniti rizik za nastanak dekubitusa pomoću Braden skale, osigurati adekvatnu hidraciju bolesnika, pratiti znakove hidracije (diureza, balans tekućina, drenaža), održavati kožu čistom i suhom, održavati posteljinu i krevet čistim i suhim, bez nabora postelnog rublja, mijenjati položaj bolesnika u krevetu svaka 2 sata ukoliko nije kontraindicirano, koristiti antidekubitalna pomagala, provoditi aktivne i pasivne vježbe cirkulacije u krevetu te dokumentirati provedene postupke (20).

4.6. Rehabilitacija bolesnika nakon operacijskog zahvata

Rani tretman rehabilitacije bolesnika nakon operativnog zahvata aneurizme treba započeti što ranije, a uključuje pasivne pokrete i masažu. Kada se opće stanje poboljša, uz uredno stanje svijesti, započinje se kineziterapijom u svrhu prevencije kontraktura, komplikacija dugotrajnog ležanja i patoloških promjena tonusa mišića. Ponovna uspostava motornih funkcija je spora i provodi se kroz nekoliko mjeseci. U ranoj fazi oporavka bolesnici mogu razviti hemiplegiju ili kontrakture, naročito zbog lošeg položaja u invalidskim kolicima ili krevetu zbog čega dolazi do oštećenja perifernih živaca. Brojna istraživanja govore u prilog tome da rana rehabilitacija, kao sastavni dio liječenja bolesnika s intrakranijskim aneurizmama, bitno utječe na konačni ishod i unaprjeđuje kvalitetu oporavka (21).

Cilj rehabilitacije je poboljšanje motornog, kognitivnog i funkcijskog oporavka, prevencija i liječenje komplikacija, a sve u svrhu socijalne integracije i povećanja samostalnosti. Tim rehabilitacije čine radni terapeut, fizioterapeut, medicinska sestra/tehničar, a po potrebi se uključuju i psiholozi, logopedi i socijalni radnici. Također, važna je uloga i samog bolesnika te bolesnikove obitelji (22).

Kod bolesnika s rupturom intrakranijske aneurizme najčešće dolazi do motoričkih poremećaja te rehabilitacija obuhvaća aktivnosti poput odijevanja, pranja i kupanja, hranjenja, korištenja pomagala, odlazak do toaleta te poboljšavanje funkcije hoda. Osim edukacije bolesnika, od velike važnosti je i edukacija obitelji i okoline kako bi poboljšali bolesnikovu neovisnost u svom domu (21).

Osim motoričkih oštećenja, kod bolesnika dolazi i do poremećaja kognitivne funkcije te se provodi neurorehabilitacijska metoda mentalne stimulacije uz različite programske alate i računalna sučelja. Najzastupljeniji su COGMED i RehaCom (23). Kod kognitivne rehabilitacije pozornost se posvećuje pažnji i koncentraciji, memoriji, percepciji, donošenju odluka, vizualnim sposobnostima i verbalnom izražavanju (22).

4.7. Kvaliteta života nakon operacijskog zahvata

U normalnim uvjetima života i zdravlju, ljudi su sposobni samostalno održavati subjektivnu kvalitetu života u rasponu koji je za svakog pojedinca adaptivan i funkcionalan. U situacijama kada je funkcioniranje pojedinca narušeno bolešću, narušena je i homeostaza te kvaliteta života opada. (24).

Utjecaj bolesti na kvalitetu je multidimenzionalan, ometa svakodnevno funkcioniranje, dovodi do promjena u radnoj sposobnosti, povećava ovisnost o drugima i sl.

Kada je riječ o intrakranijskim aneurizmama, samo saznanje o postojanju bolesti pobuđuje negativne osjećaje te dovodi do tjeskobe i straha (24, 25).

Nakon ruptуре intrakranijske aneurizme, kvaliteta života bitno je smanjena u motivaciji, mentalnim sposobnostima, društvenim odnosima, slobodnim aktivnostima, finoj motorici, koncentraciji i spavanju. Glavobolje nakon SAH-a u 70% slučajeva smatraju se razlogom smanjenja kvalitete života. U većine bolesnika javlja se emocionalna labilnost, a trajne posljedice ruptуре aneurizme kod 60% bolesnika uvjetuju da se nikad ne vrata u proces rada. Kod gotovo polovice bolesnika nakon ruptуре aneurizme javlja se depresija zbog poremećaja na psihosocijalnoj domeni, emocionalnog stresa, promjenom uloge u obitelji te narušene kvalitete partnerskih odnosa (25).

5. ZAKLJUČAK

Intrakranijske aneurizme, kao proširenja na stijenci krvne žile, po život su opasno stanje. Često su neprepoznate dok ne iritiraju susjedne strukture mozga ili rupturiraju pa tako uzrokuju subarahnoidalno krvarenje s čitavim nizom patofizioloških zbivanja o kojima ovisi konačan ishod liječenja.

Usprkos tome što je dijagnoza intrakranijske aneurizme po život opasno stanje, nije neizlječiva, a odgovor kada pristupiti operativnom zahvatu ovisi o odluci tima liječnika i brojnim drugim čimbenicima. Današnje metode liječenja sežu od minimalnih neurokirurških zahvata do endovaskularnog pristupa, a sve u svrhu isključivanja aneurizme iz cirkulacije kako ne bi došlo do rupture ili rerupture.

Nakon operativnog zahvata, odmah se započinje s ranom rehabilitacijom, prvo u jedinici intenzivnog liječenja, kasnije na odjelu pa sve do dolaska bolesnika na kućnu njegu. Cilj rehabilitacije je sprječavanje komplikacija, kontraktura, patološkog tonusa mišića, očuvanje i poboljšanje kvalitete motoričkih i kognitivnih funkcija pa sve do poboljšanja stupnja samostalnosti te integracije bolesnika u društvo.

Medicinska sestra kao član multidisciplinarnog tima ima važnu ulogu u zbrinjavanju bolesnika s intrakranijskom aneurizmom. Svakom bolesniku pristupa individualno, holistički, uspostavlja odnos povjerenja i primjenjuje dobre komunikacijske vještine. Mora biti dobro educirana kako bi na vrijeme prepoznala znakove komplikacija ili promjena općeg stanja bolesnika, naročito u ranom postoperativnom oporavku.

Fizički, psihološki i duhovni segmenti koji čine osobu usko su povezani pa tako nedostatak u fizičkom segmentu negativno utječe na psihološki i duhovni te narušava kvalitetu života. Vrlo je važna procjena stupnja kvalitete bolesnikova života kako bi se na vrijeme reagiralo i bolesniku omogućila sva potrebna pomoć te spriječila negativne posljedice. Često dolazi i do razvoja depresije pa je u rehabilitaciju bolesnika potrebno uvesti i adekvatnu psihološku potporu te razvijati pozitivan stav kako bi što lakše prihvatili novonastalo zdravstveno stanje, povećali stupanj samostalnosti te poboljšali kvalitetu života.

6. LITERATURA

1. Rotim K, Sajko T. Neurokirurgija. Zdravstveno veleučilište: Zagreb; 2010
2. Šimunović V.J. Neurokirurgija. Knjižara Ljevak: Split; 2005.
3. Greenberg M.S. Greenberg's Handbook of Neurosurgery, 10th edition. Thieme: SAD; april 2023.
4. Biljana K. i sur. Zdravstvena njega neurokirurških bolesnika. Hrvatska komora medicinskih sestara: Zagreb; 2013.
5. Keros P., Pećina M., Ivančić-Košuta M. Temelji anatomije čovjeka. Naprijed: Zagreb; 1999.
6. Gilman S, Newman S. Essentials of Clinical Neuroanatomy and Neurophysiology. Davis Company; 2002.
7. Vrselja Z. Funkcija Willisovog kruga u atenuaciji pulsnih valova (disertacija). Osijek, Sveučilište Josipa Jurja Strossmayera: Medicinski fakultet; 2015.
8. Kaminogo M, Yonekura M, Shibata S. Incidence and outcome of multiple intracranial aneurysms in a defined population. Stroke; 2003 34:16-21
9. Brinar V. i sur. Neurologija za medicinare. Medicinska naklada: Zagreb; 2009.
10. Kurtović B. i sur. Zdravstvena njega neurokirurških bolesnika. HKMS; 2013.
11. Yukunori K., Mutsumasa T., Kazuhiro K. Intracranial Aneurysms: Detection with Three-dimensional CT Angiography with Volume Rendering—Comparison with Conventional Angiographic and Surgical Findings. RSNA Radiology, br. 2; svibanj 2013.
12. Anxionnat R., Bracard S., Ducrocq X. i sur. Intracranial Aneurysms: Clinical Value of 3D Digital Subtraction Angiography in the Therapeutic Decision and Endovascular Treatment. RSNA Radiology, br. 3: Ožujak; 2008.
13. Anna M., Sailer H., Bart A.J. i sur. Diagnosing Intracranial Aneurysms With MR Angiography. Stroke, br. 1: prosinac; 2013.
14. Brzić V. Zdravstvena njega neurokirurškog bolesnika. Zavod za neurokirurgiju: KBC Split; 2015.
15. Kurtak M. Suvremeni pristup u liječenju intrakranijskih aneurizmi. (Završni rad). Sveučilište Sjever: Varaždin; 2016.
16. Waleed B., Murad MH., Lanzino G. i sur. Endovascular Treatment of Intracranial Aneurysms With Flow Diverters. Stroke, 15: siječanj; 2013.

17. Grzelja J. Principi endovaskularnog liječenja intrakranijalnih aneurizmi. (Diplomski rad). Sveučilište u Zagrebu. Medicinski fakultet: Zagreb; 2016.
18. Waleed B., Murad MH, Cloft HJ i sur. Endovascular treatment of distal anterior cerebral artery aneurysms: single-center experience and a systematic review. American Journal of Neuroradiology: prosinac; 2013.
19. Babaić M, Perioperativna njega neurokirurškog bolesnika. (Završni rad). Zdravstveno veleučilište: Zagreb; 2016.
20. Hrvatska komora medicinskih sestara. Sestrinske dijagnoze: Zagreb; 2011. Dostupno na: chrome-extension://efaidnbmnnnibpcajpcglclefindmkaj/https://www.hkms.hr/data/1316431501_827_mala_sestrinske_dijagnoze_kopletno.pdf (22.06.2023.)
21. O'Donnell J.M., Kerin Morgan M., Manuguerra M. Functional outcomes and quality of life after microsurgical clipping of unruptured intracranial aneurysms, Journal of Neurosurgery: ožujak; 2018.
22. Kreiter K.T., Rosengard A.J., Claassen J. i sur. Depressed mood and quality of life after subarachnoid hemorrhage. Journal of the Neurological Sciences. Vol. 335: prosinac; 2013.
23. COGMED (računalni program). Neural Assembly A.B., 2019-2022. dostupno na: <https://www.cogmed.com/> (23.06.2023.)
24. Ilić I., Milić I., Arandelović M. Procjena kvaliteta života-sadašnji pristupi. Acta Medica Medianae: 2010.; str: 52–60.
25. Zabyhian S. Mousavi-Bayegi SJ. Baharvahdat H. Faridhosseini F. Cognitive function, depression, and quality of life in patients with ruptured cerebral aneurysms. Iran J Neurol. :siječanj; 2018.

7. OZNAKE I KRATICE

CT – kompjuterizirana tomografija

CTA – angiografija kompjuteriziranom tomografijom

DSA – digitalna subtrakcijska angiografija

GCS – Glasgow koma skala

GDC – Gugliemi odvajajuće zavojnice

EKG – elektrokardiogram

ICP – intrakranijalni tlak

MRA – angiografija magnetsko rezonancom

SAH – subarahnoidalno krvarenje

8. SAŽETAK

Intrakranijske aneurizme označavaju deformitet stijenke moždanih krvnih žila, a najčešće nastaju na bifurkacijama arterija Willisovog kruga. Prema morfologiji dijele se na sakularne, fuziformne i disecirajuće. Uzrok nastanka nije posve jasan, a rizični čimbenici su aterosklerotske promjene, genetski čimbenici, pozitivna obiteljska anamneza, rjeđe tumori i upalne promjene. Većina aneurizmi ne uzrokuje simptome sve dok ne pritišću okolne strukture mozga ili dok ne dođe do rupture. Posljedica ruptуре je subarahnoidalno krvarenje koje je po život opasno stanje s brojnim trajnim neurološkim deficitom i oštećenjem moždanog tkiva. Komplikacije aneurizme su vazospazam, ponovna ruptura, edem mozga i pojava epileptičnih napadaja. Dijagnostika se provodi uz pomoć CT-a ili MR-a, a zlatni standard u dijagnostici je angiografija. Operativni zahvat aneurizmi provodi se neurokirurški i endovaskularno, sa svrhom isključenja aneurizme iz cirkulacije. Prijeoperacijska priprema obuhvaća fizičku, psihološku i duhovnu pripremu bolesnika. Poslijeoperacijski oporavak provodi se u jedinici intenzivnog liječenja, na odjelu, ustanovama za rehabilitaciju i na kraju u kućnoj njezi. Svrha je sprječavanje komplikacija, povećanje samostalnosti, poboljšanje kvalitete života i uključivanje bolesnika u društvo.

Uloga medicinske sestre je kompleksna i zahtjevna, iziskuje opće i specifično znanje i vještine, profesionalnost, empatiju te dobre komunikacijske vještine.

Ključne riječi: intrakranijska aneurizma, ruptura aneurizme, poslijeoperacijska skrb, kvaliteta života.

9. SUMMARY

Intracranial aneurysms indicate a deformity of the wall of cerebral blood vessels, and they most often occur at the bifurcations of the arteries of the circle of Willis. According to their morphology, they are divided into saccular, fusiform and dissecting. The cause of its occurrence is not completely clear, and risk factors are atherosclerotic changes, genetic factors, positive family history, less often tumors and inflammatory changes. Most aneurysms do not cause symptoms until they press on surrounding brain structures or rupture. The consequence of the rupture is subarachnoid hemorrhage, which is a life-threatening condition with numerous permanent neurological deficits and brain tissue damage. Aneurysm complications are vasospasm, re-rupture, brain edema and epileptic seizures. Diagnostics is carried out with the help of CT or MR, and the gold standard in diagnostics is angiography. Aneurysm surgery is performed neurosurgically and endovascularly, with the aim of excluding the aneurysm from circulation. Preoperative preparation includes physical, psychological and spiritual preparation of the patient. Postoperative recovery is carried out in the intensive care unit, on the ward, in rehabilitation institutions and finally in home care. The purpose is to prevent complications, increase independence, improve the quality of life and include the patient in society.

The role of a nurse is complex and demanding, requiring general and specific knowledge and skills, professionalism, empathy and good communication skills.

Keywords: intracranial aneurysm, aneurysm rupture, postoperative care, quality of life.

10. PRILOZI

Popis slika:

| | |
|--|----|
| 1. Slika 4.1. Willisov arterijski krug..... | 7 |
| 2. Slika 4.2. Sakularna aneurizma..... | 10 |
| 3. Slika 4.3. Fuziformna aneurizma..... | 11 |
| 4. Slika 4.4. Prikaz razvoja disekantne aneurizme..... | 12 |
| 5. Slika 4.5. Prikaz aneurizme pomoću DSA i 3D rekonstrukcije..... | 14 |
| 6. Slika 4.6. Prikaz postupka klipiranja aneurizme..... | 16 |
| 7. Slika 4.7. Prikaz endovaskularne okluzije fundusa aneurizme metodom „coiling“.... | 18 |

Popis tablica:

| | |
|--|----|
| 1. Tablica 4.1. Prednosti i nedostaci ranih i odgođenih operativnih zahvata..... | 20 |
|--|----|

IZJAVA O AUTORSTVU ZAVRŠNOG RADA

Pod punom odgovornošću izjavljujem da sam ovaj rad izradio/la samostalno, poštujući načela akademske čestitosti, pravila struke te pravila i norme standardnog hrvatskog jezika. Rad je moje autorsko djelo i svi su preuzeti citati i parafraze u njemu primjereno označeni.

| Mjesto i datum | Ime i prezime studenta/ice | Potpis studenta/ice |
|--------------------------------|----------------------------|---------------------|
| U Bjelovaru, <u>07.09.2023</u> | MARIJA KESER | Marija Keser |

U skladu s čl. 58, st. 5 Zakona o visokom obrazovanju i znanstvenoj djelatnosti, Veleučilište u Bjelovaru dužno je u roku od 30 dana od dana obrane završnog rada objaviti elektroničke inačice završnih radova studenata Veleučilišta u Bjelovaru u nacionalnom repozitoriju.

Suglasnost za pravo pristupa elektroničkoj inačici završnog rada u nacionalnom repozitoriju

MARIJA KESER

ime i prezime studenta/ice

Dajem suglasnost da tekst mojeg završnog rada u repozitorij Nacionalne i sveučilišne knjižnice u Zagrebu bude pohranjen s pravom pristupa (zaokružiti jedno od ponuđenog):

- a) Rad javno dostupan
- b) Rad javno dostupan nakon _____ (upisati datum)
- c) Rad dostupan svim korisnicima iz sustava znanosti i visokog obrazovanja RH
- d) Rad dostupan samo korisnicima matične ustanove (Veleučilište u Bjelovaru)
- e) Rad nije dostupan

Svojim potpisom potvrđujem istovjetnost tiskane i elektroničke inačice završnog rada.

U Bjelovaru, 07. 09. 2023

Marija Keser

potpis studenta/ice